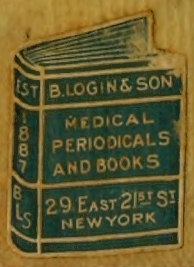
EST
1887
B.LOGIN&SON
MEDICAL
PERIODICALS
AND BOOKS
29 EAST 21ST ST
NEW YORK

ANATOMISCHE HEFTE.

ERSTE ABTEILUNG.

ARBEITEN AUS ANATOMISCHEN INSTITUTEN.

XXIII. BAND (71., 72., 73. HEFT).

ANATOMISCHE HEFTE.

BEITRÄGE UND REFERATE

ZUR

ANATOMIE UND ENTWICKELUNGSGESCHICHTE.

UNTER MITWIRKUNG VON FACHGENOSSEN

HERAUSGEGEBEN VON

FR. MERKEL UND **R. BONNET**

O. Ö. PROFESSOR DER ANATOMIE IN GÖTTINGEN. O. Ö. PROF. DER ANATOMIE IN GREIFSWALD.

ERSTE ABTEILUNG.

ARBEITEN AUS ANATOMISCHEN INSTITUTEN.

XXIII. BAND (71., 72., 73. HEFT.)

MIT 34 TAFELN UND 129 ABBILDUNGEN IM TEXTE.

WIESBADEN.

VERLAG VON J. F. BERGMANN.

1904.

MARINE BIOLOGICAL LABORATORY WOODS HOLE MASS.

Nachdruck verboten.
Übersetzungen, auch ins Ungarische, vorbehalten.

Druck der kgl. Universitätsdruckerei von H. Stürtz in Würzburg.

Inhalt.

Seite

71. Heft (ausgegeben im November 1903).

Ph. Stöhr, Entwickelungsgeschichte des menschlichen Wollhaares. Mit 3 Textfiguren und 48 Figuren auf den Tafeln 1/9 . . . 1

K. Weigner, Ein Beitrag zur Bedeutung des Hirngewichts beim Menschen 67

Rachel Zipkin, Beiträge zur Kenntnis der gröberen und feineren Strukturverhältnisse des Dünndärms von Inuus Rhesus. Mit 11 Figuren auf den Tafeln 10/11 und 15 Textfiguren 113

Julius Tandler, Zur Entwickelungsgeschichte der menschlichen Darmarterien. Mit 5 Textfiguren 187

72. Heft (ausgegeben im Januar 1904).

Moritz Budde, Untersuchungen über die sympathischen Ganglien in der Lunge bei Säugetieren und beim menschlichen Fötus . 211

Friedrich v. Friedländer, Beitrag zur Kenntnis der Architektur spongiöser Knochen. Mit 51 Textabbildungen 235

Oskar Stoerk, Beitrag zur Kenntnis des Aufbaus der menschlichen Niere. Mit 27 Textfiguren und den Tafeln 12/13 283

Waldemar Schleip, Die Entwickelung der Kopfknochen bei dem Lachs und der Forelle. Mit 21 Figuren im Texte 331

Ernst Gräfenberg, Die Entwickelung der menschlichen Beckenmuskulatur. Mit 9 Figuren auf Tafel 14/16 und 4 Figuren im Text 429

73. Heft (ausgegeben im Februar 1904).

Anna Liebert, Über die Fundusdrüsen des Magens beim Rhesus-Affen. Mit 2 Figuren im Texte und 12 Figuren auf den Tafeln 17/19 495

Julius Kazzander, Zur Anatomie des Musculus rectus abdominis des Menschen. Mit 19 Figuren auf den Tafeln 20/26 . . . 541

R. Oyama, Entwickelungsgeschichte des Deckhaares der weissen Maus (Mus musculus, Varietas alba.) Mit 17 Figuren auf Tafel 27/30 585

H. Zuppinger, Warum bricht der lebende Knochen leichter als der tote? Mit 1 Figur im Texte 609

Wilhelm Kurz, Der Uterus von Tarsius spectrum nach dem Wurf. Mit 15 Figuren auf den Tafeln 31/34 619

H. Matiegka, Über die Bedeutung des Hirngewichts beim Menschen 655

K. Weigner, Bemerkung zu vorstehendem Aufsatz 670

1 8764

ENTWICKELUNGSGESCHICHTE

DES

MENSCHLICHEN WOLLHAARES.

VON

PH. STÖHR,

WÜRZBURG.

Mit 3 Textfiguren und 48 Figuren auf den Tafeln I/IX.

Einleitung.

Die Untersuchungen, deren Resultate ich in Nachstehendem mitteile, wurden veranlasst durch die Frage nach der Herkunft der Musculi arrectores pilorum. Dass die glatten Muskelfasern der Haut „Sonderungen des Corium seien, ist in hohem Grade zweifelhaft und zwar um so mehr, als wir wissen, dass eine solche Muskulatur bei Amphibien sich nicht aus einer Bindegewebssonderung ableitet, sondern der Epidermis entstammt," sagt Gegenbaur[1]), die Untersuchungen Grynfeldts[2]), Heerfordts[3]), Nussbaums[4]) und Szilis[5]) lehren, dass glatte Muskel-

[1]) Gegenbaur, Vergleichende Anatomie der Wirbeltiere mit Berücksichtigung der Wirbellosen. Leipzig 1898. Bd. 1, pag. 86. Gegenbaur meint damit wohl die Arbeiten Maurers, „Glatte Muskelzellen in der Cutis der Anuren und ihre Beziehungen zur Epidermis" (Morph. Jahrb. Bd. 21, pag. 152. 1894) und „Die Epidermis und ihre Abkömmlinge" 4. Leipzig 1895. pag. 129 u. folg. In ersterer Abhandlung wird auch angegeben, dass die Arbeiten von Nicoglu, Heidenhain und Vollmer die Herkunft glatter Muskelfasern aus der Oberhaut ausser Zweifel stellen.

[2]) Grynfeldt, Le muscle dilatateur de la pupille chez les mammifères. Montpellier 1899.

[3]) Heerfordt, Studien über den Musc. dilatator pupillae samt Angabe von gemeinschaftlichen Kennzeichen einiger Fälle epithelialer Muskulatur. Anatom. Hefte Bd. 14, pag. 487. 1900.

[4]) M. Nussbaum, Handbuch der gesamten Augenheilkunde von Graefe-Saemisch. 2. Aufl. Kap. Entwickelungsgeschichte des menschlichen Auges. pag. 36 und „Die Entwickelung der Binnenmuskeln des Auges der Wirbeltiere". Arch. f. mikr. Anat. Bd. 58, pag. 1. 1901.

[5]) Szili, Zur Anatomie und Entwickelungsgeschichte der hinteren Irisschichten, mit besonderer Berücksichtigung des Musc. sphincter iridis beim Menschen. Anat. Anzeiger. Bd. 20, pag. 161. 1901.

fasern aus Zellen des Ektoderms ihren Ursprung nehmen; es schien also der Gedanke an eine ektodermale Abkunft der Arrectores um so weniger von der Hand zu weisen, als schon mikroskopische Bilder bekannt sind [6]), die stark zu Gunsten einer solchen Deutung sprechen. Das eingehendere Studium hat mich freilich nicht zu dem erwarteten Resultat geführt, allein es erwuchsen während der Arbeit neue Aufgaben. Die Entwickelungsgeschichte des Haares ist zwar schon vielfach Gegenstand eingehender Untersuchungen gewesen, allein in der grossen Mehrzahl der Fälle dienten der Schilderung als Grundlage teils menschliche, teils tierische Embryonen; die gewonnenen Resultate wurden vielfach verallgemeinert, darin liegt zum Teil die Schuld an den sich widersprechenden Angaben. Eine derartige Methode ist jetzt, seitdem man weiss, dass jede Tierspecies selbst bis ins Detail ihre Eigentümlichkeiten hat [7]), zu beanstanden. Aber es liegen auch schon Untersuchungen vor, die bei einer Species die Entwickelung des Haares von Anfang bis zur Vollendung der fertigen Form verfolgt haben, eine solche verdanken wir Koelliker [8]); die von ihm über die Entwickelung des menschlichen Haares gegebenen Abbildungen sind in die Lehrbücher übergegangen und finden heute noch — nach 53 Jahren — vielfache Verwendung. Seit jener Zeit ist die Entwickelung der menschlichen Haare in einzelnen Phasen wiederholt untersucht worden, unsere diesbezüglichen Kenntnisse haben mancherlei Bereicherung erfahren, aber nicht nur aus diesem Grunde ist eine Neudarstellung des Ganzen wünschenswert; die seit jener Zeit sehr ausgebildete Technik der Untersuchung, verbunden mit dem Besitz trefflicher

6) Vergl. z. B. Garcia (Verzeichnis A Nr. 32) Taf. XI, Fig. 10. Text pag. 151.

7) Vergl. C. Rabl, Über den Bau und die Entwickelung der Linse. Zeitschrift f. wissenschaftl. Zoologie. Bd. 63, 65, 67. 1898/99.

8) Koelliker, Zur Entwickelungsgeschichte der äusseren Haut. Ibid. Bd. 2, pag. 67. 1850.

Zeichenapparate, ermöglichen uns heute, in viel eingehenderer Weise den interessanten Prozess zu verfolgen und seine einzelnen Phasen in naturgetreuen Bildern wiederzugeben[9]). Ich werde also eine Entwickelungsgeschichte des menschlichen Wollhaares von seiner ersten Anlage bis zur Vollendung der fertigen Form geben, die ursprünglich mir gestellte Aufgabe, die Darstellung der Entwickelung der Arrectores, fügt sich dabei von selbst ein.

Historisches über die Ontogenie des Haares.

Nachstehende Schilderung giebt einen kurzen geschichtlichen Überblick über die Forschungen nur auf dem Gebiete der Entwickelung der Haare; Abhandlungen über Haarwechsel, Struktur, phylogenetische Bedeutung der Haare habe ich nur dann berücksichtigt, wenn sie auch über die Entwickelung der Haare Beachtenswertes enthielten. Dieser Überblick, in dem hoffentlich keine bedeutendere Monographie fehlt, ist nicht etwa eine Zusammenstellung dessen, was in anderen Schriften enthalten war, mit wenigen Ausnahmen[10]) haben mir alle citierten Schriften im Original vorgelegen. Wer eine eingehendere Behandlung der diesbezüglichen Litteratur sucht, dem sei Valentin-Feiertag und Koellikers Gewebelehre (6. Auflage) empfohlen.

Die ältesten, aus dem ersten Drittel des vergangenen Jahrhunderts stammenden Angaben über die Entwickelung der Haare waren entsprechend dem damaligen Stande der allgemeinen Kenntnisse und der äusserst primitiven Forschungsmittel sehr unsicher. Heusinger (A Nr. 1)[11]) glaubte, dass die Haare aus dem Pigment entstünden, Eble (A Nr. 3)[12]) unterschied Haare,

9) Wie notwendig solche sind, zeigt die Arbeit Kromayers (Die Parenchymhaut und ihre Erkrankungen. Arch. f. Entwickelungsmechanik. Bd. VIII. 1899), der als Grundlage für seine entwickelungsmechanischen Betrachtungen grösstenteils schematische Zeichnungen benutzte, die gerade in den entscheidenden Fragen durchaus ungenügend waren.

10) Nicht selbst eingesehen habe ich Sandifort, Cuvier, Reichert, ferner Moll, der aber von Donders genau referiert wird, und Poulton, dessen Angaben von Spencer und Sweet vielfach besprochen werden.

11) A bezieht sich jedesmal auf das gegebene Verzeichnis der Litteratur über die Entwickelung der Haare.

12) Eble giebt (Bd. II, pag. 98) eine sehr interessante Schilderung der Ansichten der alten Autoren über die Entstehung der Haare, d. h. über die Materie, aus welcher die Haare gebildet werden.

die von ihrer eigenen Zwiebel in der Fetthaut entstehen, und kürzere, die von einer Papille zu kommen scheinen; Valentin (A Nr. 5) schilderte auf Grund eigener Beobachtungen ganz richtig das erste Auftreten, das Wachstum und den Durchbruch des jungen Haares, aber erst Gurlt (A Nr. 6) gab an, dass die Bälge, in denen die Haare entstehen, Einstülpungen der Oberhaut seien und dass noch eine zweite bindegewebige Hülle an den Bälgen vorkommen kann. Simon (A Nr. 7) zeigte dann, dass zuerst die Haarsäcke sich bilden, dann aus diesen die Talgdrüsen hervorsprossen und erst zuletzt die Haare von unten heraufwachsend entstehen. Im Jahre 1850 erschien Koellikers Abhandlung (A Nr. 8), die in ihren wesentlichen Punkten heute noch Gültigkeit besitzt. Koelliker schilderte unter Beifügung vieler Abbildungen das Wachstum des soliden epithelialen Zapfens von der Schleimschicht der Oberhaut aus, die Differenzierung seiner axialen Zellen zu Haar und innerer Wurzelscheide, welch letztere mit dem Haar durchbricht (p. 76). Koellikers Angabe, die im Widerspruch zu Simon die Haare gleich in ihrer ganzen Länge mit Spitze, Schaft und Zwiebel entstehen lässt, wurde mit Recht von Steinlin (A Nr. 9) bekämpft, der für eine allmähliche Entwickelung des Haares, Entstehung einer Spitze am Grunde des Haarbalges eintrat. Reissner (A Nr. 10) war der erste, der die Entwickelung der Haare an Schnitten studierte; nach ihm ist die erste Anlage des Haares eine flache Papille der Lederhaut, die Verdickung der Oberhaut eine sekundäre Erscheinung, und diese Verdickung wurde dann von Remak (A Nr. 11) nicht als ein solider Zapfen, sondern als ein hohler Schlauch angesprochen. Es möge hier gleich bemerkt werden, das spätere Untersuchungen weder die Angaben Reissners, noch die Remaks bestätigten, sondern vielmehr die Richtigkeit der älteren Angaben Koellikers erhärteten. Die nächsten Mitteilungen über die Entwickelung der Haare von Moll (A Nr. 13), Donders (A Nr. 14),

Bruch (A Nr. 15) und Kusnetzoff (A Nr. 16) sind nur gelegentliche Angaben, welche zur Förderung der diesbezüglichen Kenntnisse nicht wesentlich beitragen; das gleiche gilt auch von den Bemerkungen von Nathusius (A Nr. 18) über den Igelstachel. Götte (A Nr. 17), der wie Reissner als erste Anlage des Haares eine rundliche Erhebung der Cutis mit gleichmässig darüber hinziehender Oberhaut betrachtete, widersprach wie Steinlin der von Koelliker und Reissner behaupteten gleichzeitigen Entstehung des Haares in seiner ganzen Länge; nach Götte reicht die Anlage von Haar und innerer Wurzelscheide nicht von Anfang an bis zur Grenze der Oberhaut, sondern die centralen Zellen des Haarkeimes strecken sich, der aus der Anlage von Haar und innerer Wurzelscheide gebildete Haarkegel verlängert sich immer mehr nach oben, die Verhornung des Kegels erfolgt von oben nach unten, eine Angabe, die durch v. Ebner (A Nr. 20) dahin erweitert wurde, dass der Haarkegel zuerst nur aus innerer Wurzelscheide besteht, in welche erst nachträglich das Haar hineinwächst. In sehr eingehender Weise wurde die Entwickelung der Haare von Feiertag (A Nr. 19) unter Stiedas Leitung an gefärbten Schnitten untersucht. Seine Resultate ergaben, dass die erste Haaranlage epidermoidaler Natur ist, dass die Entstehung der bindegewebigen Haarpapille[13]) nicht bei allen Tieren mit dem gleichen Stadium der Entwickelung des epidermoidalen Haarkeimes zusammenfällt. „Im allgemeinen bildet sich die Papille spät; niemals aber ist die Papille bei der ersten Anlage des Haarkeimes sichtbar.“ Die beigegebenen, etwas schematisch gehaltenen Zeichnungen lassen die einzelnen Schichten der Epidermis resp. der Wurzelscheiden deutlich erkennen, sie stehen aber an Güte und Naturtreue wesentlich hinter denen Unnas (A Nr. 21) zurück, der zum

[13]) Feiertag versteht darunter nicht wie Koelliker und Schulin die fertige Form der Papille, sondern nur eine Anhäufung von Bindegewebszellen.

ersten Male an normalen Objekten auf eine unterhalb der Talgdrüsenanlage befindliche Anschwellung, den „Wulst“ (das präformierte Haarbeet für das Kolbenhaar), aufmerksam macht und diesen abbildet (Fig. 20—24). Dieser Wulst wurde dann durch v. Ebner (A Nr. 22) bestätigt (p. 38); derselbe ist aber, wie sich v. Ebner an Haaren von 6monatlichen Embryonen überzeugte, in inniger Beziehung zur Entwickelung des M. arrector pili und auch Schulin (A Nr. 24) ist der Meinung, dass der Wulst mit dem Muskelzug in Verbindung zu bringen sei. Bei letzterem Autor treffen wir auch die ersten (und bis jetzt einzigen) Angaben über die Entwickelung der Arrectores, welche schon sehr frühe, vor dem Auftreten der Papille, als ein schmaler Zug von Spindelzellen etwas unter der Mitte der Haaranlage inserieren (p. 383). Dass diese Deutung des Wulstes nicht das Richtige trifft, geht aus der zweiten, grossen Abhandlung Unnas (A Nr. 25) über die Haut hervor, indem dort u. a. gezeigt wird, dass der Wulst auch da vorkommt, wo ein Arrector fehlt (p. 79). Die Gegend des Wulstes ist ferner dadurch ausgezeichnet, dass hier der bindegewebige Haarbalg dünner ist und die Ausbildung der homogenen Membran (Glashaut) gegenüber der unteren Balgregion besonders mangelhaft ist; die lebhaftere Färbung der Stachelzellen (der äusseren Wurzelscheide) deutet auf eine besondere Produktionskraft gerade dieser Gegend, dafür spricht auch das sehr häufige Auftreten von Epithelwärzchen und Zapfen, die von hier aus ins Corium getrieben werden[14]). Greefberg (A Nr. 26) bildete ebenfalls den Wulst ab (Fig. 12), deutete ihn aber irrtümlicherweise als zweite Talgdrüsenanlage[15]), während Reinke[16]), die Präformation des Wulstes bezweifelnd, denselben

14) Die unter pathologischen Verhältnissen auftretenden Auswüchse des Wulstes sind schon von Unna mehrfach beschrieben worden. Diese Arbeiten werden in einem späteren Kapitel noch besonders berücksichtigt werden.

15) Vielleicht ist auch die zweite Talgdrüsenanlage, die Davies (A 31) Fig. 40 u. 44 am Igelstachel abbildet, ein solcher Wulst.

16) Reinke, Untersuchungen über die Horngebilde der Säugetierhaut. Arch. f. mikr. Anat. Bd. 30. 1887. pag. 197.

I
II
III (Stirne)
IV (Nase)
V (Rücken)
VI (Rücken)
VII (Oberschenkel)
VIII (Gesäss)
IX (Gesäss)
X (Bauch)
XI (Rücken)
XII (Nase)
XIII (Nase)
XIV (Rücken)
XVI (Stirne)
XXV (Rücken)
XVII (Stirne)
Harnkanal
18

erst mit dem passiven Hinaufrücken des Kolbenhaares auftreten lässt. Martin (A Nr. 27) hat bei den Haussäugetieren den Wulst nicht so frühzeitig entstehen sehen, wie Unna beim Menschen. Waldeyer (A Nr. 29) bezeichnete als erste Anlage des Haares eine kleine Erhebung, die nur durch eine Wucherung des Stratum Malpighi bedingt wird, trat somit wie Sticker (A Nr. 30) für die erste Entstehung des Haares aus dem Epithel ein. Zu entgegengesetztem Resultate kam Davies (A Nr. 31) beim Igelstachel, dessen erste Anlage aus einer Anhäufung von Coriumzellen besteht. Der Stachel differenziert sich nach aufwärts, nicht gleichzeitig in seiner ganzen Länge und der gleiche Vorgang wurde auch für das (Wechsel-)Haar wieder von Garcia (A Nr. 32) in Anspruch genommen; zuerst entstehen die Zellen der inneren Wurzelscheide aus den Epithelzellen am Papillenhalse, dann die Zellen des Haarschaftes aus den Epithelzellen an der Papillenspitze, beide bilden den epithelialen Haarkegel (p. 192). Noch später entstehen die Zellen der Cuticulae. Damit stellen sich Davies und Garcia auf die Seite Simons, Steinlins, Goettes und von Ebners gegen Koelliker[17]) und Reissner. Neue Beobachtungen verdanken wir endlich Maurer (A Nr. 33), der den Nachweis lieferte, dass die erste Haaranlage in einer „meilerförmigen" Anordnung der vergrösserten Cylinderzellen des Stratum Malpighi besteht. Ob die darunter befindlichen Bindegewebszellen schon eine Papillenanlage darstellen oder als solche zu bezeichnen sind, darüber gingen immer noch die Meinungen und Darstellungen auseinander; während Maurer (A Nr. 33), Römer (A Nr. 38) und Spencer-Sweet (A Nr. 41) die rein epidermoidale erste Anlage in den Vordergrund stellen, betonte Retterer (A Nr. 34), dass bei den Tasthaaren des Pferdes die erste Anlage am Corium sich manifestiere, und die

[17]) Koelliker hatte unterdessen seine Ansicht zu Gunsten Simons geändert (Entwickelungsgeschichte des Menschen und der höheren Tiere. 2. Aufl. 1879. pag. 783).

tiefe Lage der Epidermis nicht dicker sei als anderswo. Okamura (A Nr. 40) endlich liess entweder gleichzeitig oder sofort nach der epidermoidalen Wucherung die Anlage der Papille auftreten, die immer an einer Seite des Haarkeims besonders mächtig entwickelt, geradezu eine richtende Wirkung auf die spätere Stellung des Haares ausüben soll. In vollem Gegensatz zu den bisherigen Erfahrungen, nach denen Haar und innere Wurzelscheide zusammen vom Bulbus aus in die Höhe wachsen, stehen die neuesten Mitteilungen von Spencer und Sweet (A Nr. 41), die nach ihren Untersuchungen an Ornithorhynchus und Echidna behaupten, dass die innere Wurzelscheide als eine Differenzierung der epithelialen Follikelwand entstehe [18]). Gestützt auf diese Behauptung, entwerfen Spencer und Sweet ein Schema, das die Haare als eine einfache Einfaltung des Integumentes betrachtet, ein Schema, das eine gewisse Ähnlichkeit mit der allgemein abgelehnten Darstellung Mertschings [19]) besitzt.

Technik.

Die menschlichen Föten, die mir zur Untersuchung dienten, waren teils in Alkohol, teils in Müllerscher, teils in Zenkerscher Flüssigkeit in toto fixiert worden und zwar zum Teil so schnell nach dem Abortus, dass die Elemente sehr gut erhalten waren. Nur von Mitosen war selbst an den bestkonservierten Objekten nichts mehr zu sehen. Die Föten waren in einem Alter von 4—7½ Monaten, hauptsächlich benutzte ich solche vom 5. Schwangerschaftsmonat an, es handelt sich also um „Sekundärhaare“ im Sinne Unnas [20]). Der Frage, warum nicht

[18]) Poulton (A Nr. 37), der vorher schon Monotremen untersucht hatte, hat keine derartigen Beobachtungen zu verzeichnen.

[19]) Mertsching, Beiträge zur Histologie des Haares und Haarbalges. Arch. f. mikr. Anat. Bd. 31. 1888. pag. 32.

[20]) Unna (A Nr. 25, pag. 53), Die allerersten vom 4.—6. Monat successiv am Körper auftretenden Haare heissen primäre, die sämtlichen zwischen diesen später auftretenden Haare sind die sekundären. Garcia (A Nr. 32, pag. 147) nennt dagegen primäre Haare solche, die direkt aus der Epidermis entstehen, sekundäre aber solche, die an einem schon gebildeten Haare sich entwickeln.

jüngere Föten der Untersuchung zu Grunde gelegt worden sind, möchte ich gleich hier begegnen. Nicht jeder senkrechte, in beliebiger Richtung durch die Haut geführte Schnitt ist brauchbar, der Schnitt muss so geführt sein, dass er die schräg in das Corium hineinwachsenden Epidermiszapfen der Länge nach trifft, das gilt auch für die ersten Stadien, sobald die Anlage sich aus dem Bereich der Epidermis in die Tiefe zu senken beginnt. Eine genaue Orientierung aber für die passende Schnittrichtung ist nur dann möglich, wenn schon ältere Haarstadien vorhanden sind, deren Richtung auch am unverletzten Fötus mit der Lupe leicht erkannt wird. Mit scharfem Rasiermesser wurden dann die entsprechenden Stellen umschnitten und vorsichtig abpräpariert. In der Regel wurden die Stücke mit Boraxkarmin durchgefärbt, bevor sie in Paraffin eingebettet wurden. Man ist dann bei den ersten parallel den schräg gestellten Haaren geführten Mikrotomschnitten sofort in der Lage sich zu überzeugen, ob auch die gewünschte Richtung erzielt ist.

Die Schnittdicke der in Serien zerlegten Stücke — vollständige Serien sind absolut nötig — betrug meist 7,5 μ, zuweilen nur 5 μ. 10 μ dicke Schnitte sind schon kaum mehr zu gebrauchen. Dass bei so dünnen Schnitten vollständige Längsschnitte mitten durch ein grösseres Haar trotz aller vorhergegangenen Orientierung nicht häufig sind, ist leicht einzusehen. Sehr viele Haare sind derart gebogen, dass sie überhaupt nicht in ihrer ganzen Länge in einen selbst 10 μ dicken Schnitt fallen. Besonders häufig weicht die Papille von der Haarachse ab, so dass man selbst bei guten Längsschnitten des Haares einen Schrägschnitt der Papille erhält.

Wulst und Talgdrüse werden bei genauen Medianschnitten von Haar und Haarbalg keineswegs auch stets median halbiert, sondern, da sie oft nach der einen Seite hin mehr entwickelt sind, oft nur tangential getroffen. Und gerade beim Haar zeigt es sich, was für Übelstände Tangentialschnitte mit sich bringen;

nicht nur, dass Membranen von relativ ansehnlicher Stärke, wie z. B. die Glashaut des Haarbalges an einem solchen Schnitt fast ganz unsichtbar werden, auch die Grenzen zwischen Epithel und Bindegewebe werden dadurch oft völlig verwischt. Die Vertreter inniger genetischer Beziehungen zwischen Epithel und Bindegewebe würden da einen besonders geeigneten, zur Anpflanzung irrtümlicher Deutungen wie geschaffenen Boden finden.

Alle mit Eiweissglycerin aufgeklebten Schnittserien wurden trotz der vorangegangenen Boraxkarminfärbung, die gar keine Details erkennen lässt, nochmals gefärbt, entweder mit Hämatoxylin und Eosin — mehrtägige Applikation des letzteren lässt die Keratin-Granula leuchtend hervortreten[21]) — oder mit Hämatoxylin-Pikrinsäure; keine Methode hat mir aber so schöne Bilder geliefert, als die von M. Heidenhain angegebene Hämatoxylin-Eisenlackfärbung, die auch bei Färbungen gegenüber oft sehr renitenten Zenker-Präparaten[22]) immer vortrefflich anschlägt. Färbt man nachträglich noch eine Minute mit van Giesons Pikrofuchsin, so erzielt man prächtige, klare Präparate. Das Eisenhämatoxylin färbt auch die Hornsubstanzen und zwar ganz verschieden. Das verhornende Haar, die verhornten Zellen des Haarkanales werden unter Umständen nur wenig, die innere Wurzelscheide dagegen intensiv schwarz gefärbt. Auch die Keratinkörnchen schwärzen sich mit Leichtigkeit.

Alle Figuren sind mit Hilfe des trefflichen Zeichenapparates von Zeiss bei starker Vergrösserung (meist 460 fach) von mir selbst gezeichnet worden; so war es möglich, genau Form, Grösse

21) Die mit Hansens Hämatoxylin gefärbten Präparate werden auf drei Tage in Eosin (1 g in 60 ccm 50%igem Alkohol gelöst), 40 Tropfen zu 150 ccm destilliertem Wasser gegossen, gebracht. Mehrere Minuten dauernder Aufenthalt der so behandelten Präparate in absolutem Alkohol entfernt das Eosin wieder bis auf einen Teil der verhornten Abschnitte, die leuchtend rot bleiben.

22) Wie mir Herr Prof. Sobotta mitteilt, schlägt bei Zenker-Präparaten, an denen die gewöhnliche Hämatoxylinfärbung (Hansen) versagt, noch die Färbung mit Hämalaun an. Ich habe den Rat oft mit Vorteil befolgt.

und Stellung jedes einzelnen Kernes wiederzugeben, und ich habe mehr wie einmal spätere Befunde in früher angefertigten Zeichnungen wieder aufdecken können. Ich bin dabei stets bestrebt gewesen, genau die Präparate wiederzugeben und jedes Schematisieren zu vermeiden. Bei einzelnen grossen Haaren ist die Zeichnung aus zwei oder drei nebeneinander liegenden Schnitten zusammengesetzt; auch bei solchen Figuren — in der Tafelerklärung ist eine solche Kombination in jedem Falle besonders vermerkt — habe ich mich möglichst getreuer Wiedergabe befleissigt.

So stellen die Figuren keine Illustrationen zum Text dar, sondern sind vielmehr die Grundlage, auf welcher der Text entstanden ist.

Eigene Beobachtungen und Kritik.

Zur Erleichterung der Beschreibung teile ich die Entwickelungsgeschichte des Haares in vier Stadien. Das erste Stadium „Stadium des Haarkeimes“ umfasst nur die ersten Vorgänge der Entwickelung und endet, sobald die epitheliale Haaranlage einen deutlichen in das Corium vorspringenden Zapfen bildet; damit tritt die Entwickelung in das zweite Stadium „Stadium des Haarzapfens“, das in der Zeit endet, da sich aus dem kolbenförmigen Ende des Zapfens ein die Papille umfassender Bulbus, der „Bulbuszapfen“ bildet. Dieses dritte Stadium „Stadium des Bulbuszapfens“ erstreckt sich bis zu der Zeit, da sich ein deutliches Haar unterscheiden lässt. Damit tritt die Entwickelung in das vierte Stadium „Stadium des Scheidenhaares, das so lange währt, als das Haar vollständig in den Scheiden steckt, und das mit dem Durchbruch des Haares auf die freie Oberfläche sein Ende erreicht.

I. Stadium: **Haarkeim.**

Die Epidermis besteht zu jener Zeit aus drei wohl zu unterscheidenden Schichten. Die tiefste Schicht, das sog. Stratum

cylindricum, wird von einer einzigen Reihe kubischer Epithelzellen, mit rundlichen oder schwachovalen Kernen gebildet; ihr dunkelkörniges Protoplasma scheidet die Schicht scharf von den Zellen der zweiten „intermediären" Schicht, die aus einer, stellenweise zwei Reihen von hellen Zellen besteht, die bald rundlich, bald unregelmässig polygonal, bald kurz cylindrisch sind. Diesem Stratum intermedium liegt auf eine Lage grosser dunkler Zellen mit rudimentären Kernen, die Epitrichialschicht, auf deren genauere Zusammensetzung ich hier nicht weiter eingehen will, da sie zur Anlage des Haarkeimes in keinen näheren Beziehungen steht. Die ersten Vorgänge der Haarentwickelung dokumentieren sich durch eine umschriebene Verlängerung der Elemente des Stratum cylindricum, deren Kerne hier längsoval geworden sind (Fig. 1); auch eine geringe Vermehrung dieser Zellen mag stattgefunden haben, sie ist aber unbedeutend im Verhältnis zu der bald darauf folgenden (Fig. 2). Im Stratum intermedium sind die Zellen an dieser Stelle vermehrt, querovale Kerne liegen hier dicht übereinander, die Epitrichialschicht ist unverändert. Eine Erhebung der Epidermis ist nicht vorhanden; ich habe darauf besonders geachtet, weil ich bei Tieren z. B. an Tasthaaren des Rindes zuweilen eine sehr ausgesprochene Erhebung der Epidermis gesehen hatte und auch Waldeyer[23]) von einer solchen beim Menschen spricht. Auch das Präparat, das ich in meiner Histologie[24]) abgebildet habe, zeigte einen deutlichen Höcker, und ich war anfangs geneigt, das Fehlen desselben postmortaler Maceration zuzuschreiben. Meine neuen Präparate zeigen aber eine so gute Erhaltung auch der oberflächlichen Schicht, dass daran nicht gedacht werden kann. Auch Maurer[25]) und Scymonowicz[26]),

23) A Nr. 29, pag. 33.

24) 9. Auflage. Fig. 272. I.

25) A Nr. 33, Taf. IX. Fig. 6 ist wohl ein noch jüngeres Stadium, als das von mir abgebildete, denn die Einsenkung in die Tiefe fehlt völlig. Die Zeichnung ist offenbar etwas schematisiert.

26) Scymonowicz, Lehrbuch der Histologie. Würzburg 1901. Fig. 220. pag. 319.

der eine ganz gute Abbildung dieses Stadiums liefert, zeichnen keinen Höcker, so dass die Anwesenheit eines solchen auf den ersten Haaranlagen nicht als etwas Typisches, Regelmässiges bezeichnet werden kann. Dagegen senkt sich der Haarkeim ein wenig in die Tiefe und verursacht eine flache Delle im Corium. Die Elemente dieses sind durchaus unverändert, die meist ovalen Kerne stehen mit ihrer Längsachse parallel der Oberfläche, eine Vermehrung derselben ist absolut nicht zu konstatieren, das Corium verhält sich unter dem jungen Haarkeim nicht anders als an einer beliebigen anderen Stelle; von einer Haarpapille oder auch nur von einer ersten Andeutung einer solchen ist keine Spur zu sehen. Die erste Anlage des Haarkeimes ist eine rein epitheliale.

Dieser Satz ist schon sehr oft ausgesprochen worden und wird immer wieder bezweifelt. Und diese Zweifel sind im ganzen nicht unberechtigt. Es war naheliegend, dass das Hauptaugenmerk bei der Haarentwickelung auf die Vorgänge in der Epidermis gerichtet war; die in der weitaus grössten Zahl der Fälle schematischen oder schematisierten Zeichnungen legten auf eine richtige Wiedergabe der Form und der Stellung und der Zahl der Bindegewebszellenkerne wenig Gewicht, Kromayer[27]) durfte mit Recht den Wert solcher Bilder gering anschlagen. Zudem war die Darstellungsweise vieler Autoren nicht der Art, dass die Frage, ob das Bindegewebe bei der ersten Haaranlage völlig unbeteiligt sei, klar beantwortet wurde. Die einen sprachen von der Entwickelung der Haare auf Papillen und meinten damit Haut-, keine Haar-Papillen[28]), andere liessen den Ausdruck „Papille“ nur dann gelten, wenn die typisch geformte Haarpapille vorlag[29]), zum allermeisten aber ist die Divergenz der Angaben bedingt durch die verschiedenen Untersuchungsobjekte;

27) Loco (Anm. 9) citato pag. 298.
28) Feiertag, A 19, pag. 25.
29) Schulin, A 24, pag. 382.

es ist durchaus unzulässig, dass ein bei einem bestimmten Tiere an einer bestimmten Stelle gemachter Befund ohne weiteres verallgemeinert wird. Aus diesem Grunde scheint mir eine Ordnung des bisher über Haarentwickelung Geschriebenen nach Tierarten notwendig.

Tabelle der Arbeiten über Haarentwickelung nach Tierarten eingeteilt.

Ornithorhynchus.

Maurer (33, 36), Poulton (37), Spencer-Sweet (41)[30].

Echidna.

Maurer (33, 36), Spencer-Sweet (41).

Parameles, Dasyurus.

Maurer (33, 36).

Manis.

Maurer (33, 36).

Equus.

Gurlt (6), Martin (27), Retterer (34), Marks (35).

Sus.

Simon (7), Remak (11), Kusnetzoff (16), Feiertag (19), Martin (27), Marks (35), Okamura (40). (Calef siehe Anmerkung Nr. 94).

Ovis.

Reissner (10), Goette (17), Feiertag (19), Martin (27), Sticker (30), Marks (35).

Capra hircus.

Reissner (10), Martin (27).

Bos.

Heusinger (1), Kusnetzoff (16), Feiertag (19), Martin (27), Marks (35), Okamura (40).

30) Die eingeschlossenen Nummern bedeuten die im Litteraturverzeichnis A aufgezählten Arbeiten.

Coelogenys paca.

Reissner (10).

Lepus cuniculus.

Goette (17), Feiertag (19), Okamura (40).

Cavia cobaya.

Okamura (40).

Mus musculus.

Maurer (33, 36), Römer (38).

Mus rattus[31]).

Römer (38), Okamura (40).

Erinaceus.

v. Nathusius (18), Davies (31), Maurer (33, 36).

Talpa.

Maurer (33, 36).

Canis.

Maurer (33, 36), Okamura (40).

Felis.

Maurer (33, 36).

Homo.

Eble (3), Valentin (5), Koelliker (8), Steinlin (9), Reissner (10), Moll (13), Donders (14), Bruch (15), Unna (21, 25), v. Ebner (22), Schulin (24), Greefberg (26), Waldeyer (29), Garcia (32), Maurer (33, 36).

Für unsere Zwecke kommt zunächst nur der Mensch in Betracht; so gross auch die Zahl der hier verzeichneten Arbeiten im ersten Augenblick erscheint, die uns berührende Frage wird nur von wenigen erörtert. Nur Koelliker und Reissner haben frühe Anlagen beschrieben, die Angaben beider stehen sich diametral gegenüber. Während Koelliker die erste Haaranlage

[31]) Var. alba; die Hausratte, sowie einige nicht näher benannte ausländische Muriden sind nur von Römer (38) untersucht worden. Die an Ratten angestellten Untersuchungen von Calef sind bei der Litteratur über den Wulst besprochen und citiert; siehe unten Anm. 94 pag.

ohne Spur eines Haarbalges sieht, hält Reissner[32]) eine flache Papille der Lederhaut für die erste Anlage und glaubt, dass Koelliker sowie seine Vorgänger offenbar spätere Stadien für die ersten Anlagen ausgegeben haben. Beide Angaben stammen aus einer Zeit — Mitte der 50. Jahre — wo die mikroskopische Technik noch in den Kinderschuhen stack, beide Angaben beziehen sich zweifellos auf spätere Stadien, als auf das von Maurer 1895 beim Menschen entdeckte, wir dürfen demnach wohl jene als nicht entscheidend in den Hintergrund stellen. Mit dem von Maurer (p. 286) gelieferten und von mir jetzt bestätigten Nachweis der ursprünglich rein epithelialen Anlage kommen aber die Hypothesen Kromayers bedenklich ins Wanken. Kromayer schreibt „Diese gleichzeitig und stets vorhandenen Erscheinungen an Epithel und Bindegewebe und zwar an der Stelle, an die wir das progressive Wachstum des Epithelzapfens hin verlegen müssen, erwecken von vornherein den Verdacht, dass sie die wesentlichste Rolle für das Einwachsen des Epithelzapfens spielen. Es drängt sich unwillkürlich die Vorstellung auf, dass das Epithel, durch die dermale Anhäufung gelockt und angezogen, der Wucherung des Bindegewebes in in die Tiefe folgt“[33]). Ich muss gestehen, mir scheint diese Vorstellung im Gegenteil eine ganz ausserordentlich gezwungene und sie wird auch durch die weitere Ausführung, dass das Epithel „desmophil“ sei und die neugebildeten Epithelzellen des Stratum intermedium sich zwischen die Cylinderzellen

32) Es lässt sich nicht mit Sicherheit entscheiden, ob Reissner, der ja nicht nur den Menschen untersucht hat, gerade so frühe Stadien auch bei diesem gesehen hat.

33) Loco (Anm. 9) citato pag. 300. Kromayer geht damit noch weiter als Boll, der in seinem „Prinzip des Wachstums“ (Berlin 1876) das Wachstum bei höheren Tieren stets als die kombinierte Aktion verschiedener Gewebe betrachtet (vergl. auch das dort [pag. 70] erörterte Wachstum des Hühnerauges).

drängen, nicht annehmbarer; den Beweis, dass die Vergrösserung der Cylinderzellenzahl nicht durch Teilung dieser erfolgt, bleibt uns Kromayer ohnehin schuldig. Die Hypothese aber, dass das Epithel „desmophil" sei, weil es in toto dem Bindegewebe adhäriert (p. 301) ist völlig unhaltbar; das wird in dem Augenblick ersichtlich, wo eine Verdickung des Epithels und ein Vordringen desselben in das unterliegende Bindegewebe erfolgt, denn das zellenreiche junge Bindegewebe, das, um mit Kromayer zu reden, die Affinität des Bindegewebes zum Epithel vermehrt und letzteres zur Proliferation veranlasst, ist gar nicht da. Es würde die Hypothese auch nicht gerettet werden können, wenn gezeigt würde, dass in einzelnen Fällen eine Anhäufung junger Bindegewebszellen vor der epithelialen Haaranlage entstünde[34]). Mit dem Nachweis, dass eine Epitheleinsenkung allein, ohne Bindegewebsbeteiligung stattfinden kann, fallen alle Betrachtungen, die in der erwähnten Weise das Bindegewebe als die Causa movens hinstellen wollen. Hätte Kromayer auch die Entwickelung der Knäueldrüsen in den Kreis seiner Betrachtung gezogen, so würde er vermutlich zu anderer Auffassung gekommen sein, denn dort wächst der Epithelzapfen

34) Kromayer betont zwar (pag. 300 und 303) die gleichzeitigen Wachstumsvorgänge des Epithels und des Bindegewebes; allein aus dem eben (pag. 18) citierten Satz geht doch hervor, dass die dermale Zellanhäufung das eigentlich Primäre sein sollte, nur widerspricht dem das bisher Bekannte fast vollständig. Nur beim Igel scheint in der That die dermale Wucherung das Primäre zu sein, eine Erscheinung, die vielleicht mit der im Verhältnis zum Haar ausserordentlichen Dicke des Stachels in Verbindung zu bringen ist. Ich möchte übrigens, um Missverständnissen zu begegnen, besonders betonen, dass ich aus der ursprünglich rein epidermoidalen Anlage des Haares keine phylogenetischen Schlussfolgerungen ziehe. Dazu sind die an dem rudimentären menschlichen Haarkleid gewonnenen Resultate gewiss am wenigsten geeignet. Ich habe also gegen die Erwägung Webers (Bemerkungen über den Ursprung der Haare und über Schuppen bei Säugetieren. Anat. Anzeiger Bd. 8, pag. 414. 1893), dass die auf Hornproduktion gerichtete Spezialisierung sich auch in der individuellen Entwickelung des Haares durch vorschnelle Bethätigung des epithelialen Teiles bei der ersten Anlage bemerkbar machte, während der bindegewebige Teil demgegenüber zeitlich zurücktrat, nichts einzuwenden.

in die Tiefe, ohne dass jemals eine Anhäufung von Bindegewebszellen ihre chemo- oder anderswie -taktischen Einflüsse geltend macht.

Das Ende des Haarkeimstadiums zeigt uns den Beginn einer sich später noch deutlicher ausprägenden Asymmetrie, die bis jetzt[35]) den Beobachtern entgangen war. Die epitheliale Einsenkung ist tiefer geworden, die Kerne der Cylinderzellen haben sich verlängert und stehen enggedrängt in meilerförmiger Anordnung (Fig. 2); nach links gehen die Zellen unter scharfer Umbiegung in cylindrische, nach rechts in allmählich aufsteigender Linie in kubische Epithelzellen über; die darüber gelegenen, querovalen Kerne zeigen eine deutliche Verschiebung nach rechts. Das zu diesen Kerne gehörenden Protoplasma — ich kann hier keine deutlichen Zellgrenzen wahrnehmen — ist dunkel und gleicht so sehr dem des Stratum cylindricum, dass man glauben möchte, es lägen hier Abkömmlinge dieses Stratum

35) Nur Okamura (A 40) scheint etwas davon gesehen zu haben, aber ich kann weder seiner Beschreibung noch seiner Deutung ganz beipflichten. Er fand die verlängerten Cylinderepithelzellen schief nach der einen Seite gerichtet, ebenso die darunter befindliche Anhäufung von Bindegewebszellen seitlich derart verschoben, dass sie nicht am tiefsten Punkte des epithelialen Haarkeimes, sondern auf derjenigen Keimseite am dichtesten ist, welche mit der Hautoberfläche einen spitzen Winkel bildet. Die dazu gegebenen Abbildungen sind aber wenig vertrauenerweckend, sind doch in Figur 1 die verlängerten Cylinderepithelzellen gerade verkehrt gezeichnet, sie konvergieren in dieser Figur nicht mit ihren oberen Enden — dadurch wird ja gerade die charakteristische Meilerform erzeugt —, sondern mit ihren dem Bindegewebe zugekehrten Enden; das entspricht gewiss nicht dem wahren Verhalten. Ich kann auch die seitlich verschobenen Bindegewebszellen nicht als Regel anerkennen. So wenig ich daran zweifle, dass solche Verschiebungen, wie sie Okamura (Fig. 4) zeichnet, wirklich vorkommen, so wenig kann ich ihnen eine besondere aktive mechanische Bedeutung zugestehen; die Bedingungen zur Schiefstellung liegen nicht in den mesodermalen Elementen, von einer geradezu „richtenden Wirkung“ desselben auf die spätere Stellung des Haares (Schwalbes Jahresbericht. N. F. Bd. V, pag. 573) kann keine Rede sein. Ich habe meine Präparate gerade in Rücksicht auf Okamuras Angaben noch einmal genau geprüft; dass die Bindegewebsverdichtung auch genau unter dem tiefsten Punkte des Haarkeimes liegen kann, zeigt meine Figur 3.

vor. Da keine Mitosen an meinen Objekten mehr nachweisbar sind, muss ich diese Frage unentschieden lassen.

Zu dieser Zeit trifft man regelmässig unter dem epithelialen Haarkeim eine Vermehrung der Dermazellen (Fig. 2), die eine zarte Hülle um den allmählich zum Haarzapfen werdenden Keim darstellen. Koelliker[36]) sagt „diese ganz und gar aus Zellen bestehenden Fortsätze der Oberhaut“ (d. s. die Haaranlagen) „nun erhalten von der Cutis eine Umhüllung, welche anfänglich nicht gerade als etwas Selbständiges auftritt, vielmehr erscheint, wie in allen solchen Fällen, die Epidermiswucherung als das Wesentliche und Bestimmende“. So einleuchtend das auch erscheint, so dürfen wir doch nicht ausser acht lassen, dass in anderen Fällen, in denen ein Einwachsen von Epithel in das unterliegende Bindegewebe stattfindet, z. B. bei der Entwickelung der Knäueldrüsen, bei der Entstehung der Hautpapillen, nichts von einem Verschoben- und Zusammengedrängtwerden der Bindegewebselemente zu sehen ist. Wir werden deshalb die bindegewebige Hülle des epithelialen Haarkeimes doch auch schon in frühen Stadien als etwas Eigenartiges, nicht so nebenbei auf mechanischem Wege Entstandenes betrachten müssen.

An wenig grösseren Haarkeimen ist die asymmetrische Anlage noch mehr in die Augen fallend — an solchen habe ich sie auch zuerst gefunden — das Epithel ist nicht nur am Haarkeim selbst, sondern in dessen Nachbarschaft verändert. Ob diese Veränderung sich stets findet, vermag ich nicht zu sagen, ich habe sie an richtig geführten Schnitten nie vermisst. Der Nachweis des Fehlens kann natürlich nur erbracht werden, wenn der Keim parallel seiner Wachstumsrichtung, die ja durch einen Vergleich mit benachbarten, weiter entwickelten Keimen festzustellen ist, geschnitten wird. Es ist klar, dass selbst noch ein die Figur 3 senkrecht halbierender Schnitt keine Spur von dem soeben von mir Beschriebenen zeigen wird.

[36]) Handbuch der Gewebelehre des Menschen. 6. Auflage, Bd. 1. 1889. pag. 239.

II. Stadium: Haarzapfen.

Das zweite Stadium (Fig. 5) zeigt uns den Keim als deutlichen, hier fast 0,1 mm langen Zapfen, die Differenzen des seitlich vom Hals des Zapfens gelegenen Epidermispartien springen sofort in die Augen; links die normale Dreischichtigkeit, rechts die in der Tiefe befindliche Unordnung der Kerne, die aber bald (Fig. 6) sich klarer gestaltet: dort haben sich die zwischen den kubischen Zellen des Stratum cylindricum und der Intermediärschicht gelegenen Zellen gestreckt, sind langgezogene, mit ovalen Kernen versehene Elemente geworden, die parallel der Oberfläche hinziehen[37]) und Spuren einer Verhornung erkennen lassen. Als solche möchte ich feine schwarze Linien, die sich bei Anwendung Heidenhainschen Eisenhämatoxylins tief schwärzen, deuten. Eine Verwechselung mit Schlussleisten, die ich zwischen den Zellen der Epitrichialschicht gefunden habe (Fig. 2), dürfte ausgeschlossen sein. Diese Bildung hat nichts mit der Anlage des Haares zu thun — ihre Bedeutung wird weiter unten erörtert werden — und steht auch in keiner Beziehung zur Entwickelung der inneren Wurzelscheide wie Spencer und Sweet (A Nr. 41) glauben.

Diese beiden Autoren haben bei Monotremen Vorgänge beobachtet, die, wenn auch im Aussehen etwas verschieden, offenbar dieselbe Bedeutung haben. Dort bildet sich im Inneren des Haarfollikels ein Netzwerk verhornter Zellen, das nach aufwärts mit der unmittelbar unter dem Stratum corneum befindlichen Zellenlage zusammenhängt; nach abwärts verschwindet die Verhornung allmählich, die Zellenmassen hängen direkt zusammen mit den weicheren undifferenzierten Kernlagern des inneren

37) Ich habe nur eine einzige Abbildung dieses Verhaltens gefunden und zwar bei Kusnetzoff (A Nr. 16, Fig. 10) vom Rind; in der Texterklärung steht nur „das Haar fängt an, sich in der Epidermis zu differenzieren“. Im übrigen ist von dieser Bildung in der Arbeit, die sich die Entwickelung der Cutis (soll heissen Corium) zur Aufgabe gestellt hat, keine Rede mehr.

Bulbusabschnittes, d. i. der Teil, welcher zwischen äusserer Wurzelscheide und dem Cylinderzellenlager auf der Haarpapille gelegen ist. Diese Beschreibung ist richtig, falsch ist nur die Annahme, dass die undifferenzierten Kernlager etwas mit der künftigen inneren Wurzelscheide zu thun haben, sie gehören vielmehr der äusseren Wurzelscheide an. Den beiden Autoren ist die Trennung dieser Lage von dem jungen Haare nicht völlig entgangen. „The central part of the network, which lies in close contact with the hair, as well as the tip of the latter, takes the stain very deeply, so that at times this central part almost appears to be distinct form the rest, but anything like close examination at once shows, that it is only a special part of the general network, which is most deeply stained, but which is at the same time indirect continuation with the latter" (p. 561). Hier liegt der Anfang des Irrtums; was Spencer und Sweet für das junge Haar ansehen, ist nicht dieses allein, sondern dieses und die innere Wurzelscheide, die von unten herauf gewachsen ist, wie von allen anderen Autoren mit Recht angegeben worden ist. Die mit i. r s (innerer Wurzelscheide) auf Fig. 21 der beiden Autoren bezeichnete Partie entspricht dem von mir oben beschriebenen Abschnitte: den verhornenden Zellen des künftigen Haarkanales, d. h. jenes Abschnittes, der beim Erwachsenen von der Mündung der Talgdrüsen bis zur freien Hautoberfläche reicht. Die von Spencer und Sweet behauptete Entwickelung der inneren Wurzelscheide aus der Follikelwand und die darauf aufgebauten Schemata beruhen also auf einem Irrtum.

Der epitheliale Keim wächst bald auf die doppelte Länge (0,2 mm) und zeigt Kerne, die in verschiedenen Richtungen gestellt sind; die ovalen Kerne des Stratum cylindricum stehen auf der rechten Seite der Figur 6 etwas unterhalb des Halses schräg aufwärts gerichtet, es ist die Stelle der künftigen Haarbalgdrüsenanlage; links ist nichts derartiges zu sehen; weiter unten gegen den Grund des Haarzapfens zu fällt eine Stelle

auf, an der die oberen Kerne abwärts, die unteren aufwärts gerichtet sind, es ist die Stelle des künftigen „Wulstes". Am Grund des Zapfens stehen dichtgedrängt die längsovalen Kerne der Meilerzellen. Die Achse des Haarzapfens ist erfüllt mit Zellen, deren Kerne im Grund leicht oval, weiter oben mehr rundlich, am Hals wieder oval sind und dort allmählich in die oben beschriebenen gestreckten Kerne überleiten. Der bindegewebige Haarbalg ist nun sehr deutlich geworden, schon in Figur 5 ist eine Vermehrung der zelligen Elemente, besonders am blinden Ende des Haarzapfens zu konstatieren; deutliche runde Kerne treten aber erst im nächsten Stadium auf, man sieht da (Fig. 6) dicht an dem leicht eingedellten Grunde des Haarzapfens eine eng zusammengedrängte Gruppe runder Kerne, die erste Anlage der Haarpapille. Der ganze bindegewebige Haarbalg nimmt von oben nach unten an Stärke zu[38]) und ist an beiden Seiten des Zapfens nicht gleich stark entwickelt; auf der nach abwärts geneigten Seite des Zapfens (d. i. die Seite, welche mit der Hautoberfläche einen stumpfen Winkel bildet) ist die Menge der Zellen stets eine grössere; diese meist diffuse, später (Fig. 7) etwas besser umschriebene Anhäufung von jungen Bindegewebs- oder besser gesagt Mesenchym-Zellen enthält das Material, aus dem sich die glatten Muskelfasern des Arrector differenzieren. Die Arrectoranlage ist auf allen Figuren, schon von Figur 5 an, deutlich zu erkennen und fehlt nur an jenen Haaranlagen, die überhaupt

38) Ich kann meine Präparate nicht ganz mit den Figuren Maurers (A Nr. 33, Taf. IX) in Einklang bringen. Es stimmt (in Fig. 7) weder die Form der Kerne in der Epidermis selbst, noch in dem Haarzapfen; der bindegewebige Haarbalg ist in dieser Gleichmässigkeit, wie ihn Maurer zeichnet, auch nicht an meinen Präparaten vorhanden. Ich begehe wohl kaum ein Unrecht, wenn ich annehme, dass die Abbildungen Maurers nicht mit dem Zeichenapparat entworfen und etwas schematisiert sind. Wenn dem so ist, so illustriert das wieder die grosse Überlegenheit des Zeichenapparates, der dem minder Geübten erhebliche Vorteile auch dem trefflichen Zeichner gegenüber sichert.

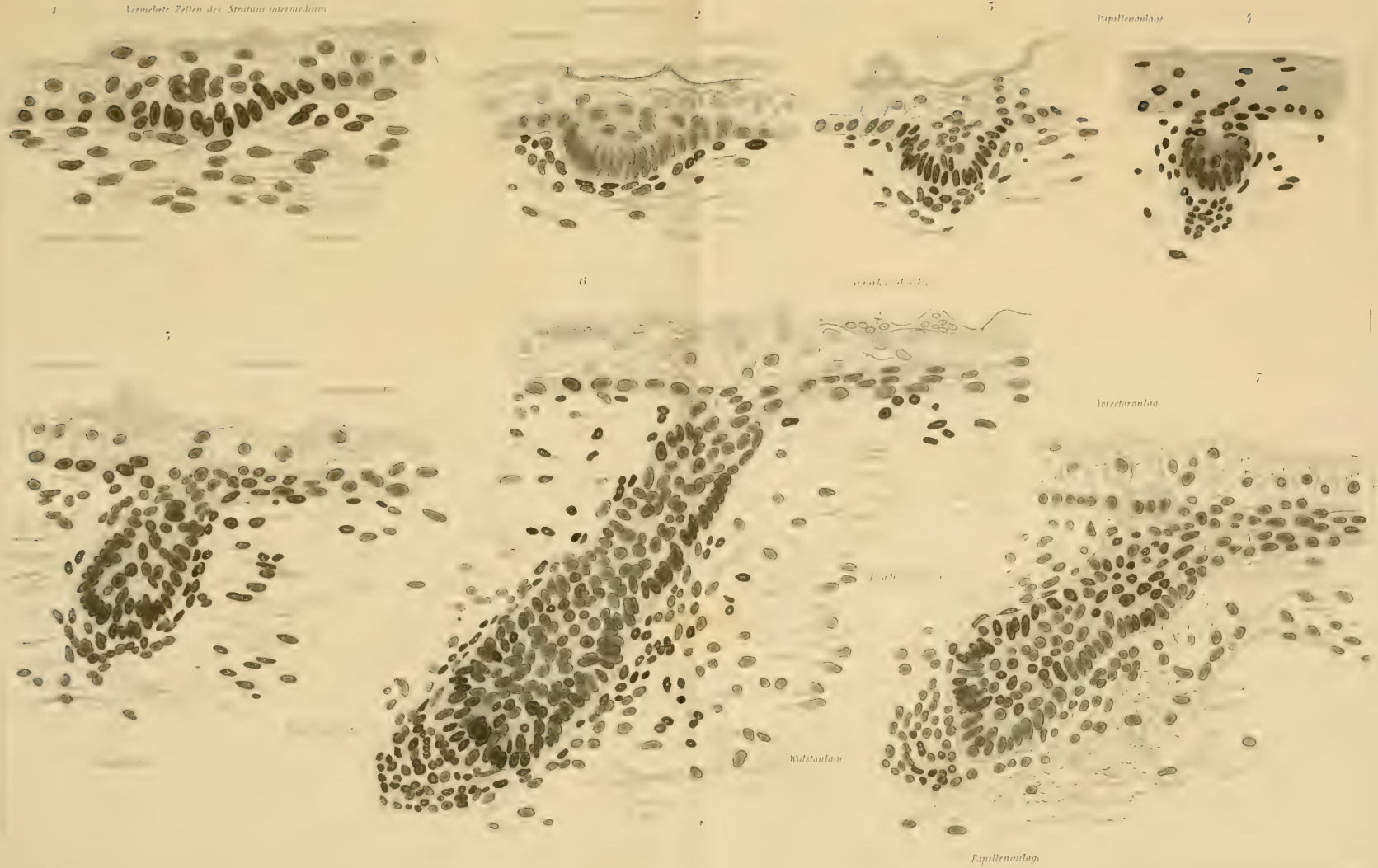
Vermehrte Zellen des Stratum intermedium
Papillenanlage
Wulstanlage
Papillenanlage

eines Arrector entbehren, z. B. denen des Nasenrückens; ihre völlige Unabhängigkeit von den Epithelzellen der Haarkeimes resp. -zapfens ist durchaus klar, eine feine, an Gieson-Präparaten intensiv rot gefärbte Grenzmembran erlaubt stets eine scharfe, deutliche Trennung der epithelialen Elemente der Epidermis von jenen des mesenchymalen Corium [39]). Diese Grenzmembran befindet sich sowohl unter der Epidermis wie auch in der Cirkumferenz des epithelialen Haarzapfens und lässt sich bis an dessen blindes Ende verfolgen, das sie rings umkleidet.

III. Stadium: Bulbuszapfen.

Die Bildung des hohlen Bulbus pili muss sehr schnell erfolgen, denn ein Stadium, in dem eine kurze, plumpe Papille vom Bulbus leicht umfasst wird (Fig. 10), findet sich nur selten; meist sieht man den Haarzapfen leicht eingedellt (Fig. 8 und 9) oder den gut entwickelten Bulbus auf der schlanken langen Papille, der nur noch der eingeschnürte Hals fehlt (Fig. 12 und 13). Die Papille besteht dann aus dicht gedrängten Zellen, deren Kerne mit ihrer quergestellten, nach oben leicht konkaven Längsachse (Fig. 13) daraufhin deuten, dass gerade an der Spitze der Papille eine lebhafte Zellvermehrung sich abwickelt. Auf solche Bilder fussend könnte man geneigt sein, die Hauptaktivität in diesem Stadium der Papille zuzuschieben; wie unrichtig das wäre, zeigen jene Fälle, in denen eine grosse, kugelförmige Papille am unteren, kaum eingedellten Ende des Haarzapfens gelegen ist (Fig. 8). Die Grösse der Papille resp. der Papillenanlage ist überhaupt — auch an den Wollhaaren — bedeutenden Schwankungen unterworfen, die unabhängig vom Standort

[39]) Schulin, der einzige Autor, dem wir eine Angabe über die Arrector-Entwickelung verdanken, sagt: „In der Kopfhaut des Menschen beobachtete ich schon sehr früh, ebenfalls vor Auftreten der (fertig geformten Ref.) Papille die Differenzierung des M. arrector pili, welche sich als ein schwacher Zug von Spindelzellen etwas unter der Mitte der Haaranlage inseriert (A 24, pag. 383, Fig. 46). Über die Herkunft der Spindelzellen äussert sich Schulin nicht.

der Haare und der Länge der epithelialen Haaranlagen zu sein scheinen; giebt es doch an ganz jungen Haarkeimen zuweilen Papillenanlagen, die an Grösse dem Epithelzapfen wenig nachstehen (Fig. 4).

Mit der Entwickelung des hohlen Bulbus ist verknüpft die Entstehung des Haarkegels, d. h. jenes Gebildes, das die Grundlage, das Material für innere Wurzelscheide und Haar enthält. Seine Ausbildung steht nicht immer in gleichem Verhältnis zu derjenigen des hohlen Bulbus: die ersten undeutlichen Spuren eines Kegels sieht man schon vor dem Erscheinen des Bulbus (Fig. 8 und 9), die Epithelzellen konvergieren dort nach aufwärts, ihre Anordnung macht ganz den Eindruck, als ob die Hauptherde ihrer Vermehrung nicht in der Mitte, sondern an den Rändern der Matrixplatte[40]) gelegen seien. Ein kaum weiter entwickeltes Stadium des Haarkegels zeigt Fig. 12, trotzdem, dass hier ein deutlicher Hohlbulbus besteht, während andererseits ein gut ausgebildeter Haarkegel bei gering entwickeltem Hohlbulbus vorhanden sein kann (Fig. 10). Sehr frühzeitig beginnt die Spitze des Haarkegels zu verhornen (Fig. 11). Die ersten Spuren einer Differenzierung der Schichten des Haarkegels sind in Fig. 12 (besonders auf der linken Seite) bemerkbar: langovale Zellen, die nach innen von der hier einreihigen äusseren Wurzelscheide in einer einfachen[41]) Schicht gelegen sind, stellen offenbar die ersten Zellen der Henleschen Schicht dar. Eine Linie, die, durch die Längsachse der Kerne gezogen, die ganze Reihe dieser Henleschen Elemente miteinander verbinden würde, träfe auf die Stelle, wo die äussere Wurzelscheide sich zur Matrixplatte umschlägt. Das gleiche lässt sich an Fig. 10

40) Mit diesem Namen hat Garcia (A Nr. 32) die unmittelbar auf der Papille aufliegende Cylinderzellenschicht bezeichnet.

41) Der Kern links neben der mit „Henles Schicht“ bezeichneten Zelle gehört nicht einer zweiten Schicht an, sondern schimmert aus der Tiefe des Schnittes herauf.

(links, auf der rechten Seite ist der Bulbus nicht genau senkrecht getroffen) konstatieren; hier ist die Linie ganz gerade, während sie in Fig. 13 unten etwas medianwärts umbiegt. Es steht das im Einklang mit der Ausbildung des hohlen Bulbus, dessen Entwickelung in der Reihenfolge der Figuren 10, 12, 13 sichtbar ist.

Textfigur.

Umrisse der Figuren 10, 12 und 13 mit alleiniger Einzeichnung der deutlich erkennbaren Kerne der Henleschen Schicht. 1. Matrixplatte. 2. Haarkegel.

Je mehr sich die Matrixplatte um die Papille herumlegt, desto tiefer kommt ihr Rand, welcher die Zellen der Henleschen Schicht liefert, zu liegen und gelangt schliesslich an den Hals der Papille. Das stimmt mit dem, was wir über den Bau der fertigen Hohlwurzel wissen, völlig überein und bestätigt die Darstellungen von Ebner's (A Nr. 22) und Garcias, (A Nr. 32) woselbst an jungen Wechselhaaren gleichfalls der Nachweis geliefert wird, dass der Haarkegel zuerst aus der inneren Wurzelscheide besteht. Freilich nur ganz kurze Zeit, denn die in der

Kegelachse liegenden Elemente gut begrenzter Kegel (z. B. Fig. 13) stellen doch die Mutterzellen des Haares selbst dar. Die dort mit 1 bezeichneten Kerne gehören den Zellen der Henleschen Schicht, die mit 2 bezeichneten Zellen der Huxleyschen Schicht an; beide lassen sich ebenfalls bis nahe an den Papillenhals verfolgen; die mit 3 bezeichneten Kerne sind wohl Kerne wirklicher Haarelemente; von Zellen der Oberhäutchen kann ich in dieser Stadien nichts Bestimmtes wahrnehmen, möglicherweise gehören die Kerne, die nach innen von der Anlage der Huxleyschen Schicht sich befinden, den Mutterzellen der Cuticulae an.

An allen Haarzapfen, in denen der Haarkegel sichtbar ist, ist jetzt auch der „Wulst" gut ausgebildet. Die erste Andeutung derselben war schon an jüngeren Haarkeimen durch die Stellung der Kerne sichtbar (Fig. 6), eine deutliche Ausbuchtung gehört aber an solchen kegellosen Zapfen zu den Seltenheiten; ich kann also Unna, dem Entdecker dieser merkwürdigen Bildung, nicht ganz beipflichten, wenn er angiebt[42]), dass schon vor Auftreten des Haarkegels sämtliche Haaranlagen zwei kugelige Ausbuchtungen, die Talgdrüsenanlage oben, den Wulst unten, zeigen. Die Differenz erklärt sich vermutlich durch die verschiedene Dicke unserer Schnitte; vor 20 Jahren — so alt ist die Abhandlung Unnas — waren die Mikrotome noch nicht so vervollkommnet, dass man lückenlose Serien von 7,5 μ, dünnen Schnitten hätte herstellen können, an dickeren Schnitten aber wird die erste Haarkegelanlage leicht übersehen, und daher mag es kommen, dass Unna den Wulst schon vor der Kegelanlage als Ausbuchtung beschreibt. Ich habe die verschiedensten Hautstellen in Rücksicht auf diese Frage untersucht, und nur in ganz vereinzelten Fällen eine Ausbuchtung früher als den Haarkegel gefunden (Fig. 9), aber gerade der Umstand, dass die Ausbuchtung doch früher auftreten kann, scheint mir nicht unwichtig für die Frage nach der Bedeutung des Wulstes,

42) A Nr. 25, pag. 53.

die vielleicht darin gesucht werden könnte, dass durch den heraufwachsenden Haarkegel, die in der Achse des Haarzapfens gelegenen Zellen in die Höhe gedrängt und dort gestaut würden. Davon ist sicher keine Rede; dagegen spricht schon die Stellung der ovalen Kerne in der Achse vor dem Erscheinen der Ausbuchtung (Fig. 6), dagegen sprechen Form und Stellung der Kerne bei gut ausgebildetem Wulst (Fig. 10, 12, 13). Der Wulst ist in der Regel nach der einen, und zwar nach der Arrectoren-Seite bedeutend stärker ausgebuchtet, aber auch an der gegenüberliegenden Seite durch höhere Cylinderzellen, zuweilen auch durch eine leichte Ausbiegung (Fig. 14) angedeutet. Einen gleichmässig cirkulär angeordneten Wulst habe ich an den parallel zur Wachstumsrichtung geführten Schnitten nicht finden können, auch nicht bei annähernd senkrechten Haaranlagen. Mit der Ausbuchtung des Wulstes vollzieht sich bald darauf eine eigentümliche regionäre Differenzierung seiner Elemente; die grössere untere Partie des Wulstes enthält breite, mit hellen ovalen Kernen versehene Zellen in mehrfacher Lage, die scharf davon abgesetzte obere Partie enthält schmale, mit dunklen stark gestreckten Kernen ausgestaltete Zellen in einfacher Lage; diese Differenzierung erstreckt sich ringförmig um den ganzen Bulbuszapfen, ist aber auf der anderen Seite nur in einfacher Lage ausgeprägt (Fig. 14). Das ist nur in solchen Fällen deutlich zu sehen, in denen die Wulstausbuchtung gerade steht, sodass auf einem Medianschnitt des Bulbuszapfens auch der Wulst median halbiert wird; gewöhnlich hängt die Ausbuchtung etwas nach der einen Seite, die Cylinderzellen werden dann schräg durchschnitten. Aber selbst dann ist die Differenzierung noch zu konstatieren, so sieht man in der Fig. 13 deutlich in der unteren Wulsthälfte rundlich ovale, in der oberen aber langgestreckte Kerne, während in den Figuren 10 und 16, wo der Wulst jedesmal etwas schräg getroffen ist, nur Spuren, aber unverkennbare, vorliegen.

Eine besondere Beachtung verdienen noch die in der Zapfen-Achse, über der Haarkegelspitze gelegenen Zellen, deren Kerne auffallend gross sind (Fig. 10, 13). Es sind das Elemente, welche der allmählich in der Höhe rückenden Kegelspitze weichen müssen und sich bis hinauf zu den verhornenden Zellen des Haarkanales (p. 23) verfolgen lassen. Ihr Schicksal wird aus der Betrachtung späterer Stadien völlig klar, lässt sich aber schon jetzt erschliessen; sie werden zur Seite gedrängt und abgeplattet und stellen so die innerste Lage der äusseren Wurzelscheide dar. In Fig. 13 sieht man ihre Kerne in der Kantenansicht um die Spitze des Haarkegels gruppiert. Eine Verhornung oder ein Zugrundegehen der Zellen lässt sich hier nicht feststellen. Fig. 10, deren Kegelspitze die deutlichen Zeichen der beginnenden Verhornung trägt, lässt jede Spur von Keratohyalin in den zur Seite gedrängten Zellen vermissen. Anders liegen die Verhältnisse weiter oben, über der Talgdrüsenanlage; dort treten unverkennbare Anzeichen nicht nur der Verhornung sondern auch des Zerfalles der einzelnen Elemente auf[43]); dort hat sich überhaupt der ganze Zellenstrang, der den Weg des später heraufwachsenden Haares jetzt schon markiert, von den benachbarten Epidermiszellen scharf gesondert. Das ist auf Schnitten, welche den Strang quer treffen, am deutlichsten zu sehen (Fig. 15). Die auch mit Hansens Hämatoxylin sich dunkler färbenden Elemente des Stranges sind in der Achse rundlich (d. h. auf dem Querschnitt, langgestreckt dagegen auf dem Längsschnitt), in der Peripherie aber stark abgeplattet, konzentrisch gekrümmt; der Strang der anfangs nicht bis zur Epidermisoberfläche gereicht hatte, ist dieser jetzt ziemlich nahe gekommen, seine Elemente aber zeigen keinerlei Übergang zu jenen des Stratum corneum.

---

[43]) Es ist zu vermuten, dass die von Simon (A Nr. 7) bei Schweineembryonen und von Goette (A Nr. 17, pag. 277 und Figuren 6, 7, 10) bei Schafembryonen beobachteten Erscheinungen sich auf den gleichen Vorgang beziehen.

Die Haarbalgdrüsen sind etwa um die gleiche Zeit wie der Wulst aufgetreten; in den ersten Spuren (Fig. 6 und 7) durch die Grösse der konvergierenden (in 7) Cylinderzellen angedeutet, entwickelt sich mit der Wulstausbuchtung auch die Ausbuchtung der Haarbalgdrüse, die sehr häufig nach der Seite verschoben ist, so dass Medianschnitte des Bulbuszapfens die Haarbalgdrüse nur streifen (Fig. 13). Alsbald werden die inneren Zellen der Drüsenanlage heller und es erscheinen dort jene bekannten Sekrettropfen, welche der Talgdrüsenzelle das so charakteristische Aussehen verleihen.

Ausser den beiden regelmässigen Ausbuchtungen des Wulstes und der Haarbalgdrüse findet man zuweilen eine dritte Ausstülpung, die auch schon Unna[44]) gesehen hat; sie liegt über der Drüse und ist nach derselben geneigten Seite, wie Drüse und Wulst gestellt; ich habe sie nur ein paar Male und zwar in der Haut des Rückens gefunden und kann über ihre Bedeutung nur negativen Aufschluss geben. Es ist keine Anlage des Haares, denn die am blinden Ende gelegenen Zellen sind nicht cylindrisch und es fehlt die an Haarkeimen jener Stadien sonst stets vorhandene Anhäufung von Bindegewebszellen; es ist auch keine Anlage einer Haarbalgdrüse, denn es ist keine Spur einer Aufhellung und Vergrösserung der centralen Zellen wahrzunehmen. Am meisten ähnelt die Bildung einer jungen Knäueldrüse, allein da mir — und so weit ich sehe, auch den andern Beobachtern keine Bilder zu Gesicht gekommen sind, die weiter vorgeschrittenen Stadien entsprächen — auch Unna bezeichnet sie als eine vergängliche Bildung — muss ich den Beweis dafür schuldig bleiben. Dass Knäueldrüsen in dernächsten Nähe junger Haarbälge stehen, habe ich öfter beobachtet.[45])

[44]) A Nr. 21, pag. 715. Unna hat diese Ausstülpung nur in der Augenbrauengegend gesehen.

[45]) Bekanntlich münden bei Kindern die Ohrschmalzdrüsen stets in die Haarbälge (vergl. die Arbeit meines Schülers Alzheimer, „Über die Ohr-

Um die Zeit des ersten Auftretens des Haarkegels beginnt auch die Differenzierung der äusseren[46]) Glashaut, das ist die homogene, stark lichtbrechende Membran, die dicht an die Elemente der äusseren Wurzelscheide anschliesst. Das Material, aus dem neben anderem auch die Glashaut hervorgeht, ist schon in Fig. 6 sichtbar: jenes zellenreiche Bindegewebe, welches die untere Hälfte des Haarzapfens einhüllt. Allmählich erscheinen der Länge des Zapfens parallel verlaufende Fasern, Bindegewebsfasern, die sich immer dichter aneinander schliessend zu einer homogenen Haut umgestalten. Am stärksten sah ich die Glashaut zuerst in der Höhe des Wulstes entwickelt (Fig. 14), von da nahm sie nach unten wie nach oben an Stärke allmählich wieder ab, an der Haarbalgdrüse war sie verschwunden.

Ebensowenig war sie als doppelkonturierte Membran auf der Papille vorhanden, dagegen war sie als eine feine, mit Fuchsin scharfrot sich färbende Linie auch dort nachzuweisen (Fig. 14). Ich stehe mit diesem Befunde im Widerspruche mit Unna[47]), der angiebt, dass gerade in der Region des Wulstes die „homogene Membran" — das ist doch die Glashaut — besonders mangelhaft ausgebildet sei. Ich möchte diese Differenz auf die damals noch weniger leistungsfähigen technischen Hilfsmittel zurückführen. Van Giesons Methode färbt die Glashaut leuchtendrot; bei Unterlassung spezifischer Bindegewebsfärbungen, bei Schnitten, die nicht genau senkrecht durch die Glashaut gegangen sind, kann die anfangs nur wenig mächtige

schmalzdrüsen". Verhandl. d. physik.-med. Gesellschaft zu Würzburg. Bd. 22. 1889). Beim Erwachsenen öffnen sie sich an der Hautoberfläche dicht neben der Haarbalgmündung. Es ist also zu vermuten, dass diese Drüsen als Ausstülpungen der äusseren Wurzelscheide entstehen.

46) Die Berechtigung des Adjektivs „äusseren" wird sich im weiteren Verlaufe meiner Darstellung ergeben.

47) A Nr. 25, pag. 53. Vielleicht spielt auch der später zu erörternde Wechsel im Aussehen der Glashaut hier eine Rolle.

48) Stöhr, Die Entwickelung des menschlichen Wollhaares. Sitzungsber. d. physik.-med. Gesellschaft zu Würzburg. Jahrg. 1902.

Lage leicht übersehen werden. Diese Rotfärbung der Glashaut spricht auch für deren bindegewebige Natur, denn alles fertige fibrilläre Bindegewebe färbt sich mit Van Giesons Mischung scharf rot, während das Protoplasma aller Zellen — nicht nur derjenigen des Epithels und der glatten Muskelfasern — einen gelben Ton annehmen. Indem ich die äussere Glashaut für ein Bindegewebsprodukt erkläre, fülle ich die in meinem Vortrage[48]) offengelassene Lücke aus; ich bin von dem Glauben, dass die Entwickelung der Glashaut mit derjenigen der subepithelialen Grenzmembran direkt zusammenhänge, abgekommen.

Nach aussen von der äusseren Glashaut liegt das Material, aus dem die Ring- und die Längsfaserlage hervorgeht. Es ist um diese Zeit nur eine, im Verhältnis zu dem umgebenden Bindegewebe kompaktere Schicht, die noch keine deutliche Differenzierung in Ring- und Längs-Faserlage zeigt. Nur in Fig. 13 sind Spuren (a Ringlage, b Längslage) zu sehen. Auffallend ist ihr Verhalten bei Pikrofuchsinfärbung. Die Schicht färbt sich nicht rot, wie die Glashaut und Bindegewebe, sondern gelbbraun, eine Erscheinung, die zu Gunsten Bonnets[49]) verwendet werden könnte, der ebenfalls auf Grund von Färbungsdifferenzen (bei erwachsenen Pferden) die beiden Lagen für glatte Muskelfasern zu halten geneigt ist. Es darf aber nicht ausser Acht gelassen werden, dass hier noch jugendliche Verhältnisse vorliegen, die Schicht besteht hier wohl noch im wesentlichen

[49]) Bonnet, „Haarspiralen und Haarspindeln". Morphol. Jahrb. Bd. XI. 1885. pag. 223. v. Ebner (A Nr. 22, pag. 40) hält die Ringfaserhaut für keinen Muskelring, denn sie läuft bei leeren Haarbälgen nicht rein cirkulär, sondern die Fasern sind gefaltet. Andererseits sah er aber auch leere Haarbälge mit cirkulär verlaufender Ringfaserhaut, wie die kontrahierte Ringmuskelschicht einer Arterie. Möglicherweise sei die Faltung erst eine sekundäre, durch Bindegewebswucherung erzeugte. Unna (A Nr. 25, pag. 60) hält die fraglichen Zellen für keine glatten Muskelfasern, Koelliker (loco [Anm. 36] citat.) schwankt; er hält zwar die Ringfaserlage für Bindegewebe (pag. 234), erklärt sich aber doch nicht in der Lage, sie mit voller Bestimmtheit histologisch einzureihen (pag. 242). Garcia (A Nr. 32, pag. 166) hält es hingegen für sehr wahrscheinlich, dass glatte Muskelfasern vorliegen.

aus Zellen und nicht aus Fasern und alle Zellen zeigen, wie schon oben bemerkt wurde, ein gelb gefärbtes Protoplasma. Ziehen wir in dieser Frage das Verhalten der Ringfaserschicht am ausgewachsenen Menschenhaar heran, so ist zunächst auffällig, dass jene Querschnittsbilder, die bei glatten Muskelfasern so deutlich und scharf umgrenzt zum Vorschein kommen — selbst da, wo nur wenige glatte Muskelfasern da sind, z. B. in der Adventitia von Arterien — hier fehlen, was aber vor allem gegen die muskuläre Natur der fraglichen Fasern spricht, das ist die spezifische Färbung, die wir mit der Methode van Giesons erzielen können und die das Bindegewebe leuchtendrot, die glatten Muskelfasern aber gelb darstellt. Es giebt ja Fälle, in denen die Menge des zwischen den glatten Muskelfasern gelegenen Bindegewebes so reichlich ist (z. B. in der Tunica media der mittleren Arterien), dass bei nicht sehr dünnen Schnitten der gelbe Ton der glatten Muskelfasern von dem roten Bindegewebe mehr oder minder verdeckt wird, allein hier ist an feinen Längs- und Querschnitten das Bild so eindeutig, alle die fraglichen Fasern haben das charakteristische Rot des Bindegewebes, dass an der bindegewebigen Natur auch der Ringfaserlage des menschlichen Haarbalges nicht zu zweifeln ist. Damit ist aber natürlich noch nicht entschieden, dass die Lage beim Pferde auch nicht muskulös ist.

Zum Schluss noch einiges über den M. arrector pili. Wir haben im vorhergehenden Stadium seine erste Anlage als einen Haufen von Mesenchymzellen kennen gelernt. Die Kerne dieser Zellen waren bald oval, bald rund (Fig. 7) und boten bis dahin noch wenig Charakteristisches. Schon gegen Ende des Haarzapfenstadiums sind einzelne dieser Zellen zu spindelförmigen Gebilden ausgewachsen, die in der Richtung des künftigen Arrector, schräg aufwärts angeordnet sind (Fig. 9). Im dritten — dem Bulbuszapfen-Stadium sind schon deutliche Muskelfasern da. Ihre Spärlichkeit (Fig. 14) findet z. T. durch die Feinheit

des Schnittes ihre Erklärung; die Fasern befinden sich nicht eng geschlossen in Bündeln, sondern stehen miteinander nur in lockerem Zusammenhang.

IV. Stadium: Scheidenhaar.

Es ist nunmehr ein deutliches Haar vorhanden, das in seiner ganzen Länge, auch an seiner Spitze[50]) von der inneren Wurzelscheide eingehüllt wird. Diese letztere war stets im Wachstum dem Haare selbst vorausgegangen und reicht, im Gegensatz zu den Verhältnissen am fertigen Wollhaar, über die Mündung der Talgdrüse hinaus (Fig. 16). Zu dieser Zeit hat die innere Wurzelscheide ihre grösste (relative) Ausdehnung, sie beginnt aber alsbald an ihrer Spitze in Plättchen zu zerfallen, die einzelnen oder Gruppen verhornter Zellen entsprechen. Der Anfang dieses Zerfalls ist bereits in diesem Stadium sichtbar (Fig. 16). Die Scheide selbst ist in ihrer oberen Hälfte völlig verhornt, nur undeutliche Spuren von Kernen sind hier und da sichtbar, weiter nach abwärts aber sieht man zuerst in einfacher Lage langovale Kerne — sie gehören der Huxleyschen Schicht an — medial von diesen befindet sich eine einfache Schicht platter Zellen, mit stärker abgeplatteten Kernen: die ersten Elemente der Scheidencuticula. Beide Schichten lassen sich (auf der linken Seite der Fig. 16) verfolgen bis etwa dahin, wo der Bulbus als Anschwellung beginnt. In dieser Höhe sieht man auch deutliche Kerne der Henleschen Schicht, die sich noch weiter abwärts etwa bis zur halben Höhe der bindegewebigen Haarpapille, deutlich unterscheiden lassen; noch weiter abwärts ist eine Trennung der verschiedenen Schichten unmöglich, dort liegen nur indifferente Elemente vor. Ich reihe an diese Beschreibung gleich die Schilderung der Scheiden eines nur wenig älteren Haares, das, kurz vor dem Durchbrechen auf die äussere

[50]) In Fig. 16 ist die ganze Länge des Haares zu sehen.

Oberfläche, schon an seiner Spitze die vollständige innere Wurzelscheidenhülle verloren hatte. In der unteren Wurzelhälfte sind nunmehr die beiden Schichten der inneren Wurzelscheide völlig deutlich geworden (Fig. 17) und lassen sich hinab bis zur Höhe der Papillenspitze als gut getrennte Lagen verfolgen; neben den Elementen der Scheidencuticula sind auch jene der Haarcuticula aufgetreten, die Kerne beider Cuticulae sind kleiner als im vorher beschriebenen Falle. Vergleicht man Fig. 16 und 17 mit einander, so ergiebt sich, dass die Differenzierung der Schichten etwas nach abwärts vorgeschritten ist und das gleiche ergiebt sich wieder aus einer Vergleichung der Fig. 17 mit den bekannten Zuständen am ausgewachsenen Haare[51]; es lässt sich also im ganzen sagen, dass die Differenzierung der Schichten der inneren Wurzelscheide und der Cuticulae dicht über der Papillenspitze beginnt und allmählich nach abwärts vorschreitet; das Deutlicherwerden nach aufwärts ist wohl weniger als eine Differenzierung der dort befindlichen Zellen, als vielmehr als ein Älterwerden nach oben zu betrachten[52]. Und ebenso verhält sich das Haar selbst; seine Elemente, die in Fig. 16 über der Papille indifferent und kleinkernig gewesen waren, sind nun (Fig. 17) mit grossen Kernen versehen, die rasch nach aufwärts in die bekannten langgestreckten Formen sich umwandeln. Ein Neues — Pigment — ist aufgetreten und zwar ist es nicht etwa durch Einwanderung von pigmentierten Zellen aus dem unterliegenden Bindegewebe, sondern zuerst im Epithel selbst entstanden. Man findet dasselbst Pigment in Form brauner Schollen zwischen den Basen der cylindrischen Haarmatrix-Epithelzellen und der Oberfläche der bindegewebigen Haarpapille, schmälere Streifen Pigments erstrecken sich von hier aus zwischen die

[51]) Vergl. z. B. Fig. 282 der 10. Aufl. meiner Histologie.

[52]) Ich stimme also in dieser Beziehung Goette (A Nr. 17, pag. 282) zu, der bei der Entwickelung des Kaninchenhaares gleichfalls feststellt, dass die Differenzierung in der dem Wachstum entgegengesetzten Richtung erfolgt.

Epithelzellen (Fig. 17); das Pigment liegt also zuerst intercellular, weiter oben dagegen, wo es feinkörniger ist, auch in den Rindenzellen des Haares. In der bindegewebigen Papille selbst habe ich an senkrecht deren Oberfläche treffenden Schnitten niemals Pigment, auch nicht einen Streifen finden können. Ich stelle mich damit auf die Seite jener Autoren, die eine Einschleppung des Pigments durch Bindegewebezellen in das Epithel der Haare bestreiten und für eine Bildung des Pigments, loco an der Epithelgrenze, aber schon jenseits des Bindegewebes also im Epithel eintreten[53]).

Wie sich die Differenzierung der inneren Wurzelscheide der Cuticulae und des Haares schräg von aussen (der Peripherie) und unten nach innen (axialwärts) und oben vollzieht, ebenso erfolgt der Verhornungsprozess in axialer Richtung, dabei ist aber besonders zu bemerken, dass die Verhornung des Haares und der Cuticulae relativ weit oben einsetzen (Fig 17). Auch der Prozess selbst ist nicht in den einzelnen Schichten der gleiche. In den Zellen der Henle'schen Schicht treten die allerersten Keratohyalinmassen in Form von rundlichen Körnchen auf, die gleich darauf, schon in der nächsthöheren Querreihe sich zu langgestreckten, parallel der Haarlängsachse gestellten Stäbchen[54]) umgestalten, die wiederum rasch, zwei oder drei Querreihen weiter oben zu einer gleichmässig sich färbenden Masse zusammenfliessen. Anders ist es in den Zellen der Huxleyschen Schicht; dort erscheint das Keratohyalin zuerst zwei bis drei Querreihen über den ersten keratohyalin-

53) Die Frage ist eingehend behandelt in der trefflichen Arbeit Schwalbes „Über den Farbenwechsel winterweisser Tiere". Morphol. Arbeiten. Bd. 2, 3. Heft 1892, auf die ich hiermit besonders hinweisen möchte.

54) Auch am Kopfhaar des erwachsenen Menschen sind diese Stäbchen zu sehen. Günther (Haarknopf und innere Wurzelscheide. Diss. Berlin 1895. pag. 15) erwähnt sie am Menschenhaar und bildet sie am Haare eines Rindes (Fig. 9) ab. Auch Scymonowicz loco cit. (Anm. 26) bildet sie an einem Haare der menschlichen Kopfhaut ab (Tafel XLIII, Fig. 219).

haltigen Henleschen Zellen, in Form kleiner rundlicher Körnchen, die allmählich immer grösser werden und zuletzt plumpe Schollen darstellen, die dann noch weiter oben ebenfalls sich in eine homogene, aber anfangs etwas intensiver gefärbte Schicht fortpflanzen, sodass man dort, wo die nicht mit spezifischen Farbstoffen behandelte innere Wurzelscheide ganz gleichartig erscheint, an so gefärbten Präparaten zwei, der Henleschen und der Huxleyschen Schicht entsprechende Zonen unterscheiden kann. Während die keratohyalinhaltigen Zellen in der Henleschen Schicht nur eine ganz schmale 3—4 Querreihen breite Zone darstellen, ist in der Huxleyschen Schicht die entsprechende Zone von ganz bedeutender, vier bis fünfmal so grosser Länge oder mit anderen Worten die Umwandlung der Keratohyalinelemente in eine homogene Masse erfolgt schnell im Bereich der Henleschen, vier bis fünfmal so langsam dagegen im Bereich der Huxley'schen Schicht. Und wieder anders, wie in den beiden Schichten der inneren Wurzelscheide, erfolgt die Verhornung in den beiden Cuticulae und in der Rindenschicht des Haares selbst. Körnchen von Keratohyalin sind auch bei Anwendung starker Vergrösserungen nicht nachzuweisen, aber nahe unter der oberen Grenze der keratohyalinhaltigen Huxleyschen Zellen befindet sich eine relativ schmale, durch Eosin rötlich gefärbte Zone, die einen raschen Übergang in die wirklich verhornten Partien des Haares vermittelt. Es macht den Eindruck, als ob das Keratohyalin hier in Form einer diffusen Masse auftrete. In der gleichen Zone scheint auch die Verhornung der beiden Cuticulae stattzufinden, doch vermag ich nicht, den Vorgang hier genauer zu verfolgen[55]). Unterhalb der rot verfärbten Zone des Haares sehe ich noch die unverhornten,

55) Die Wollhaare scheinen hierfür ein wenig günstiges Objekt zu sein; Günther (loco [Anm. 54] citato pag. 20) beschreibt auch Keratohyalin in der Scheidencuticula des menschlichen Barthaares, minder deutlich war der Befund am menschlichen Kopfhaar (pag. 23).

schräg peripher aufwärts gestellten Zellen der Haarcuticula; dicht darüber tritt schon jene scharfe Linie auf, die bei dickeren Haaren deutlich gezackt der Ausdruck der verhornten Cuticulae ist. Dass die Hornsubstanz des Haares eine andere Beschaffenheit hat, als diejenige der inneren Wurzelscheide oder des Stratum corneum der Epidermis, geht aus dem Verhalten gegen die verschiedensten, Hornsubstanzen färbenden Flüssigkeiten hervor. Bei Eosinfärbung z. B. wird das verhornte Haar nicht rot, sondern behält seine, unter dem Mikroskop leicht gelbliche Eigenfarbe bei; Heidenhains Hämatoxylin-Eisenlack, welcher die innere Wurzelscheide intensiv schwärzt, verleiht dem Haare selbst nur einen blaugrauen Ton.

In diesem Stadium beginnt auch die Aushöhlung des Haarkanales; derselbe war bis dahin nur durch einen Strang besonders angeordneter Zellen markiert (Fig. 15), die in der Verhornung (Auftreten rundlicher Keratohyalinkörnchen) begriffen waren (S. 22); ein Hohlraum tritt erst jetzt auf. Zuerst dicht über der von der inneren Wurzelscheide umkleideten Haarspitze (Fig. 16) erscheinend, nimmt der Hohlraum in dem Grade, als das Haar wächst, an Länge zu und schliesst ausser dem bis an sein blindes Ende reichenden Haare und der sich aufblätternden inneren Wurzelscheide Ballen abgestossener, ganz verhornter Haarkanalzellen in sich. Die fertige Länge des gegen die freie Oberfläche noch völlig geschlossenen Haarkanales ist eine ganz überraschend grosse und zwar nicht nur bei den schräg in die Haut eingepflanzten Haaren (Fig. XVII), sondern auch bei denjenigen Haaren, deren Balg nahezu in rechtem Winkel zur Epidermisoberfläche steht (Fig. XXV). In ausgeprägten Fällen ist der in die Epidermis eingegrabene Haarkanal so lang wie die in ihrem Balge steckende Haarwurzel. Günstig gelegte Schnitte zeigen die Epidermis in langen Linien von den Haarkanälen durchwühlt (Fig. 18, Tafel I). Selbst in diesen vollentwickelten Fällen ist der Haarkanal gegen die Oberfläche

geschlossen; es besteht kein Zusammenhang seiner in Verhornung begriffenen Wandung mit der obersten Epidermislage, weder mit der Epitrichialschicht — diese enthält im Anfang des 5. Fötalmonats weder selbst Keratohyalinkörnchen, noch finden sich auch Spuren solcher in den darunter liegenden Schichten — noch mit dem später sich entwickelnden Stratum corneum. Der Modus der Verhornung ist hier etwas anders, wie jener in der Henleschen oder in der Huxleyschen Schicht. Zwar treten die ersten Keratohyalinmassen, ebenso wie in letzterer Schicht, in Form feiner Körnchen auf, die sich bald vergrössern, dann aber kommt es nicht zur Bildung einer einheitlichen, gleichartig scheinenden Masse, sondern die Körnchen gruppieren sich zu knotigen Strängen, die wie Reiserwerk durcheinander geschoben ein intensiv gefärbtes Netz bilden (Fig. 19). Die vollständig verhornten Zellen des Haarkanales, die sich aus ihrem Verbande lösen, verlieren bald die Fähigkeit, sich (mit Eosin) tief zu färben, eine Eigenschaft, die sie auch mit den abgesplitterten Elementen der inneren Wurzelscheide teilen.

Die gegen die freie Oberfläche gekehrte Wand des völlig ausgebildeten Haarkanales ist sehr dünn, es bedarf nur mehr eines geringen Druckes von seiten des wie ein Bogensegment gespannten Haares, um sie zu zerreissen; damit ist der Durchbruch des Haares vollzogen, das Haar ragt dann gleich in ansehnlicher Länge über das Hautniveau hervor. Das so plötzlich aus seinem Lager hervorschnellende Haar kann noch von Teilen der inneren Wurzelscheide umgeben sein, die aber alsbald abfallen. Das ist der einzige Durchbruchmodus des Haares, den ich bis jetzt beim Menschen gesehen habe. Ob es überhaupt der einzige beim Menschen, muss ich dahin gestellt sein lassen; Koelliker[56]), der auch die horizontal in der Epidermis hinwachsende Haarspitze schon beschrieben und abgebildet, giebt

56) A Nr. 8, pag. 75 u. Fig. 7.

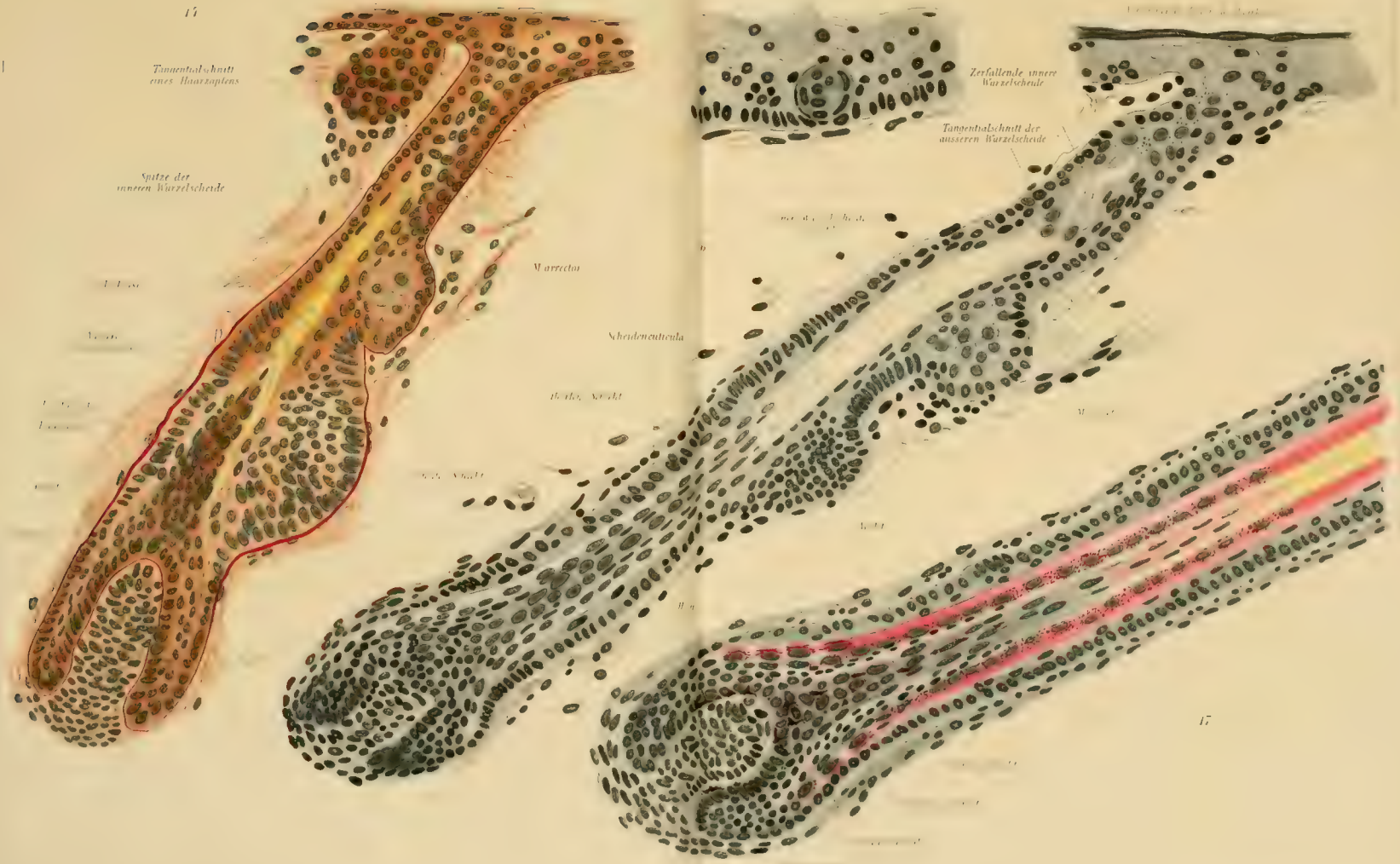
16
Tangentialschnitt eines Haarzapfens
Spitze der inneren Wurzelscheide
15 Haarkanalstrang
Zerfallende innere Wurzelscheide
Tangentialschnitt der äusseren Wurzelscheide
17

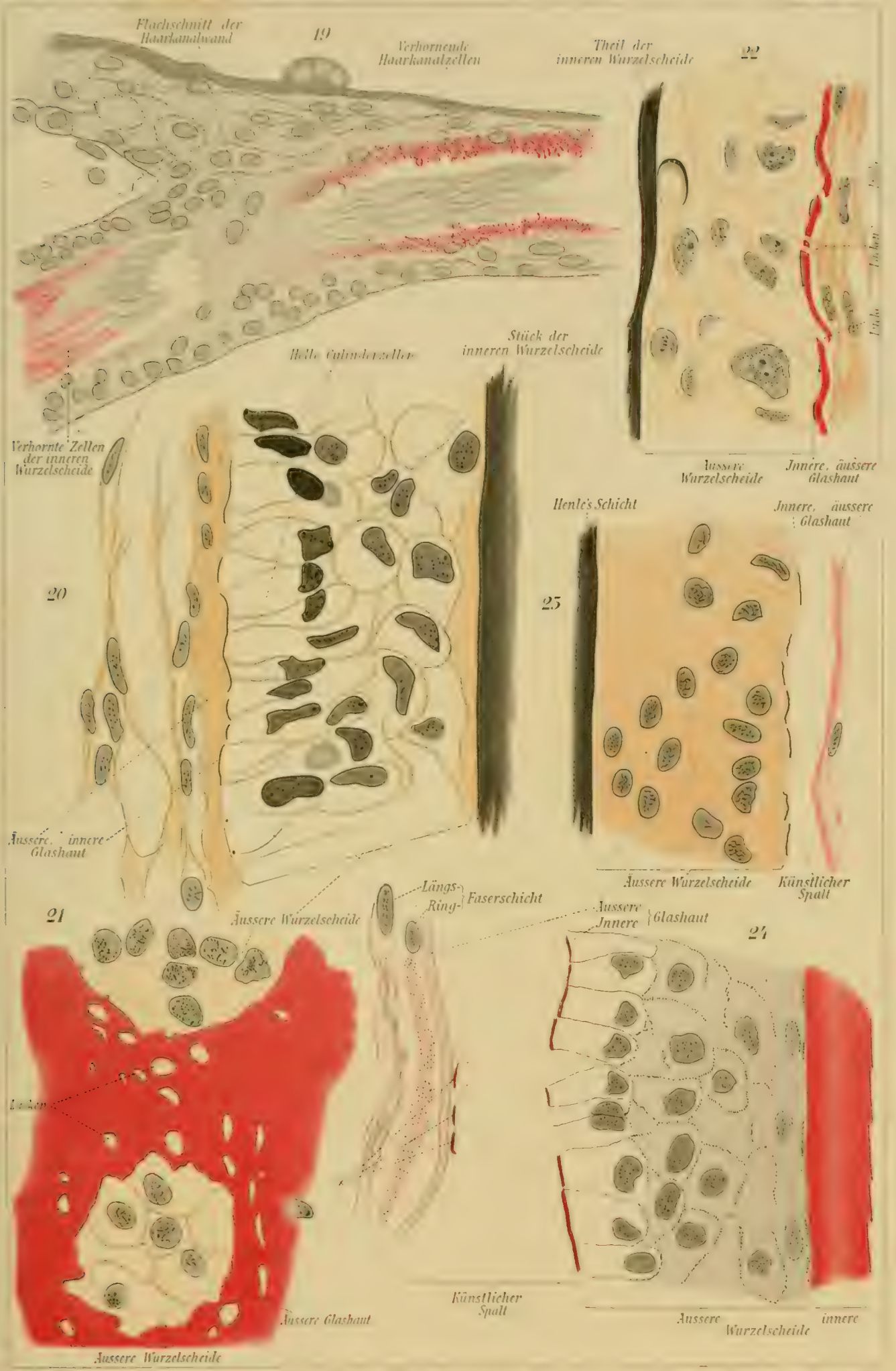
Flachschnitt der Haarkanalwand
19
Verhornende Haarkanalzellen
Theil der inneren Wurzelscheide
22
Helle Cylinderzellen
Stück der inneren Wurzelscheide
Verhornte Zellen der inneren Wurzelscheide
Äussere Wurzelscheide
Innere, äussere Glashaut
Henle's Schicht
Innere, äussere Glashaut
20
23
Äussere, innere Glashaut
Äussere Wurzelscheide
Künstlicher Spalt
Längs-Faserschicht
Ring-
Äussere Wurzelscheide
21
Äussere Innere Glashaut
24
Künstlicher Spalt
Äussere Glashaut
Äussere Wurzelscheide
Äussere innere Wurzelscheide

an, dass die Haare der Augenbrauen und die Augenwimpern unmittelbar die Haut durchbohren. Das mir zur Verfügung stehende Material reicht nicht aus, um sicheren Entscheid zu treffen, aber der Umstand, dass die Bälge der Wimpern schon zu einer Zeit in der Entwickelung weit vorgeschritten sind, in der noch eine epitheliale Verklebung der Lidränder besteht, macht es mir wahrscheinlich, dass auch hier der Durchbruch in der von mir geschilderten Weise sich vollzieht. — Dass die innere Wurzelscheide mit über die äussere Hautoberfläche herausragt, ist nach Koelliker von Reissner[57]) und später wieder von Unna[58]) angegeben worden.

In das Ende des vierten Stadium fällt auch eine neue Erscheinung, die sich an den der (äusseren) Glashaut aufsitzenden Basen der Cylinderzellen der äusseren Wurzelscheide bemerkbar macht. Die Kerne dieser Zellen verlassen ihren bisherigen Platz; sie, die bis dahin in der Mitte oder etwas näher der Glashautseite der Cylinderzellen gelegen waren, rücken mehr nach innen, gegen die Achse des Haares, dabei geben sie die ursprünglich langovale Gestalt auf, werden rundlich-eckig, nicht selten an der der Glashaut zugekehrten Seite geradlinig oder leicht konkav (Fig. 20). Gleichzeitig werden die Cylinderzellen ganz hell und durchsichtig, so dass schon bei Anwendung schwacher Vergrösserungen (40 fach) eine helle Zone sichtbar wird. Diese Erscheinung ist auch Garcia[59]) nicht entgangen, der indessen keine weiteren Erklärungsversuche macht, sondern nur die Thatsache registriert. Soweit ich sehe, beginnt dieser Prozess etwas unterhalb des Wulstes und schreitet im weiteren Verlaufe nach abwärts gegen den Bubus, bis in die Höhe der Papillenspitze fort; er ist schliesslich an allen, dem Durchbruche

57) A Nr. 10, Tafel II, Fig. 11.

58) A Nr. 21, pag. 33 (695).

59) A Nr. 32, pag. 150.

nahen oder schon durchgebrochenen fötalen Wollhaaren des Menschen zu sehen.

Solche Kernwanderungen sind anderen Ortes schon verschiedentlich beobachtet und beschrieben worden, so z. B. von meiner Schülerin Schirman[60]) an den vergänglichen Zotten des Meerschweinchen-Dickdarmes. Hier hängt der Platzwechsel der Kerne und die Verarmung der Zellen an Protoplasma (resp. Filarmasse), denn darauf beruht die „Aufhellung" der Zellen, wohl mit Ernährungsschwierigkeiten zusammen. Es fragt sich nun, ob auch hier derartige Ursachen aufgedeckt werden können. Da fällt nun auf, dass fast regelmässig eine recht ansehnliche, homogene (äussere) Glashaut vorhanden ist, und es erhebt sich die Frage, ob ein Dickerwerden dieser Haut nicht Ernährungsstörungen für die Elemente der äusseren Wurzelscheide mit sich bringt. Es ist oben auseinandergesetzt worden, dass die (äussere) Glashaut aus längs verlaufenden Bündeln fibrillären Bindegewebes sich entwickelt, die sich zu einer ganz homogenen Haut eng zusammenschliessen. Dieses Homogenwerden beruht zum Teil zweifellos auf einem Verquellen der Bündel — wenn ich einen groben Vergleich gebrauchen darf —, so ähnlich, wie Bindegewebsbündel unter dem Einfluss von Essigsäure zu homogenen Massen aufquellen. Ich schliesse das aus der Thatsache, dass die (äussere) Glashaut einmal ganz gleichartig aussieht, keine Spur von Faserung zeigt — auch nicht bei Anwendung der „rapiden" Färbung Kromayers[61]), die sonst auch widerspenstigen Objekten gegenüber oft zum Ziele führt — das andere Mal klar und deutlich ihre Zusammensetzung aus längs verlaufenden Bindegewebsbündeln erkennen lässt. Ausserdem ist diese (äussere) Glashaut einmal ganz dünn, das andere Mal

60) Schirman, Über Rückbildung der Dickdarmzotten des Meerschweinchens. Verhandl. d. physik. med. Gesellschaft zu Würzburg. Bd. 32. 1898.

61) Dermatologische Zeitschrift Bd. 3. 1896. pag. 270.

dick; man sieht das besonders an Haarwechselpräparaten an Stadien, die ganz nahe bei einander liegen, so dass der Schluss, dass das hier vorhandene Material durch Quellung rasch zu einer dicken und homogenen Lage umgestaltet werde, viel natürlicher ist, als wenn wir annehmen, dass durch rapide Vermehrung der Elemente eine Verdickung der Glashaut zu stande gekommen wäre. Lassen wir nun die Annahme einer zeitweisen Quellung der (äusseren) Glashaut gelten, so werden wir vermuten dürfen, dass dadurch die feinen Spalten und Kanälchen verengt werden, welche die ernährende Flüssigkeit durch die Glashaut bis zum Epithel der äusseren Wurzelscheide treten lassen. Diese Kanälchen sind nun aber keine Annahme, sie sind wirklich da; zum Beleg hierfür möchte ich auf die Figuren 21 und 22 verweisen; Fig. 21 ist einem Längsschnitt eines Haarbalges entnommen, der an einer Stelle flach durch die (äussere) Glashaut ging, während weiter oben und weiter unten der Schnitt noch die Cylinderzellen der äusseren Wurzelscheide traf; die Lücken sind überaus deutlich als runde Löcher oder längliche Spalten zu sehen, die nicht etwa innerhalb der Glashaut blind enden, sondern, wie Figur 22 zeigt, wirklich durchgehen [62]). Ich halte es also für möglich, dass durch die Verdichtung der (äusseren) Glashaut Ernährungsschwierigkeiten für die äussere Wurzel-

[62]) Ich kann die Beobachtung Bonnets („Studien über die Innervation der Haarbälge der Haustiere“ in Morpholog. Jahrb. Bd. IV. 1878. pag. 354), Spulers (A Nr. 39) und H. Rabls Histologie der normalen Haut (Handbuch der Hautkrankheiten herausgegeben von Mrazek, Wien Hölders Verlag 1900 (?) Bd. 1, pag. 60) hier nicht gut mit heranziehen, denn bei allen drei Autoren handelt es sich um fertige Haarbälge, bei denen auch die innere Glashaut schon ausgebildet war, die bei meinen Präparaten — sie stammen von einem 7½monatlichen Fötus — erst in der allerersten Andeutung (siehe unten pag. 45) vorhanden war. Dass die von mir abgebildeten Kanälchen nichts mit Nischen zu thun haben, in denen etwa die Füsschen („Haftfasern“) der Epithelzellen stecken, geht aus meinen Figuren deutlich hervor; solche Nischen müssten viel kleiner, feiner sein und dicht nebeneinander liegen. Ich sehe in diesem Stadium überhaupt nichts von Füsschen.

scheide auftreten, die ihren Ausdruck in den beschriebenen Veränderungen der Cylinderzellen finden[63]); ich halte es ferner für wahrscheinlich, dass diese Verdichtung und ihre Folgen mit dem Haarwechsel zusammenhängen, und da bekanntermassen das ganze fötale Haarkleid beim Menschen um die Zeit der Geburt einem Wechsel unterliegt, so ist auch nicht auffallend, dass sämtliche menschliche Wollhaare gegen Ende des 4. Stadium, zu einer Zeit, da schon vielfach die ersten Prozesse des Haarwechsels konstatiert werden, die hellen Cylinderzellen zeigen. Man würde, meiner Meinung nach, irre gehen, wenn man die Aufhellung der Cylinderzellen als einen regelrecht im Verlaufe der Entwickelung eines jeden Haares eintretenden Zustand auffassen würde, der vorübergeht. Und vorübergehen müsste er, denn das völlig ausgewachsene Haar zeigt die Aufhellung nicht mehr, resp. nicht immer. Andererseits findet man auch an völlig ausgebildeten Haaren erwachsener Personen z. B. in der Kopfhaut Haare, deren äussere Wurzelscheide jene aufgehellten Cylinderzellen aufweist, es kann also jener Zustand auch zu anderen Zeiten, als gerade um die Zeit des Durchbruches des jungen Haares auftreten. Ich möchte also die ganze Vorgangsreihe: Verdichtung der (äusseren) Glashaut, Aufhellung der Cylinderzellen der äusseren Wurzelscheide und den Stellungswechsel der Kerne aus der Entwickelung des Haares ausscheiden und vielmehr als ein interkurrierendes Ereignis betrachten, das wahrscheinlich mit dem Haarwechsel resp. mit dem Absterben des ersten Haares in Zusammenhang steht. Kennen wir doch

63) Es fragt sich nur, ob für die Ernährung der Epithelzellen die Verhältnisse in den inneren Partien der äusseren Wurzelscheide günstiger liegen als an deren Peripherie. Das Rücken der Kerne nach innen spricht dafür, denn es ist bekannt, dass die Kerne häufig an dem Ort gelagert sind, an dem vorzugsweise die Stoffaufnahme vor sich gehen muss (vergl. O. Hertwig, Die Zelle und die Gewebe. Jena 1895. pag. 262). Dass die Ernährung auch da nicht ausreicht, ist wiederum aus der Protoplasmaverarmung der Cylinderzellen und zuweilen auch ihrer axialeren Nachbarn ersichtlich.

ähnliche Prozesse, die sich bei absterbenden oder sich zurückbildenden Organen abspielen[64]).

Um die gleiche Zeit, wie die Aufhellung der Cylinderzellen, aber unabhängig von dieser, beginnt die Entwickelung der inneren Glashaut. Man sieht an senkrecht den Haarbalg treffenden Schnitten feine Streifen, die an Eisenhämatoxylinpräparaten fast schwarz gefärbt sind, zuweilen aus kleinen aneinander gereihten Körnchen zu bestehen scheinen und auf den ersten Blick den bekannten Schlussleisten sehr ähnlich sehen. Sie liegen zwischen der Innenfläche der äusseren Glashaut und den Cylinderzellenbasen, und ihre epitheliale Herkunft lässt sich schon aus der Thatsache vermuten, dass der Streifen nicht kontinuierlich ist, sondern stellenweise aus einzelnen, jeweilen der Basis einer Epithelzelle entsprechenden Stücken zusammengesetzt erscheint (Fig. 20). Dass dem wirklich so ist, geht am besten aus dem Studium von Stellen hervor, an denen sich die äussere Wurzelscheide von der äusseren Glashaut etwas abgelöst hat. Figur 23 zeigt deutlich, dass zu jeder einzelnen Epithelzelle ein Stück des Streifens gehört, gleichzeitig scheint aber aus dieser Figur hervorzugehen, dass die Aufhellung der Cylinderzellen und der Platzwechsel ihrer Kerne nicht notwendigerweise mit der Produktion der inneren Glashaut verknüpft ist; es scheint sich vielmehr hier um zwei, unabhängig voneinander sich abspielende Vorgänge zu handeln. Welcher Art die Bildung der inneren Glashaut ist, ob eine Ausscheidung oder eine Umwandlung der peripher sten Zone der Cylinderepithelzellen selbst vorliegt, ist nicht leicht zu entscheiden. Ich bin geneigt, die Ausscheidung für das wahrscheinlichere zu halten, denn es kommt zuweilen vor, dass selbst in diesen frühen Stadien sich die innere Glashaut von ihrem Mutterboden löst; das zeigt Fig. 24, wo

64) Vergl. z. B. die Verdickung der Membrana propria bei sich zurückbildenden Duodenaldrüsen (Stöhr, Über Rückbildung von Duodenaldrüsen. Festschrift der med. phys. Gesellschaft zu Würzburg 1899).

von drei Epithelzellen sich die innere Glashaut gelöst hat und an der äusseren Glashaut hängen geblieben ist (x). Rechnet man dazu, dass beim ausgebildeten Kopfhaar innere Glashaut und äussere Wurzelscheide scharf voneinander getrennt sind und an genau senkrechten Schnitten keine Spur eines Übergangs dieser Glashaut in das Protoplasma der Epithelzellen der äusseren Wurzelscheide sichtbar ist, so darf man wohl mehr zu der Annahme hinneigen, dass das Material der inneren Glashaut kein Umwandlungs-, sondern ein Ausscheidungsprodukt des Epithels darstellt.

Meine Bemühungen, auch an Flächenpräparaten etwas von der jungen inneren Glashaut zu sehen, sind ganz vergeblich gewesen. Trotz intensiver Schwarzfärbung zeigen Flächenbilder nichts von der Glashaut. Das wird aber nur für denjenigen überraschend klingen, der nicht weiss, dass Lamellen von solcher Zartheit überhaupt nur senkrecht durchschnitten, im Profil sichtbar sind. Sie sind eben zu dünn, um in der Flächenausbreitung gesehen zu werden. Ich darf zum Beweis nur auf die elastische Innenhaut junger kleiner Arterien verweisen, die bei spezifischer Färbung im Schnitt scharf hervortreten, während sie an Flächenbildern nur bei Faltenbildung deutlich zu Gesicht kommen.

Über die Entwickelung der Glashaut liegt nur eine einzige Angabe vor; sie stammt von Feiertag[65]), der bei 8 cm langen Schafembryonen die Grenzlamelle oder die Membrana propria — mit diesem Namen wird die Glashaut bezeichnet — als eine homogene, glänzende Linie gesehen hat, die er als einen Abkömmling der bindegewebigen „Cutis“ betrachtet. Und damit ist Feiertag durchaus im Recht, denn es handelt sich hier zweifellos um die „äussere“ Glashaut, von deren bindegewebiger Abkunft auch beim Menschen ich mich überzeugt habe.

Sämtliche anderen Angaben über die Natur der Glashaut

65) A Nr. 19, pag. 28.

beruhen nicht auf entwickelungs-geschichtlichen, sondern auf histologischen Untersuchungen.

Koelliker[66]), der Entdecker der Glashaut, beschrieb sie als dritte Schicht des bindegewebigen Haarbalges und dieser Auffassung folgen heute noch die meisten Handbücher. Im Jahre 1876 entdeckte Unna[67]) die Zusammensetzung der menschlichen „Grenzmembran" (d. i. die Glashaut) aus zwei Teilen, „einem etwas längsfaserigen, rötlich gefärbten äusseren Bande und einem ganz homogenen, kaum gefärbten inneren, welches die Zähnchen trug", und illustrierte seinen Befund durch eine gute Abbildung. Allein so herrschend war damals die Ansicht von der bindegewebigen Natur der Glashaut, dass sogar Unna die Gründe geltend machte, die gegen die Annahme eines doppelten Ursprunges sprechen: man finde niemals Stellen, an welchen die beiden Bänder voneinander gelöst wären — und: höher oben und unten gehe das innere Band ohne scharfe Grenze in das äussere über. Dieser letztere Umstand macht es auch erklärlich, dass von der Existenz zweier Lagen auch noch lange nachher wenig Notiz genommen wurde. Zwei Jahre später sah Bonnet[68]) die beiden Lagen der Glashaut an den Haarbälgen unserer Haus-Säugetiere, allein seine Angaben lauten anders wie diejenigen Unnas. Als Fortschritt dokumentiert sich zunächst der Nachweis von Poren[69]) in der inneren Lamelle, Bonnet schlägt deshalb für diese Schicht den Namen poröse Lage vor; aber auch die äussere Lamelle wird hier anders beschrieben; Bonnet nennt sie „völlig glatt und homogen", während Unna sie „etwas längsfaserig" fand. Ich glaube nun nicht, dass es sich hier um Differenzen handelt, die ihren

66) Koelliker, Mikroskopische Anatomie. II. Bd. 1. Hälfte. 1850. pag. 126.

67) A Nr. 21, pag. 46 u. Taf. XXXI, Fig. 9.

68) Loco (Anm. 62) citat. pag. 352.

69) Spuren davon hatte schon Dietl (Untersuchungen über die Tasthaare. II. Wiener Sitzungsber. Bd. 67, Abt. III. Juni-Heft 1872. pag. 6 u. Fig. 11) gesehen.

Grund in der Verschiedenheit der untersuchten Objekte haben, sondern dass hier ein weiterer Beleg vorliegt für das wechselnde Bild, unter dem die äussere Lamelle der Glashaut sich präsentieren kann. Aus diesem Grunde möchte ich auch dem sonst sehr plausiblen Vorschlage H. Rabls[70]), den Namen „Glashaut" nur für die innere Lamelle zu reservieren, nicht beistimmen. Es giebt Zeiten und Regionen, in denen auch die äussere Lamelle so gleichartig aussieht, dass der Name „Glashaut" auch für sie ganz bezeichnend erscheinen muss. Würden wir dem Vorschlage Rabls folgen, so — fürchte ich — würden sich vielfach Missverständnisse einstellen, die älteren Angaben würden sich überhaupt nur schwer ohne grosse Umschreibung verwenden lassen.

Merkwürdigerweise erwähnt Unna in seiner zweiten Abhandlung[71]) nicht mehr beider Glashautlamellen; diesem Umstande ist es wohl auch zuzuschreiben, dass seine ältere Angabe in Vergessenheit geraten ist; dafür wird aber die bindegewebige Natur der Glashaut noch einmal scharf betont, sie ist „eigentlich keine selbständige Membran, sondern eine Verdichtung der mittleren Faserschicht (damit ist die Ringfaserlage gemeint) nach innen". Anderer Meinung ist Mertsching[72]), der ebenfalls die beiden Lagen der Glashaut gesehen hat und für die epitheliale Natur der „Membrana limitans" (das soll die innere Lamelle der Glashaut sein) eintritt. Man kann in der Beurteilung der Natur eines Gebildes ganz das Rechte treffen und doch Unrecht haben; das gilt auch für Mertsching, denn von einer Bildung der Glashaut in der von ihm geschilderten Weise ist keine Rede. Es sollen sich nämlich die fadenförmigen Wurzeln der Epithelzellen der äusseren Wurzelscheide in longitudinaler Richtung umbiegen und in der Ebene der Glashaut

70) Loco (Anm. 62) citato. pag. 60.
71) A Nr. 25, pag. 60.
72) Loco (Anm. 19) citato. pag. 38.

sich weiter fortsetzen, bis sie sich mit dieser Haut fest verbinden. Wem aus dem Text nicht klar werden sollte, wie das gemeint ist, dem wird es aus den Figuren 6 und 7 Mertschings verständlich; die Glashaut entsteht eben hier durch Verschmelzung der umgebogenen Epithelzellenfortsätze. Allein diese Abbildungen sind keine Beweise, solche Bilder gehören in die Kategorie der gezeichneten Hypothesen, zu denen auch die Figur 1 des gleichen Autors zu rechnen ist. In etwas anderer Weise wieder lässt Kromayer[73]) derartige Membranen entstehen. Er meint, dass da, wo es zur Bildung einer homogenen Grenzschicht kommt, „die Protoplasmafasern der Bindegewebszelle, die der Epithelzelle unmittelbar anliegen, untereinander zu eben dieser homogenen Schicht verschmelzen, während die Bindegewebszelle durch Abscheidung fibrillären Bindegewebes weiter von der Grenzschicht abrückt". Danach könnte man glauben, Kromayer plaidiere für eine bindegewebige Abkunft der Grenzschicht. Allein vorher hat schon Kromayer hervorgehoben, dass die Epithelzelle „gewissermassen Wurzeln in das Protoplasma der Bindegewebszelle" schlägt und aus dieser intimen Verbindung glaubt er die Grenzschicht als ein gemeinsames Produkt von Epithel und Bindegewebe auffassen zu dürfen. Man soll auch diese Beteiligung direkt feststellen können. „Während die normalen Cylinderzellen nur durch die gewöhnlichen feinen Stacheln untereinander verbunden sind, zieht sich vielfach bei den in Frage stehenden Epithelzellen unmittelbar am Fussende ein breites protoplasmatisches Band von Zelle zu Zelle, an dessen Stelle die spätere Grenzschicht liegt, die sich also wohl aus ihr heraus gebildet haben muss." Ich habe ein solches Band noch nie gesehen und würde, da Kromayer leider keine diesbezügliche Abbildung giebt, es begrüssen, wenn etwa auf einem Anatomenkongress derartige Präparate vorgelegt

73) Loco (Anm. 9) citato. pag. 277.

würden. Bis dahin muss ich mich gegen diese „Feststellung" ablehnend verhalten[74]).

Der letzte Bearbeiter der (erwachsenen?) menschlichen Haarbalg-Glashaut, Spuler[75]), der die Zweischichtigkeit ebenfalls bestätigt, tritt auch für die epitheliale Natur der inneren Lage ein. Die Gründe dafür sind etwas andere, als wie sie mich meine Befunde lehren, haben aber doch eine gewisse Ähnlichkeit. Spuler findet nämlich „an den die Epithelzellen dieser Scheide (die äussere Wurzelscheide) durchziehenden Fasern (damit sind wohl die Protoplasmafasern gemeint, Ref.) in den peripheren Schichten grösser und viel deutlicher, feine mit Orange sich stark färbende Körnchen aufgereiht. Diese werden an den Enden der Zellfortsätze der Innenfläche der epithelialen Glashaut angelagert, event. nur noch blass mit Orange gefärbt, angetroffen." Spulers Objekte sind offenbar ganz andere, als die meinigen, denn bei den seinigen war ja schon eine epitheliale Glashaut vorhanden, aber es wäre immerhin denkbar, dass später noch eine Verdickung dieser Glashaut durch weitere Aus-

74) Ebensowenig kann ich mich mit dem übrigen Inhalt der citierten Schrift und einer neuen Arbeit Kromayers („Neue biologische Beziehungen zwischen Epithel und Bindegewebe. Desmoplasie." Arch. f. Dermatol. u. Syph. Bd. 62, 2. u. 3. Heft. 1902) befreunden. Die Präparate, auf Grund deren auf „eine Ausstossung einer Epithelzelle aus dem epithelialen Verbande unter Verlust ihres epithelialen Charakters und Verlagerung ins Bindegewebe" geschlossen wird, sind als Belege für eine so einschneidende Behauptung durchaus ungenügend. All den Forschern, die sich so schnell entschliessen, ein Lösen von Zellen aus dem epithelialen Verbande anzunehmen, möchte ich dringend empfehlen, sich doch einmal die Bilder anzusehen, die sich bei einer wirklichen Lösung präsentieren (vergl. z. B. die Abbildungen in C. Rabls Theorie des Mesoderms. Morphol. Jahrbuch. Bd. XV u. Bd. XIX) und die doch recht wesentlich anders aussehen. Das neue Resultat Kromayers, dass das Stratum germinativum der Epidermis auch der Mutterboden für die Cutis vasculosa sei — diese alle bisherigen entwickelungsgeschichtlichen Erfahrungen umstossende neue Lehre basiert auf Untersuchungen von Sommersprossen eines 10jährigen Mädchens und eines 16jährigen Burschen — dürfte schwerlich eine beifällige Aufnahme finden.

75) A Nr. 39, pag. 21.

scheidung von den äusseren Wurzelscheidenzellen her erfolgte und das wäre mit meinen an fötalen Haaren gemachten Beobachtungen wohl vereinbar.

Zum Schlusse sei noch des Bildes gedacht, das Merk[76]) in einer experimentellen Arbeit liefert. Merk sah an einer skarefizierten und dann mit Lapis behandelten Amputationshaut die Grenzmembran (den „Basalsaum") stark gebräunt, deutlich gestreift; besonders interessant sind die Stellen, an denen sich einzelne Basalzellen (d. s. Zellen des Stratum cylindricum) von einander losgelöst haben und jeder einzelnen Zelle ein hier ganz besonders deutlich gestreiftes Stück zufällt. Wer die Figur 4 Merks betrachtet, wird eine gewisse Ähnlichkeit mit dem oberen Teile meiner Figur 24 konstatieren können. Aber eine eingehendere Überlegung lässt eine weitere Vergleichung der Befunde von uns beiden doch nicht thunlich erscheinen. Merk selbst will nicht entscheiden, ob der streifige Anteil den Basalzellen allein angehört, oder auch nicht zugleich dem Corium (S. 349), und ich muss mich fragen, ob die Streifen nicht auf die bekannten Haftfasern, d. h. auf die von der Basalfläche der Cylinderzellen gegen das bindegewebige Corium gerichteten Fortsätze zurückzuführen sind. Zudem sind unsere beiderseitigen Untersuchungsobjekte doch zu sehr verschieden, bei mir die Haarbälge mit ihrer dicken Glashaut, bei Merk die Haut des Fussrandes, wo unter dem Epithel eine noch nicht einmal allseitig anerkannte dünne Membrana propria gelegen ist.

Der Wulst.

Die Veränderungen, welche dieser Abschnitt der äusseren Wurzelscheide während der Entwickelung des Wollhaares erfährt, sind relativ geringfügig; erst gegen das Ende der Ent-

[76]) Merk, Experimentelles zur Biologie der menschlichen Haut. Wiener Sitzungsber. Bd. 108, Abt. III, Jahrg. 1899. pag. 348.

wickelung, im Stadium des Scheidenhaares, tritt er etwas in Aktion, indem er sich verlängert und zwar in der Richtung des Verlaufes der Arrectorfasern, die in seiner Umgebung gelegen sind.

Das ist jenes gefährliche Stadium, das auf Schnitten, die den Wulst tangential treffen, Bilder vortäuscht, welche eindringlich die Entwickelung der Arrectorfasern aus den Epithelzellen des Wulstes zu verkünden scheinen. Ich muss gestehen, dass ich selbst eine Zeitlang des Glaubens war, dass die glatten Muskelfasern wirklich hier aus dem Epithel entstehen, bis mich die Untersuchung jüngerer Stadien eines besseren belehrte und mir zeigte, dass die ersten glatten Muskelfasern früher auftreten, als die Epithelzellen des Wulstes jenes verdächtige Aussehen zeigen und dass der Wulst zu allen Zeiten scharf vom Bindegewebe resp. vom Mesenchym getrennt ist. Nachuntersuchern möchte ich deshalb dringend empfehlen, sich nicht mit dem Studium des Scheidenhaarstadium allein zu begnügen, sondern die vorhergehenden Stadien wohl zu berücksichtigen, dann werden sie sicher auch zu dem gleichen Ergebnis wie ich kommen.

Die eigentliche Funktion des Wulstes tritt bekanntlich erst später beim Haarwechsel ein, der Wulst nimmt das untere Ende des heraufrückenden Kolbenhaares auf und wird damit zum Haarbeet, davon habe ich mich vielfach überzeugt, ich stehe hiermit auf demselben Boden wie Unna (B. 6 und 13)[77]) gegen von Ebner (B. 7) und Schulin (B. 9). Aber die Schilderung dieser Vorgänge liegt ausserhalb der mir gestellten Aufgabe, das hat nichts mit der Entwickelung des Haares zu thun. Es sind demnach nur Bruchstücke, die ich über den Wulst bringe, aber ich habe bei Gelegenheit des Studiums der einschlägigen Litteratur da und dort zerstreut Angaben über den Wulst gefunden — es kommt heute noch vor, dass der Wulst entdeckt wird —, dass ich allen Interessenten einen Dienst zu erweisen glaube, wenn

ich alles, was mir über den Wulst bekannt geworden ist, zusammenstelle.

Die ersten Beschreibungen stammen von pathologischer Seite, und zwar waren es Hebra (B. 1) und Neumann[78]), welch letzterer eine Abbildung liefert, die keinen Zweifel darüber lässt, dass der „Trichter Hebras" mit dem Wulst identisch ist. Ein noch besseres, dem normalen Verhalten gleichendes Bild bringt Derby[79]), der gleichzeitig die Frage erörtert, ob der „Zapfen" durch den Zug des Muskels an der äusseren Wurzelscheide entstehe und ganz richtig gegen den etwaigen Versuch einer solchen Auffassung geltend macht, dass die Muskelfasern nicht an der Spitze des Zapfens inserieren und dass auch an der entgegengesetzten Seite von der äusseren Wurzelscheide ein ähnlicher, obwohl kleinerer Zapfen sich ausstülpt. Der Muskelzug dürfe deshalb nicht als die einzige Ursache für die Bildung solcher Zapfen angesehen werden.

Diese ganz das Rechte treffende Meinung ist nun durchaus nicht von den nachfolgenden Untersuchern geteilt worden. Die Mehrzahl hat im Gegenteil gerade den Arrector für die Genese des Wulstes verantwortlich gemacht. Es lässt sich neben den Autoren, die den Wulst nur kurz erwähnen, wie Gay[80]), Bonnet[81]), Waldeyer[82]), Martin[83]), Koelliker[84]),

77) Die ganze den Wulst betreffende Litteratur ist in dem Verzeichnis B zusammengestellt.

78) B Nr. 2, Fig. 3 u. B Nr. 3; in letzterer Abhandlung ist nur ein kurzer Hinweis auf das in Nr. 3 Beschriebene enthalten.

79) B Nr. 4, Fig. 1 u. pag. 283.

80) B Nr. 5. Die Abhandlung war mir leider im Original nicht zugänglich; die Ausstülpungen der äusseren Wurzelscheide sollen meist oberhalb, selten unterhalb des Arrector liegen.

81) B Nr. 10. Diese Arbeit beschränkt sich auf den Nervenreichtum gerade dieses Abschnittes.

82) B Nr. 14, pag. 35.

83) B Nr. 15. Martin hat den Wulst nicht so frühzeitig an Haussäugetieren bemerken können wie Unna.

84) B Nr. 19, pag. 241. Es ist nicht mit Sicherheit zu entscheiden, ob die Faltungen, die hier mit dem Arrectorzug in Verbindung gebracht werden

Minot[85]), eine Gruppierung nach den Deutungen treffen. Für Beziehungen zum Arrector sprach sich zuerst v. Ebner[86]) aus „man erhält den Eindruck, dass die ganze Bildung durch ein der Verlängerung des Arrector vorauseilendes Wachstum des Haarbalges und des Haares bedingt sei". Gleichzeitig wendet sich v. Ebner gegen die Auffassung Unnas[87]), dass im Wulste das präformierte Haarbeet vorliege, weil er in der Oberlippe eines 6 monatlichen Fötus an keinem Haare den eigentümlichen Fortsatz mehr finden konnte[88]). Auch Esoff[89]) glaubt an Beziehungen des Wulstes zum Arrector, da ja an den Stellen, wo die Arrectores hypertrophisch sind, auch die Auswüchse (d. s. Verlängerungen des Wulstes) in starker Ausbildung hervortreten. Entschieden unrecht thut Esoff Derby, dessen Beobachtungen er mit der Vermutung zu entkräften sucht, dass auf den Schnitten Derbys derjenige Teil des Muskels, der sich an den Auswuchs befestigte, bei der Anfertigung der Schnitte abgerissen worden sei. Noch schärfer tritt die Neigung, den Zug des Arrector für die Genese des Auswuchses verantwortlich zu machen, bei Schulin[90]) hervor, der die Anschwellung direkt als die Folge „mechanischer Einwirkungen, wie Zug u. s. f. seitens der Umgebung" zurückführt und wie v. Ebner die Bedeutung des Wulstes als Haarbeet nicht gelten lassen will. Zu dieser Gruppe endlich gehört noch

auf den Wulst zu beziehen sind, denn sie betreffen nicht nur die äussere Wurzelscheide, sondern auch den bindegewebigen Haarbalg. Auch die Figur 185 zeigt keine rechte Übereinstimmung mit dem Wulst.

85) B Nr. 21, pag. 573 findet den Wulst für das menschliche Haar typisch.

86) B Nr. 7, pag. 38.

87) B Nr. 6, Fig. 20—24, Text pag. 54 und folg. Unna war der erste, der den Wulst an normalen Haarbälgen beschrieb und gut abbildete.

88) Ich glaube, dass sich v. Ebner zu sehr an den „Fortsatz" hält; die Erweiterung und darum handelt es sich ja, habe ich stets in Wechselstadien gefunden.

89) B Nr. 8, pag. 437. Die Untersuchungen Esoffs sind nicht nur auf pathologische Haut beschränkt.

90) B Nr. 9, pag. 376 u. 404.

Diesing[91]), der Fortsätze des Wulstes an gesunden Kopfhaaren erwachsener Menschen gefunden hat und ihr Zustandekommen ebenfalls auf Arrectorzug zurückführt.

Im Anschluss könnte hier Garcia[92]) genannt werden, der einen solch verführerischen Fall (wie ich ihn oben, S. 52 beschrieben habe) abbildet. Garcia sagt, „dass hier Muskelzellen und Cylinderzellen in inniger Beziehung zusammentreffen, lässt an eine direkte Fortsetzung der Muskelfasern, besser gesagt, an eine Anwesenheit von Muskelfasern zwischen den Zellen des Wulstes denken". Garcia ist, wie man sieht, doch zu vorsichtig, um allein auf diese Bilder hin, die epitheliale Abkunft der glatten Muskelfasern zu proklamieren.

Gegen die Arrectorwirkung äussern sich Reinke[93]) und Calef[94]). Ersterer, weil die Anschwellung eine durchaus gleichförmige Spindel darstelle — das ist meiner Meinung nach nur bei einer ganz bestimmten Schnittrichtung zu sehen — und Calef, weil er den Wulst schon gesehen hat, ehe das Mesenchym sich in Muskelfasern umgebildet hat, weil der Muskel sich nicht immer in der Nähe des Appendix (= Wulst), sondern oft mehr in der Nähe der Papille ansetzt und weil der Appendix auch dann vor-

91) B Nr. 16, pag. 8, Fig. 2, 3, 5. Da Diesing auch fettigen Zerfall mancher Fortsätze beobachtet hat, so meint er, „liegt es nahe, an die embryonale Entwickelung der Talgdrüsen zu denken". Ich glaube nicht, dass Diesing damit recht hat, denn junge Talgdrüsen sehen anders aus.

92) B Nr. 20, pag. 151 u. 184, Fig. 10, Taf. XI. Auch beim Haarwechsel soll nach Garcia sofort die produktive Region (= Wulst) angelegt erscheinen. „Ein viel sichereres Kriterium für den aktiven epithelialen Cylinder ist wohl die stetige Anwesenheit einer kleinen Hervorragung an der Seite des Arrector und für die Insertion desselben bestimmt." Die Erfahrungen, die ich gelegentlich des Studiums über Haarentwickelung, über Haarwechsel gesammelt habe, sind noch nicht gross genug, um zu letzterer Beobachtung Stellung zu nehmen.

93) B Nr. 17, pag. 197 u. 194. Die Meinung Reinkes, dass die Anschwellung (der Wulst) nicht präformiert sei und dass sie erst mit dem Hinaufrücken des Kolbenhaares auftrete, ist für den Menschen irrig.

94) B Nr. 24. Bei Embryonen der weissen Ratte entstehen nach Calef Talgdrüse und Wulst durch Teilung einer ursprünglich gemeinschaftlichen Anlage, auch bei Schweinen soll das gleiche der Fall sein.

handen ist, wenn kein Muskel besteht. Letzteren Umstand hatte schon vorher Unna[95]) Schulin gegenüber geltend gemacht und die Meinung vertreten, dass auch vom Haarbeet (= Wulst) die Bildung neuer Haare ausgehen könne. Dieser Meinung — aber nicht im Sinne Unnas — ist nun auch Calef, der die Wucherungszone (= Wulst) als die Stelle bezeichnet, wo später sich accessorische Haare bilden. Damit treten wir in die Besprechung des dritten Deutungsversuches, der den Wulst als Mutterboden für neue Haare — ich sehe ab von der Beet- und Schalthaartheorie Unnas und Göttes[96]), die nicht in mein Gebiet gehören — erklären will. Schon vor Calef haben sich Torri[97]) und Fusari[98]) dafür ausgesprochen. Letzterer, dessen Untersuchung sich nur auf den neugeborenen Menschen, Kinder und junge Leute beschränken, behandelt auch Bildungen, die sicher mit dem Wulst nichts zu thun haben — Fusari teilt ja selbst seine Befunde in drei Gruppen, von denen nur die letzte mit dem Wulste in Verbindung zu bringen ist —, aber auch die hierzu gelieferten Bilder sind schwer als Beweismaterial zu verwenden, flüchtige Skizzen, die sich mit dem bisher bekannten wenig vertragen. So setzen sich z. B. in Fusaris Fig. 10 die Muskelfasern an die Spitze der Wulstfortsätze, was schon von Derby ausdrücklich in Abrede gestellt worden war. Es ist so schwer, sich nach solchen Figuren eine rechte Vorstellung von der Beschaffenheit der Präparate zu machen, und man ist oft im unklaren, ob der Spross oder die „Haarpapille" wirklich mit Haaranlagen etwas zu thun haben, ob nicht vielmehr eine Täuschung vorliegt. Das gleiche gilt auch von den Abbildungen Calefs, dem es doch schwer werden dürfte mit der Bezeichnung pelo accessorio Fig. 3 den Leser zu überzeugen, dass

95) B Nr. 13, pag. 79 u. 85.

96) A Nr. 13.

97) B Nr. 22 ist mir leider im Original nicht zugänglich gewesen.

98) B Nr. 23.

da ein wirkliches accessorisches Haar vorliegt. Mit diesen Zweifeln möchte ich keineswegs die Möglichkeit, dass vom Wulst aus neue Haare entstehen, so strickt in Abrede stellen, wie das von seiten v. Ebners[99]) geschieht, aber die bis jetzt erbrachten Beweise sind noch nicht ausreichend. Der Vollständigkeit halber endlich sei noch die Deutung Greefbergs[100]) erwähnt, der den Wulst für eine zweite Talgdrüsenanlage hält.

Fassen wir das über den Wulst des menschlichen Haarbalges bis jetzt Ermittelte und nach meiner Meinung Sichergestellte zusammen, so handelt es sich um eine sehr frühzeitig auftretende Anlage des Haarbeetes, dessen Entstehung vom Arrector unabhängig ist, dessen weitere Ausbildung, insofern sich dieselbe durch Entwickelung kurzer oder längerer Fortsätze äussert, wohl von dem unterdessen gebildeten Arrector in der Weise beeinflusst wird, als der Widerstand des Muskels die Fortsätze veranlasst, in der Richtung des Muskelzuges weiterzuwachsen. Diese Fortsätze verschwinden bei der Mehrzahl der Haarbälge völlig (?) oder bis auf unansehnliche Reste[101]), wachsen aber in anderen, vorzugsweise pathologischen Fällen zu langen, oft verästelten Strängen aus. Ob vom Wulst aus die Bildung neuer Haare erfolgt, ist noch nicht sicher entschieden und muss weiteren Untersuchungen vorbehalten werden.

Der verführerischen Aufgabe, auf Grund der neugewonnenen Erfahrungen an eine Prüfung der phylogenetischen Haarfragen heranzutreten, möchte ich vorerst nicht folgen, bis Unter-

99) A Nr. 22, pag. 50.

100) B Nr. 12, Fig. 17. Auch die Abbildung Davies (B Nr. 18, Fig. 44) lässt vermuten, dass die „untere Talgdrüse“ ein Wulst ist.

101) Vergl. z. B. Fig. 279 der 10. Aufl. meiner Histologie. Ich sah übrigens auch an Kopfhaaren Erwachsener die Stelle des Wulstes durch konvergierende Epithelzellenkerne der äusseren Wurzelscheide markiert, ohne dass eine Hervorragung da war. Ob diese letztere auch wirklich fehlte, war nicht zu entscheiden, da keine Serien vorlagen.

suchungen auch über eine Reihe von Tieren vorliegen [102]), aus denen dann hervorgehen wird, wie viel von dem beim Menschen Beobachteten Spezialität, wie viel von allgemeinem Werte ist. Zu diesem Verzicht glaube ich mich um so mehr veranlasst, als die Frage nach der Gruppierung der Haaranlagen von mir gar nicht berücksichtigt worden ist. Ich beschränke mich deshalb zum Schlusse nur auf eine kurze Zusammenfassung der wichtigsten Ergebnisse.

Die alle Stadien von der ersten Anlage bis zum vollendeten Durchbruch des menschlichen Wollhaares umfassende Untersuchung und Beschreibung hat ergeben:

Der in seiner ersten Anlage rein epitheliale „Haarkeim", der keine Erhebung der Epidermis bildet, zeigt alsbald eine asymmetrische Anordnung seiner Epithelzellen, welche mit der Bildung des erst viel später hohl werdenden Haarkanals zusammenhängt.

Der „Haarzapfen" entwickelt zwei Ausbuchtungen, eine obere, die Anlage der Haarbalgdrüse, eine untere, den „Wulst", die Anlage des Haarbeetes, welches viel später das untere Ende des beim Haarwechsel heraufrückenden Kolbenhaares aufnimmt.

Um die gleiche Zeit tritt die erste Anlage des M. arrector pili auf und zwar als eine Anhäufung von Mesenchymzellen. Die Vermutung, dass dieser Muskel epithelialen Ursprunges sei, findet somit keine Bestätigung.

Dagegen wurden die bisher gültigen Angaben über die in den nächsten Stadien sich vollziehende Differenzierung des Haares und seiner axialeren Hüllen in den Hauptzügen bestätigt, insofern aber erweitert, als für die verschiedenen

[102]) Mitteilungen über die Entwickelung des Mäusehaares, die einer meiner Schüler gegenwärtig untersucht, werden hoffentlich in nicht zu langer Zeit veröffentlicht werden.

Schichten ein verschiedener Modus der Verhornung festgestellt werden konnte.

Wichtigeres hat sich für die peripherischen Schichten des Haarbalges ergeben; neben der Zuteilung der Ringfaserschicht zum Bindegewebe konnte gezeigt werden, dass die Glashaut in ihrem peripherischen Teile bindegewebiger, in ihrem inneren epithelialer Abkunft ist. Die dabei zu Tage tretenden Erscheinungen setzen uns vielleicht in den Stand, der Frage nach der Abkunft anderer ähnlicher Bildungen (Basalmembranen, Membranae propriae) mit mehr Aussicht auf Erfolg als bisher nahe zu treten.

Von allgemeinem Interesse dürfte endlich die Thatsache sein, dass Haarbeet und Haarkanal, Bildungen, die relativ sehr spät zur funktionellen Verwendung kommen, schon so frühzeitig angelegt werden, Erscheinungen, die im Verein mit den von mir beobachteten zeitlichen Schwankungen im Auftreten von Bulbus, Papille und Haarkegel für diejenigen als Warnungstafel dienen mögen, die für die Erklärung der Wachstumsprozesse die Mechanik allzusehr in den Vordergrund zu stellen geneigt sind.

Würzburg, den 9. Februar 1903.

Litteraturverzeichnis.

A. Litteratur über die Entwickelung der Haare.

1. Heusinger, Beitrag zur Kenntnis der Feder- und Haarbildung. Deutsches Arch. f. die Physiologie von J. E. Meckel. B. 7. 1822.
2. Sandifort, Over de vorming en entwikkeling der horens von zogende dieren. N. Verhandl. van de I Kl. van het koninkl Ned. Inst. 1827.
3. Eble, Die Lehre von den Haaren in der gesamten Natur. Bd. II, pag. 70. Wien 1831.
4. Cuvier, Recherches sur la structure et le développement des épines du porc-épic, suivis d'observations sur les poils en géneral. Nouv. An. de Mus. Tome I. 1832.
5. Valentin, Handbuch der Entwickelungsgeschichte des Menschen. pag. 275. Berlin 1835.
6. Gurlt, Untersuchungen über die hornigen Gebilde des Menschen und der Haus-Säugetiere. Müller's Arch. pag. 272. 1836.
7. Simon, Zur Entwickelungsgeschichte der Haare. Müller's Arch. pag. 361. 1841.
8. Koelliker[1]), Zur Entwickelungsgeschichte der äusseren Haut. Zeitschr. f. wissensch. Zoologie. Bd. 2, pag. 67. 1850.
9. Steinlin, Zur Lehre von dem Bau und der Entwickelung der Haare. Zeitschr. f. rationelle Medizin von Henle u. Pfeuffer. Bd. IX. 1850.
10. Reissner, Beiträge zur Kenntnis der Haare des Menschen und der Säugetiere. pag. 97. Breslau 1854.
11. Remak, Untersuchungen über die Entwickelung der Wirbeltiere. pag. 98. Berlin. Folio. 1855.
12. Reichert, Über Struktur, Bildung und Wachstum der Haare. Günsb. Zeitschr. f. klin. Med. Bd. VI. 1855.
13. Moll, Bijdragen tot de anatomie en physiologie der oogleden. pag. 16. Utrecht. 1857.

[1]) Eine kurze Mitteilung über das gleiche Thema hat Koelliker unter dem Titel „Anatomisch-physiologische Bemerkungen" in den Mitteilungen der naturforschenden Gesellschaft in Zürich Bd. II 1850—1852 veröffentlicht.

14. Donders, Untersuchungen über die Entwickelung und den Wechsel der Cilien. Arch. f. Ophthalm. Bd. IV, Abt. 1, pag. 286. 1858.
15. Bruch, Untersuchung über die Entwickelung der Gewebe bei den warmblütigen Tieren. pag. 290. Frankfurt. 4°. 1863.
16. Kusnetzoff, Entwickelungsgeschichte der Cutis. Wiener Sitzungsber. Bd. 56, pag. 251. 1867.
17. Götte, Zur Morphologie der Haare. Arch. f. mikrosk. Anat. Bd. IV, pag. 273. 1868.
18. v. Nathusius, Über die Marksubstanz verschiedener Horngebilde, die Entwickelung des Knorpels im Rehgehörn und das sich daraus für das Schema der Zelle Ergebende. Arch. f. Anat., Physiol. u. wissenschaftl. Med. Jahrg. 69. pag. 69. 1869.
19. Feiertag, Über die Bildung der Haare. Diss. Dorpat. 1875.
20. v. Ebner, Über das Wachstum und den Wechsel der Haare. Mitteil. d. Ver. d. Ärzte in Steiermark. 1875/76.
21. Unna, Beiträge zur Histologie und Entwickelungsgeschichte der menschlichen Oberhaut und ihrer Anhangsgebilde. Arch. f. mikr. Anat. Bd. XII, pag. 665. 1876.
22. v. Ebner, Mikroskopische Studien über Wachstum und Wechsel der Haare. Wiener Sitzber. Bd. 74, Abt. III. Okt.-Heft. 1876.
23. Hesse, Zur Kenntnis der Hautdrüsen und ihrer Muskeln. Zeitschr. f. Anat. u. Entwickelungsgesch. Bd. 2, pag. 285. 1877.
24 Schulin, Beitrag zur Histologie der Haare. Zeitschr. f. Anat. u. Entwickelungsgesch. Bd. 2, pag. 381. 1877.
25. Unna, Entwickelungsgeschichte und Anatomie der Haut (Ziemssen's Handb. d. speziellen Pathol. u. Therapie). pag. 51. 1883.
26. Greefberg, Die Haut und deren Drüsen in ihrer Entwickelung. Mitteil. aus d. embryol. Institut d. Universität Wien. Bd. II, Heft 3, pag. 1. 1883.
27. Martin, P., Beitrag zur Entwickelung der Sinushaare unserer Haus-Säugetiere. Deutsche Zeitschr. f. Tiermedizin. Bd. X, pag. 112. 1884.
28. Flemming, Zellteilungen in den Keimschichten des Haares. Monatshefte f. prakt. Dermatologie. Bd. III, Nr. 5. 1884.
29. Waldeyer, Atlas der menschlichen und tierischen Haare, sowie der ähnlichen Fasergebilde. pag. 33. Lahr 1884.
30. Sticker, Über die Entwickelung und den Bau des Wollhaares beim Schafe. Inaug.-Diss. Berlin 1887.
31. Davies, Entwickelung der Feder und ihre Beziehungen zu anderen Integumentalgebilden. Morphol. Jahrb. Bd. 15, pag. 608. 1889.
32. Garcia, Beiträge zur Kenntnis des Haarwechsels bei menschlichen Embryonen. Morphol. Arbeiten, herausgegeben von Schwalbe. Bd. I, pag. 190. 1891.
33. Maurer, Haut-Sinnesorgane, Feder- und Haaranlagen und deren gegenseitige Beziehungen. Morphol. Jahrb. Bd. 18, pag. 723. 1892.
34. Retterer, Premiers phénomènes du développement des poils du cheval. Compt. rend. de la Soc. de Biol. Sér. IX, T. 6, pag. 22. 1894.

35. Marks, Untersuchungen über die Entwickelung der Haut, insbesondere der Haar- und Drüsenanlagen bei den Haus-Säugetieren. Dissert. Berlin 1895.
36. Maurer, Die Epidermis und ihre Abkömmlinge. Leipzig. 4. pag. 273, 283, 286. 1895.
37. Poulton, The Structure of the Bill and Hairs of Ornithorhynchus paradoxus. Linacre Rep. V. 2. Nr. 4. 1896.
38. Römer, Studien über das Integument der Säugetiere. I. Entwickelung der Schuppen, Haare am Schwanze und an den Füssen von Mus decumanus und einigen anderen Muriden. Jen. Zeitschr. f. Naturwissensch. Bd. XXX, N. F. XXXIII. 1896.
39. Spuler, Über Regeneration der Haare. Verhandl. d. anat. Gesellsch. in Tübingen. Erg.-Heft d. Anat. Anz. Bd. XVI, pag. 18. 1899.
40. Okamura, Zur Lehre über die Wachstumsrichtung der Haare in der ersten Anlage. Monatsschr. f. prakt. Dermatol. Bd. 28, pag. 541. 1899.
41. Spencer u. Sweet, The strukture and development of the hair of Monotremes and Marsupials. P. I. Monotremes. Quart. Journ. Microscop. Sc. Nr. 164. V. 1899.
42. Stöhr, Die Entwickelung des menschlichen Wollhaares. Sitzber. der phys.-med. Gesellsch. Würzburg. Jahrg. 1902.
(Hierher könnte vielleicht noch die Arbeit von Calef [B Nr. 24] gezählt werden.)

B. Verzeichnis der Abhandlungen, in denen vom Wulst die Rede ist.

1. Hebra, Pathologie und Therapie der Hautkrankheiten. pag. 320. (Citiert nach Nr. 2.)
2. Neumann, Beitrag zur Kenntnis des Lichen exsudativus ruber. Wiener Sitzber. Bd. 58. II. Abteil. 1868. pag. 38.
3. — Über die senilen Veränderungen der Haut des Menschen. Ibidem. Bd. 59. I. Abt. 1869. pag. 47.
4. Derby, Zur Anatomie von Prurigo. Ibidem. Bd. 59. I. Abteilg. 1869. pag. 280.
5. Gay, Beiträge zur Anatomie der pruriginösen Haut. Arch. f. Dermatol. u. Syph. Bd. III. 1871. (Citiert nach Esoff. Nr. 8.)
6. Unna, Beiträge zur Histologie und Entwickelungsgeschichte der menschlichen Oberhaut und ihrer Anhangsgebilde. Arch. f. mikr. Anat. Bd. XII. 1876.
7. v. Ebner, Mikroskopische Studien über Wachstum und Wechsel der Haare. Wiener Sitzungsber. Bd. 74. III. Abt. Okt.-Heft 1876.
8. Esoff, Beitrag zur Lehre von der Ichthyosis und von den Epithelwucherungen bei derselben nebst Bemerkungen über den Haarwechsel. Virchows Arch. Bd. 69. 1877. pag. 417.

9. Schulin, Beiträge zur Histologie der Haare. Zeitschr. f. Anat. u. Entwickelungsgesch. Bd. II. 1877. pag. 375.
10. Bonnet, Studien über die Innervation der Haarbälge der Haustiere. Morphol. Jahrb. Bd. IV. 1878. pag. 329.
11. Neumann, Lehrbuch der Hautkrankheiten. 5. Aufl. Wien 1880.
12. Greefberg, Die Haut und deren Drüsen in ihrer Entwickelung. Mitteilungen aus d. embryol. Institut der Universität Wien. Bd. II, Heft 3. 1893. pag. 125.
13. Unna, Entwickelungsgeschichte und Anatomie der Haut. Ziemssens Handbuch d. speziellen Pathologie u. Therapie. 1883.
14. Waldeyer, Atlas der menschlichen und tierischen Haare, sowie der ähnlichen Fasergebilde. Lahr 1884.
15. Martin, Beitrag zur Entwickelung der Sinushaare unserer Haussäugetiere. Deutsche Zeitschr. f. Tiermedizin u. vergl. Pathologie. Bd. X. 1884. pag 112.
16. Diesing, Beiträge zur Kenntnis der Haarbalgmuskeln. Diss. Erlangen 1884.
17. Reinke, Untersuchungen über die Horngebilde der Säugetierhaut. Arch. f. mikrosk. Anat. Bd. 30. 1887.
18. Davies, Entwickelung der Feder und ihre Beziehungen zu anderen Integumentgebilden. Morphol. Jahrb. XV. 1889.
19. Koelliker, Handbuch der Gewebelehre des Menschen. 6. Auflage. Bd. 1. 1889.
20. Garcia, Beiträge zur Kenntnis des Haarwechsels bei menschlichen Embryonen und Neugeborenen. Morphol. Arbeiten herausgegeb. von Schwalbe. Bd. I. 1891. pag. 136.
21. Minot, Lehrbuch der Entwickelungsgeschichte des Menschen. Deutsche Ausgabe mit Zusätzen des Verfassers v. Kaestner. Leipzig 1894.
22. Torri, Sul significato di un appendice epiteliale dei follicoli piliferi nell' uomo. Ricerche fatte nel laboratorio di anatomia normale. Roma. Vol. V, Fasc. 3. 1896.
23. Fusari, Sulle diverse forme di appendici, che possono essere presentato dalla guaina radicolare esterna dei peli nell' uomo. Ibid. Vol. VII, Fasc. 2. 1899.
24. Calef, Studio istologico e morfologico di un appendice epiteliale del pelo nella pelle del Mus decumanus var. albina e del sus scropha. Anat. Anz. Bd. 17. 1900. pag. 509.

Tafel-Erklärung.

Tafel I/II.

Übersicht der Formentwickelung des fötalen menschlichen Wollhaares. Die in den nächstfolgenden Tafeln bei stärkeren Vergrösserungen mit Eintragung der Details gezeichneten Präparate sind hier nur in Umrissen bei schwacher für alle Figuren gleicher (75facher) Vergrösserung gezeichnet[1]). Die mit den gleichen (in dieser Tafel römischen, in den folgenden Tafeln arabischen) Ziffern bezeichneten Figuren sind Abbildungen eines und desselben Präparates.

I—IV Stadium des Haarkeimes.

V—X Stadium des Haarzapfens.

a—e sehr langgestreckte Formen dieses Stadium, wie sie in der Wangenhaut vorkommen. (Aus Schnitten der Wange eines $6\,^1/_2$ Monate alten menschlichen Fötus, 75fach vergr.)

XI—XIV Stadium des Bulbuszapfens. (Der in Figur XII abgebildete Bulbuszapfen verlief so gebogen, dass seine ganze Länge durch Kombination mehrerer Schnitte nur annähernd festzustellen war.)

f langer Bulbuszapfen aus der Wangenhaut eines $6\,^1/_2$monatlichen menschlichen Fötus.

XVI, XVII und XXV Stadium des Scheidenhaares. In XVII und XXV und 18 ist das Haar oberhalb der Talgdrüsenmündung nicht mit eingezeichnet worden, um die Länge des Haarkanals zu zeigen.

Tafel III/IV.

Alle Figuren dieser Tafel sind bei der gleichen 460fachen Vergrösserung ausgeführt und stammen von 5monatlichen menschlichen Föten.

Fig. 1. Senkrechter 7,5 μ dicker Schnitt der seitlichen Bauchhaut. Text pag. 14. Fixiert in Müllers Flüssigkeit, gefärbt mit Hansens Hämatoxylin.

---

[1]) Ausgenommen Fig. 18, die nicht in die Übersichtstabelle gehört und 36fach vergrössert ist.

Fig. 2. Senkrechter 7,5 μ dicker Schnitt der Rückenhaut. Text pag. 20. Fixiert in Müllers Flüssigkeit, gefärbt mit Eisenhämatoxylin.

Fig. 3. Senkrechter 7,5 μ dicker Schnitt der Stirnhaut. Text pag. 20. Fixiert in Müllers Flüssigkeit, van Giesons Färbung.

Fig. 4. Senkrechter 7,5 μ dicker Schnitt der Haut des Nasenrückens. Text pag. 26. Fixiert in Müllers Flüssigkeit. Boraxkarmin-Färbung.

Fig. 5. Senkrechter 7,5 μ dicker Schnitt der Rückenhaut. Text pag. 22. Fixiert in Müllers Flüssigkeit, gefärbt mit Hansens Hämatoxylin.

Fig. 6. Senkrechter 7,5 μ dicker Schnitt der Rückenhaut. Text pag. 24. Behandelt wie 5.

Fig. 7. Senkrechter 7,5 μ dicker Schnitt der Haut der Oberschenkelbeugeseite. Text pag. 24. Fixiert in Müllers Flüssigkeit, gefärbt mit Eisenhämatoxylin und Pikrofuchsin.

Tafel V/VI.

Alle Figuren dieser Tafel sind 460fach vergrössert.

Fig. 8. Senkrechter 7,5 μ dicker Schnitt der Gesässhaut eines 5monatlichen Fötus. Text pag. 25. Fixiert in Müllers Flüssigkeit, van Giesons Färbung.

Fig. 9. Senkrechter 10 μ dicker Schnitt der Gesässhaut eines 5monatlichen Fötus. Text pag. 26. Fixiert in Müllers Flüssigkeit, van Giesons Färbung.

Fig. 10. Senkrechter 7,5 μ dicker Schnitt der seitlichen Bauchhaut eines 5monatlichen Fötus. Text pag. 26. Fixiert in Müllers Flüssigkeit. Eisenhämatoxylin.

Fig. 11. Senkrechter 7,5 μ dicker Schnitt der Rückenhaut eines 5monatlichen Fötus. Text pag. 26. Fixiert in Zenkers Flüssigkeit. Eisenhämatoxylin-Pikrofuchsin.

Fig. 12. Senkrechter 7,5 μ dicker Schnitt der Nasenrückenhaut eines 5monatlichen Fötus. Text pag. 26. Fixiert in Müllers Flüssigkeit. Boraxkarminfärbung.

Fig. 13. Senkrechter 7,5 μ dicker Schnitt der Nasenrückenhaut eines $7\frac{1}{2}$monatlichen Fötus. Text pag. 28. Fixiert in Zenkers Flüssigkeit. Gefärbt mit Hämatoxylin (Hansen) und Eosin. Die obere Hälfte der Zeichnung stammt vom nächsten Schnitt.

Tafel VII/VIII.

Alle Figuren dieser Tafel sind 460fach vergrössert.

Fig. 14. Senkrechter 7,5 μ dicker Schnitt der Rückenhaut eines $5\frac{1}{2}$monatlichen Fötus. Text pag. 29. Fixiert in Zenkers Flüssigkeit, van Giesons Färbung. Aus zwei benachbarten Schnitten kombinierte Zeichnung.

Fig. 15. Senkrechter 7,5 μ dicker Schnitt durch die Augenlidhaut eines 5monatlichen Fötus. Text pag. 30. Fixiert in Müllers Flüssigkeit. Hansens Hämatoxylinfärbung.

Fig. 16. Senkrechter 7,5 μ dicker Schnitt der Stirnhaut eines 5monatlichen Fötus. Text pag. 35. Fixiert in Müllers Flüssigkeit. Hämatoxylinfärbung. Aus zwei nebeneinander liegenden Schnitten kombiniert. Das obere Haarende ist tangential, die Haarkanalzellen selbst sind nur zum kleinen Teil vom Schnitt getroffen.

Fig. 17. Ebendaher wie Fig. 16. Text pag. 36. Gefärbt mit Hämatoxylin (Hansen) und Eosin.

Fig. 18 (auf Tafel I). Ebendaher wie Fig. 16. 36mal vergrössert. Text pag. 39.

Tafel IX.

Alle Figuren dieser Tafel sind 900fach vergrössert.

Fig. 19. Senkrechter 7,5 μ dicker Schnitt der Stirnhaut eines 5monatlichen Fötus. Text pag. 40. Fixiert in Müllers Flüssigkeit, gefärbt mit Hansens Hämatoxylin und Eosin.

Fig. 20. Senkrechter 7,5 μ dicker Schnitt der Oberlippenhaut eines $5^1/_2$monatlichen Fötus. Text pag. 45. Fixiert in Zenkers Flüssigkeit. Eisenhämatoxylinfärbung.

Fig. 21. Senkrechter 5 μ dicker Schnitt der Wangenhaut eines $7^1/_2$monatlichen Fötus. Text pag. 43. Fixiert in Zenkers Flüssigkeit. Gefärbt mit Eisenhämatoxylin und van Giesons Pikrofuchsin.

Fig. 22. Senkrechter 5 μ dicker Schnitt der Rückenhaut eines $7^1/_2$monatlichen Fötus. Text pag. 43. Behandelt wie Fig. 21.

Fig. 23. Senkrechter 5 μ dicker Schnitt der Stirnhaut eines $7^1/_2$monatlichen Fötus. Text pag. 45. Behandelt wie Fig. 21.

Fig. 24. Ebendaher. Text pag. 45. Gefärbt mit Hansens Hämatoxylin und Eosin.

Aus dem böhmischen anatomischen Institut zu Prag.

EIN BEITRAG

ZUR

BEDEUTUNG DES GEHIRNGEWICHTS

BEIM MENSCHEN.

VON

K. WEIGNER,

PRAG.

Wenn wir eine ganze Reihe von menschlichen Schädeln in Betracht ziehen, fallen uns sofort so zahlreiche Variationen und Abweichungen in der äusseren Konfiguration ins Auge, dass die Schädel nur sehr schwer übersichtlich sich gruppieren lassen und dass gewisse Grundtypen als absolut unmöglich aufgestellt werden können; dabei haben wir mit einem Skeletteile zu thun, wo die Variabilität grössere funktionelle Bedeutung nicht zu haben braucht. Wenn wir auf den Schädelinhalt — auf das Gehirn — näher eingehen, so begegnen wir weit bedeutenderen Schwierigkeiten, die in den anatomischen und physiologischen Variationen ihren Grund haben. Ich will in der vorliegenden Arbeit nur einen Punkt näher beleuchten, ob nämlich zwischen dem Gehirngewichte und den somatischen Eigenschaften z. B. dem Alter bestimmte direkte Beziehungen bestehen, wobei ich die Frage über die Beziehung des Gehirngewichts zur Intelligenz nicht streifen werde, denn hier kommen so viele Faktoren in Betracht, dass eine strenge Beurteilung aller nach ihrer Bedeutung auf unüberwindliche Schwierigkeiten stösst. Als materielles Substrat der geistigen Thätigkeit wird die Grosshirnrinde gedeutet, obzwar das noch niemand bewiesen hat. Wenn man diese Supposition als berechtigt annimmt und wenn weiter unbestreitbar ist, dass bei einer reicheren Gyrifikation der Hirnrinde an der Masse der weissen Substanz erspart ist: dann er-

scheint die Deduktion, dass ein kleineres Gehirngewicht einer niedrigeren Stufe der Intelligenz entspricht, vollkommen unbegründet.

Von diesem Standpunkte ausgehend ist es unmöglich direkte Beziehungen zwischen der Gehirngrösse und der psychischen Potenz erörtern zu wollen.

Es ist aber auch die Frage über die Beziehungen des Gehirngewichts zu verschiedenen Eigenschaften des menschlichen Körpers nicht befriedigend gelöst; denn wie in der Methodik der Wägung, so auch in der Beurteilung der genannten Beziehungen treffen wir bedeutende Meinungsdifferenzen zwischen einzelnen Autoren. Ich erachte es für überflüssig die ganze enorme Litteratur hier anzugeben und möchte nur folgendes hervorheben:

Zuerst wurde von verschiedenen Autoren das absolute Gehirngewicht bestimmt; da die so gewonnenen Zahlen sich nicht verwenden liessen, um eine bestimmte Beziehung zwischen Gehirngewicht und Alter, Körpergrösse u. s. w. sicherzustellen, wurden Durchschnittszahlen angegeben, aber auch mit diesen ist man nicht weiter gekommen: wenn man von Differenzen von einigen Gramm abgesehen hat, dann liess sich z. B. eine Gewichtsabnahme im höheren Alter konstatieren. Dann wurde über das relative Hirngewicht vielfach diskutiert; wenn die Angabe v. Bechterew in Betracht gezogen wird, dass beim Hungern das Körpergewicht rapid, das Gehirngewicht unbedeutend abnimmt, dann ist die Unbestimmtheit der relativen Beziehungen zwischen Körper- und Gehirngewicht sehr leicht ersichtlich. Wie uns das relative Gehirngewicht im Stiche lässt, können uns auch verschiedene „Faktoren und Exponenten“ nicht helfen, die auf einem rein spekulativen Wege meist mittelst mathematischer Formeln, um eine Exaktheit vorzuspiegeln, bestimmt wurden, ohne Hinsicht darauf zu nehmen, dass wir mit lebenden, indi-

viduell sehr verschieden gestalteten Wesen zu thun haben, die als einander gleich überhaupt nicht gesetzt werden dürfen. Welche Fortschritte die Gehirnwägung gemacht hat, ist daraus ersichtlich, was Ziehen angiebt, dass man nämlich bisher keine Methodik gehabt hat. Man kommt unumgänglich notwendig dazu, dass die Fragen über die Bedeutung des Gehirngewichtes ganz anders formuliert und von einem breiteren Standpunkte aus betrachtet werden müssen und dass so manche auf der Gehirnwägung basierende Deduktionen als falsch und unbegründet sich zeigen werden.

Ich erachte es für zweckmässig einige Bemerkungen über die benützte Wägungsmethode vorauszuschicken. Meiner Ansicht nach ist es sehr viel an der Zeit angelegen, wann wir das Gehirn nach der Herausnahme aus dem Schädel wiegen und deshalb stellte ich folgende Versuche an:

1. Eine 64 Jahre alte Frau starb 20. XI. 02 an Marasmus; das Gehirn 2 Stunden nach der Sektion gewogen, wog um 11 Uhr Vormittag 1035 g; kalt aufbewahrt und zugedeckt wog dasselbe um 3 Uhr Nachmittag 1020 g; 21. XI. um 9 Uhr Vormittag 994 g, um 3 Uhr Nachmittag 987 g.

2. 74jährige Frau an Magencarcinom 21. XI. 02 gestorben; das Gewicht des Gehirns um 11 Uhr Vormittag = 1027 g
„ „ „ „ „ 3 „ Nachmittag = 1007 g.

Obzwar die erste Wägung recht spät nach der Herausnahme des Gehirns erfolgte und das Gewicht schon in der ersten halben Stunde nach der Herausnahme sehr stark abnimmt, was noch später wird näher erklärt werden, ist aus dem eben angeführten ersichtlich, wie es wichtig ist, das herausgenommene Gehirn sofort zu wiegen.

Durch die Benevolenz des Herrn Prof. Dr. Hlava, Chef des pathologisch-anatomischen Institutes, wurde mir ermöglicht eine ganze Serie von Gehirnwägungen vorzunehmen. Wie aus

den weiter unten angeführten Tabellen hervorgeht, wurde auf verschiedene Punkte Rücksicht genommen, was hier näher aufgeklärt werden soll.

1. In den Tabellen ist das Datum und die Stunde des Absterbens sowie der Sektion angegeben und zwar aus dem Grunde, dass in der ungleich langen Zeit zwischen dem Absterben und der Sektion der Flüssigkeitsgehalt im Gehirn auf Grund rein physikalischer Gesetze steigen oder sinken kann, wobei eine sehr wichtige Rolle die Lage der Leiche spielt. Da die Leichen gewöhnlich horizontal liegen, ist es sehr wahrscheinlich, dass die Gewichtszunahme um so grösser sein wird, je längere Zeit zwischen dem Tode und der Sektion verflossen ist; man muss mit dieser Möglichkeit rechnen, obzwar ein solcher Fehler direkt nicht sichergestellt werden kann.

2. Dem äusseren Ansehen nach wurde der Ernährungszustand bestimmt, wobei immer Hinsicht auf die klinische Diagnose genommen wurde; bei einem sehr schlechten Ernährungszustande, bei universeller Atrophie wird das Gehirn anämisch, bei Cirkulationsstörungen eher hyperämisch, was auf sein Gewicht sicher nicht ohne Einfluss ist.

3. Die Körperlänge wurde durch direkte Messung der am Sektionstische gelegten Leiche bestimmt;

4. Von der klinischen und pathologisch-anatomischen Diagnose sind die Daten angeführt, die einen direkten Einfluss auf das Gehirngewicht ausüben können, indem sie seine Anämie oder Hyperämie, ödematöse Durchtränkung, Hydrocephalus u. s. w. bedingen.

Was die Methodik anbelangt, soll auf folgendes hingewiesen werden:

1. Das Gewicht des ganzen mit Pia und Arachnoidea herausgenommenen Gehirns wurde sofort nach der Herausnahme be-

stimmt; dann wurde das Kleinhirn mit Pons und Medulla oblongata abgetrennt und zwar mittelst eines Schnittes, der ventral vor der Brücke angelegt durch den hinteren Vierhügel geführt wurde; der durch diesen Schnitt begangene Fehler beträgt ± 1 g, da nämlich eine keilförmige den hinteren Vierhügel umfassende und mit der Spitze dem proximalen Ende der Brücke zugekehrte Scheibe 0,5—2 g wiegt.

2. Das Cervikalmark wurde durch einen an der distalen makroskopischen Grenze der unteren Olive gelegenen Schnitt abgetrennt; diese Grenze scheint mir viel präciser, als die Dekussation der Pyramiden (Giltschenko), die fehlen kann, oder der Austritt der Wurzelfasern des 1. Cervikalnerven (Ziehen); das Gewicht des so abgetrennten Halsmarkes beträgt 0,5—8 g.

3. In einer ganzen Reihe wurde das Gehirn 10 Minuten bis 1/4 Stunde nach der Herausnahme gewogen und vor der Wägung an seiner Oberfläche leicht abgetrocknet; die so erzielten Zahlen sind eingeklammert angeführt; wie wir noch werden weiter unten beweisen können, wird dadurch die Bedeutung der sofortigen Wägung nach der Herausnahme des Gehirns dokumentiert.

4. In einigen Fällen konnte ich die Wägung erst nach der Sektion vornehmen, was in der Bemerkung angeführt ist.

Zahl	Geschlecht	Datum des Todes	Datum der Sektion	Alter	Körpergrösse in cm	Ernährungszustand	Beruf	Gewicht des herausgenommenen Gehirns	Gewicht d. Kleinhirns, Pons und Medulla	Gewicht der Medulla bis zur unteren Olive
1.	m.	4. 12. 4 1/2 U. Nachm.	5. 12. 9 U. Früh	35	174	schlecht	Maurer	1350	185	—
2.	m.	4. 12. 2 1/2 U. Nachm.	5. 12. 9 U.	60	165	mittelmassig	Handschuhmacher	1310	165	—
3.	f.	4. 12. 11 1/2 U. Nachts	5. 12. 9 U.	53	160	schlecht	Frau eines Taglöhners	1340	150	—
4.	f.	4. 12. 3 U. Nachm.	5. 12. 9 U.	42	152	sehr schlecht	Frau eines Agenten	1125	140	—
5.	m.	4. 12. 1 U. Nachm.	5. 12. 9 U.	32	174	schlecht	Wachmann	1250	165	—
6.	f.	5. 12. 3 U. Früh	6. 12. 9 U.	33	162	schlecht	Näherin	1035	120	—
7.	m.	6. 12. 3/4 1 U. Nachts	7. 12. 9 U.	49	182	schlecht	Privatier	1240	145	—
8.	f.	7. 12. 11 U. Vorm.	8. 12.	14 Mon.	66	schlecht	Tochter eines Gehilfen	790	—	—
9.	m.	7. 12. 5 3/4 U. Nachm.	8. 12. 9 U.	42	176	gut	Oberwachmann	1517	158	—

Klinische Diagnose	Pathologisch-anatomische Diagnose	Bemerkung
Tuberc. pulmon. destr., Pleuritis adhaes.	Meningoencephalitis, Tuberc. solit. in lobo paracentr. sin., Pneum. cas. et er. mil., Pleur. adhaes. bilat., Ulc. tuberc. laryngis et intest., Indur. et deg. org.	
Obstruktion der Gallengänge veriss. carcin., Carcinom des Magens, diffuse Periton., Hypostasis pulm.	Carc. duct. choledochi, Pneum. hypost. cum bronch., Pericholecyst. veriss. carc., Stasis der Galle.	
Carc. ventric., Jejunostomie, Sepsis	Sepsis e lymphadenitide, Abscessus retroperit. e carc. exulc. ventr., Emphys. et hypost. pulm., Dil. cordis dextr., Arterioscler., Deg. parench. hep., adip. renum.	
Tuberc. pulm., Enteritis tuberc., Mening. basil. incip.	Tuberc. lobi sup. d. cum. pneum. cas. et erupt. mil., Enter. follic., Indur. et degen. parench. org.	
Tuberc. pulm. destr., Ulc. tuberc. lar., Pleuritis, Pericarditis, Dissem. mil. tuberc.	Perforatio cavernae ad bas. lobi sup. d, Pyothorax d., Compressio pulm. d., Deviatio mediast., Hypertrophia musc. cordis., Indur. organ.	
Tuberc. pulmon. destr., Status post. pleur. sin. exsud., Tuberc. intest.	Tuberc. pulm. sin. destr. chron. cum er. mil. et peribronch., Deg. parench. cordis, Deg. adip. hep. et renum.	
Dementia paral. Atrophia cerebri., Enter. catarrh.	Leptomeningitis product., Hydroceph. int., Tuberc. indur. cum er. mil., Oedema pulm., Pericard. adhaes. totalis, Endocard.	
Bronchopneumon. acuta, Catarrhus intest.	Lymphad. caseosa, Eruptio mil. pulm. cum pneum. lobul., Deg. parench. organ.	
Aneur. art. popl., Gangr. cruris, Insuff. valv. aortae, Sepsis, Oedema pulm.	Pachymening. fibrinosopur. haemorrh., Sepsis e gangr. cruris, Hypost. et oed. pulm., Deg. org.	

Zahl	Geschlecht	Datum des Todes	Datum der Sektion	Alter	Körpergrösse in cm	Ernährungszustand	Beruf	Gewicht des herausgenommenen Gehirns	Gewicht d. Kleinhirns, Pons und Medulla	Gewicht der Medulla bis zur unteren Olive
10.	f.	8. 12. 3 U. Früh	9. 12. 8½ U.	26	157	gut	Dienstbote	1095	115	—
11.	f.	8. 12. ?	9. 12. 9 U.	74	148	schlecht	ledig	1130	135	—
12.	m.	8. 12. 10 U. Abends	9. 12. 8½ U.	15	145	gut	Studierender	1370	170	—
13.	m.	8. 12. 11 U. Vorm.	9. 12. 8½ U.	70	168	schlecht	Mechaniker	1306	180	—
14.	f.	9. 12. 10 U. Vorm.	10. 12 9 U.	18	145	schlecht	ledig	1130	150	—
15.	f.	9. 12. 4 U. Nachm.	10. 12. 9 U.	7	115	gut	Zögling einer Privatanstalt	1230	147	—
16.	m.	10. 12. 7 U. Früh	11. 12. 9 U.	8	83	gut	Sohn eines Schneiders	1397 (1393)	139	1,5
17.	m.	11. 12. 11 U. ?	12. 12. 9 U.	57	155	gut	Agent	1220	170	3
18.	m.	11. 12. 1 U. Nachm.	12. 12. 9 U.	44	164	schlecht	Kutscher	1277	—	—
19.	m.	11. 12. 1½ U. Nachts	12. 12. 9 U.	53	158	sehr schlecht	Taglöhner	1315	143	1
20.	m.	12. 12. 5½ U. Früh	13. 12. 9 U.	3½	93	sehr schlecht	unehel. Kind	1120	151	1

Klinische Diagnose	Pathologisch-anatomische Diagnose	Bemerkung
Typhus abdom., Pneum. hypost.	Ileotyphus in st. ulcer., Hypostasis et oedema pulm., Deg. adip. et parench. org.	
Arterioscl. min., Bronchitis, Bronchopneum.	Tuberc. pulm. destr., Pleuritis, Ulc. tuberc. intest., Atrophia fusca org., Marasmus.	
Ulc. ventric. perf., Perihep. absc., Perit. diff.	Perit. fibrinosopurul. e Perityphlit. gangr., Hyperaemia et oedema pulm., Deg. organ.	
Carc. hepatis e carc. ventr.	Carc. cyst. felleae progr. in hepar.	
Epilepsia, Tuberc. pulm. destr. et intest.	Tuberc. destr. pulm. d., Bronchopneumonia, Erupt. mil. lienis, Deg. parench. org.	
Nephritis ac., Vitium cordis	Pneum lobar. lobi inf. d., Hypertrophia cordis sin., Nephritis subac. degen.	
Idiotia, Furunc. capitis, Oedema univ., Tuberc., Mortuus post. ecclampsiam	Lymphad. caseosa, Tuberc. sanata in lob. inf. dextro, Venost. lienis et hepatis	Gewicht der: rechten Hemisf. 605 g linken Hemisf. 628 g.
Tabes dors. in st. paral., Arteriosclerosis, Coma, Oedema pulm.	Tabes dors., Atrophia cerebri, Bronchopneum., Atrophia lipom. musc. cordis, Atrophia granul. renum, Lepto- et pachymeningitis product.	nach der Sektion.
Tuberc. pulm. destr. et intest.	Tuberc. pulm. destr., Dilat. cordis d., Atrophia fusca, Anaemia, Cachexia.	
Carc. cardiae, Gastrotomie, Inanitio	Carc. cardiae cum sten., Bronchopneum. lob inf., Atrophia univers.	
Caries multiplex	Osteoperiost. multiplex, Eruptio mil. pulm. sin., Lymphad. tbc., Atrophia univers.	

Zahl	Geschlecht	Datum des Todes	Datum der Sektion	Alter	Körpergrösse in cm	Ernährungszustand	Beruf	Gewicht des herausgenommenen Gehirns	Gewicht d. Kleinhirns, Pons und Medulla	Gewicht der Medulla bis zur unteren Olive
21.	m.	12. 12. 3½ U. Nachm.	13. 12. 9 U.	50	168	schlecht	Taglöhner	1318	178	1
22.	f.	12. 12. 6½ U. Abends	13. 12. 9 U.	42	137	sehr gut	Frau eines Kaufmanns	1428	210	1
23.	f.	12. 12. 4½ U. Früh	13. 12. 9 U.	22	143	gut	Privatier	1275	166	1
24.	f.	13. 12. 7 U. Früh	14. 12. 9 U.	16	154	gut	ohne Beruf	1198	—	—
25.	m.	13. 12. 12 U. Nachts	14. 12. 9 U.	57	169	mittelmässig	Musikspieler	1160	148	—
26.	m.	13. 12. 2 U. Nachm.	14. 12. 9 U.	58	167	schlecht	Schlosser	1510	184	—
27.	m.	14. 12. 12 U. Mittag	15. 12. 9 U.	51	157	schlecht	Gastwirt	1310	160	—
28.	m.	14. 12. 10 U. Abends	15. 12. 9 U.	61	165	sehr gut	Kommissionär	1399	171	0,8
29.	f.	14. 12. 5 U. Nachm.	15. 12. 9 U.	34	150	gut	Frau eines Schuhmach.	1334	166	0,5
30.	m.	15. 12. 7½ U. Früh	16. 12. 9 U.	19	163	ziemlich gut	Jurist	1396	173	2,5

Klinische Diagnose	Pathologisch-anatomische Diagnose	Bemerkung
Alkoholismus, Adlatus in stad. coll., Encephalitis?	Leptomening. chron. convex., Hyperaemia cerebri enormis, Hyperaemia pulm.	
Cyst. gangr., Pyelonephr., Uraemia, Cystis ovarii	Perit. fibrinosopurul., Tuberc. obsol. lobi sup. dextri, Bronchitis catarrh., Deg. parench. org., Pyonephros sin., Endometr. gangr.	Gewicht d. prox. Teiles nach der Sektion 1213 g.
Tuberc. pulm. destr.	Tbc. chron., Pneum. lobul. confluens, Ulc. tuberc. intest.	
Chorea gravid., Rhinopharyng., Angina	Ecclampsia grav., Hyperaemia cerebri et mening., Infarctus haemorrh. lobi sup. d. pulm., Hyperaemia pulm. et org.	Gehirngewicht n. der Formaldehydhärtung a. 16. Jan. 1903 = 1341 g, die Zunahme = 13,9 %.
Fistulae periur., Strict. urethrae, Hypertrophia prost., Bronchopn.	Carc. prost. progrediens, Pneum. disp. lobi inf., Pyelonephritis.	
Carc. ventr. cum metast., Periton., Ascites	Hepatitis interst. chron., Tuberc. pulm. obsol., Ascites, Perit. diffusa, Indur. organ.	
Dement. paral., Atrophia cerebri, Pneumon. lob.	Leptomening. chron. cum venost. et oedem., Hydroceph. int. chron., Bronchopneum. tuberc.	
Carc. flex. sigm., Obstr. acuta, Anus praeternat., Peritonitis	Psamosarcoma durae matris comprimens operc. sin., Hyperaemia et oedema pulm., Emphys. pulm., Papillocarc. flex. sigm., Deg. parench. organ.	
Sepsis puerper., Pleur. metast.	Endometr. puerp. in invol., Infarctus multipl. lobi sin. inf., Thromb. venae saph., Anaemia excessiva.	Gewicht d. ganz. hinteren Vierhügel = 0,5 g.
Ulc. duodeni perf., Pancreatitis haemorrh.?	Perit. fibrinosopurul., Haemorrh. pleurae et lobi inf. pulm., Necrosis jejuni, Perfor., Hyperaemia et dep. org.	

Zahl	Geschlecht	Datum des Todes	Datum der Sektion	Alter	Körpergrösse in cm	Ernährungszustand	Beruf	Gewicht des herausgenommenen Gehirns	Gewicht d. Kleinhirns, Pons und Medulla	Gewicht der Medulla bis zur unteren Olive
31.	f.	15. 12. 7 U. Früh	16. 12. 9 U.	4	98	mittelmässig	Tochter eines Postexpedienten	1108	131	—
32.	m.	16. 12. 10½ U. Vorm.	17. 12. 9 U.	33	163	sehr schlecht	Sträfling	1358	180	—
33.	f.	16. 12. 2 U. Nachm.	17. 12. 9 U.	58	165	schlecht	Arbeiter	1220	169	1,2
34.	f.	17. 12. ½2 U. Nachts	18. 12. 8 U.	2	82	gut	Tochter eines Arbeiters	1120	140	—
35.	f.	17. 12. 1 U. Nachm.	18. 12. 8 U.	27	154	schlecht	Frau eines Schuhmach.	1085	170	—
36.	f.	17. 12. 5 U. Nachm.	18. 12. 9 U.	56	116	mittelmässig	Frau eines Hutmachers	1152	150	—
37.	m.	18. 12. ½7 U. Abend	19. 12. 9 U.	50	167	sehr gut	Bauer	1367 (1325)	178 (172)	3
38.	f.	18. 12. 10 U. Vorm.	19. 12. 8 U.	46	152	schlecht	Privatier	1237	130	—
39.	m.	19. 12. 4 U. Früh	20. 12. 9 U.	19	161	ziemlich gut	Schneider	1469 (1461)	189 (185)	8
40.	m.	19. 12. ½7 U. Früh	20. 12. 9 U.	61	166	sehr schlecht	Schneider	1377 (1322)	192 (192)	7 (7)

Klinische Diagnose	Pathologisch-anatomische Diagnose	Bemerkung
Diphtheria, Sepsis	Tonsillitis, Laryngitis, Tracheitis, Bronchitis pseudomembr., Sepsis.	
Tuberc. pulm. et membr. seros., Enteritis tuberc.	Tuberc. nodosa pulm., Pleuritis et perit. fibrinoso-haemorrh. et nodosa tuberc., Ulc. tuberc. intest., Deg. org., Atrophia universalis.	
Tuberc. pulm., Cirrhosis, Ascites.	Cirrhosis hep. atrophica, Tuberc. indur. apicis pulm. dextr., Perit. tuberc., Venost. et deg. parench. organ., Ascites.	
Croup laryngis	Atelect. pulm., Pneum. lobur., Laryng. ulcer., Enter. follic., Deg. parench. org.	nach der Sektion d. Gehirns gewogen.
Dementia paral., Pneum. lobul., Atrophia cerebri	Leptomening. chron. et hydroceph., Atrophia cerebri rubra., Ependym. gran.; Pneum. lobul. tuberc., Enter. follic. chron.	nach der Sektion d. Gehirns gewogen.
Nephritis chronica, Uraemia, Oedema pulm.	Atrophia granul. renum, Oedema et emphys. pulm., Atrophia fusca org., Venost. et atrophia univers.	
Dementia paral., Alcoholismus, Pneumonia, Oedema pulm., Nephritis	Leptomening., Hydrocephalus ext. et int., Arterioscler., Pneum. lobul. bilat., Degen. parench. organ.	Gewicht d. prox. Teiles des Gehirns nach der Sektion 1153 g.
Hernia inguin. dextra incarcer., Hernia crur. sin. lib., Herniotomia, Hypostasis pulmonum, Collaps	Pneum. hypost. pulm. dextri lobi inf., Bronchitis purul., Incarc. ilei cum gangr. incip., Atrophia et degen. organ.	nach der Sektion d. Gehirns gewogen.
Tuberc. pulm. destr. part. utriusque, Exs. pleur., Degen. amyl. org, Ulc. tub. laryngis, Anaemia, Hydrops, Ascites	Tuberc. pulm. destr. cum cavernis, Ulc. tuberc. intest., Degen. parench. hepatis, Hydrops, Ascites.	
Tuberc. pulmon. destr., Pleur., Exsud. sin.	Hydrocephalus int., Tuberc. pulm. destr., Deg. atherom. aortae, Indur. renum, Deg. adiposa hepatis.	

Zahl	Geschlecht	Datum des Todes	Datum der Sektion	Alter	Körpergrösse in cm	Ernährungszustand	Beruf	Gewicht des herausgenommenen Gehirns	Gewicht d. Kleinhirns, Pons und Medulla	Gewicht der Medulla bis zur unteren Olive
41.	m.	20. 12. 5 U. Früh	21. 12. 10 U.	19	181	sehr gut	Maurer	1427	197	1
42.	f.	23. 12. 3 U. Nachm.	24. 12. 8½ U.	75	148	schlecht	Witwe nach einem Arbeit.	1128 (1098)	138 (135)	1
43.	m.	23. 12. ½11 U. Vorm.	24. 12. 9 U.	61	171	mittelmässig	Heger	1271 (1254)	176 (174)	4
44.	m.	24. 12. 9 U. Vorm.	26. 12. 8 U.	27	167	schlecht	Arbeiter	1321	175	—
45.	m.	24. 12. 3½ U. Früh	26. 12. 8 U.	1½	76	mittelmässig	Sohn eines Gärtners	1234	140	—
46.	f.	26. 12. 12½ U. Nachts	27. 12. 9 U.	82	153	schlecht	Witwe nach einem Fleischer	1052 (1038)	150 (150)	1
47.	m.	26. 12. 8½ U. Abends	27. 12. 9 U.	78	156	sehr schlecht	Knecht	1215	152	—
48.	f.	26. 12. 3 U. Nachm.	27. 12. 9 U.	33	159	gut	Frau eines Kaufmannes	1254 (1192)	166 (150)	—
49.	m.	27. 12. 4 U. Früh	28. 12. 9 U.	82	167	schlecht	Arbeiter	1467	149	2
50.	f.	27. 12. 9 U. Abends	28. 12. 9 U.	46	150	mittelmässig	Frau eines Arbeiters	1246	168	5

Klinische Diagnose	Pathologisch-anatomische Diagnose	Bemerkung
Corpus alien. in broncho sin., Extractio per tracheotom., Bronchoblennorrh., Bronchopneum. Haemorrh. v. pulm. sin?	Ausblutung aus dem verletzten Truncus anon., Emphys. pulm. acut. ex aspir. sangu., Anaemia univers.	
Marasmus senilis	Cystitis diphtheroides, Pleuritis recens, Arteriosclerosis, Atrophia universalis.	
Dementia sen. Pneum.	Pigment. fusca cerebri, Pericard., adhaes., Pleuritis serofibrinosa, Indur. organ.	
Imbecillitas, Tuberculosis pulm.	Tuberc. pulm. destruct., Hypertrophia cordis cum dilat., Deg. amyl. lienis, Venostatis hepatis.	nach der Sektion d. Gehirns gewogen.
Vulnus scissum perf. scleram oc. sin. Iridochor. purul., Enucl., Meningitis?	Mening. purul. baseos et convex. post enucl. bulbi sin., Hypostasis pulm. Venost. organ.	
Dementia sen., Marasmus, Emphysema, Haemorrhoides	Pigment. sen. cerebri, Hydroceph. chron. ext. et int., Pneum. lobul., Atrophia univers.	
Pneum. fibr. lobi dextri in st. hepat. flavae, Absc. in lobo medio, Deg. parench. org. praec. renum Dementia	Emphys. pulm. sen., Pneum. chron., Bronchitis purul. diff., Adenomata renum multipl.	
Typhus abdom., Periton. perfor., Bronch. lobi inf. praec. lat. sin.	Typhus abdom., Bronchitis diffusa, Tuberc. pulm. san., Degen. organ.	
Oedema pulm., Ischuria, Moribundus adlatus	Arterioscl. univers. praecip. aortae, Emphys. pulm., Dilat. cordis sin.	nach der Sektion d. Gehirns gewogen.
Empyema sin. frontal., Erysipelas, Sepsis, Thrombophlebitis	Empyema sin. front. trepan., Erysipelas circumscript faciei, Degen. organ.	nach der Sektion d. Gehirns gewogen.

Zahl	Geschlecht	Datum des Todes	Datum der Sektion	Alter	Körpergrösse in cm	Ernährungszustand	Beruf	Gewicht des herausgenommenen Gehirns	Gewicht d. Kleinhirns, Pons und Medulla	Gewicht der Medulla bis zur unteren Olive
51.	m.	28. 12. 11½ U. Nachts	29. 12. 8 U.	55	161	gut	Flösser	1477 (1458)	193 (193)	4
52.	m.	28. 12. 10¾ U. Vorm.	29. 12. 8½ U.	5	99	gut	Sohn eines Bahnbediensteten	1237 (1222)	155 (155)	3
53.	f.	28. 12. ½5 U. Früh	29. 12. 8 U.	44	158	sehr schlecht	Frau eines Viehhirtes	1474	176	0,5
54.	m.	29. 12. ½12 U. Vorm.	30. 12. 8 U.	76	165	mittelmässig	Zimmermann	1425 (1417)	204 (200)	1
55.	m.	30. 12. 7 U. Früh	31. 12. 9½ U.	24	161	schlecht	ohne Beruf	1221	168	—
56.	f.	29. 12. 9 U. Abends	31. 12. 8 U.	78	148	schlecht	Witwe eines Fleischers	1143 (1126)	144 (140)	2
57.	f.	30. 12. 8¼ U. Früh	31. 12. 8 U.	43	149	gut	Frau eines Dieners	1155 (1146)	145 (139)	2
58.	m.	30. 12. 9 U. Nachm.	31. 12. 8 U.	64	159	schlecht	Wächter	1283 (1274)	175 (172)	5
59.	m.	31. 12. ½7 U. Abends	1. 1. 8 U.	51	166	schlecht	Postexpedient	1230	163	3

Klinische Diagnose	Pathologisch-anatomische Diagnose	Bemerkung
Aneur. aortae part. asc., Compr. bronchi lat. utr., Bronchitis diff., Bronchitis sin. mucopurul., Paralys. des Atmungscentrums	Aneurysma dupplex, Bronch. mucopurul., Pneum. lobul., Indur. cyanotica organ.	
Scarlatina	Tonsill. gangraenosa, Pneum. lob. tuberc., Deg. adip. cordis et hepatis, Nephritis.	
Carc. post. vag. uteri, Hysterect. vagin., Obstructio intest. ilei ex adhaes., Lapar., Colenteranost. Inanitio	Perit. purul. saccata, Hypost. et oed. pulm., Gangraena ilei, Atrophia univers.	nach der Sektion 1436 g, 163 g.
Emphys. pulm., Bronchopneum.	Leptomening. chron., Emphys. pulm., Dilat. et hypertrophia cordis. Endocard. scler., Deg. et venost. organ.	
Epilepsia, Tuberc. pulm. destr.	Pachymening. int. haemorrh., Mening. basil., Cicatrix post encephalo-mal. gyri temp., Encephalitis flava gyri recti, Tuberc. recens pulm. d, Atroph. univ.	
Dementia sen., Atrophia cerebri, Tuberc. pulm., Arterioscler., Marasmus	Leptomening. chron., Hydroceph. chron. int., Tuberc. chron. indur., Arteriosclerosis, Pigm. fusca hepatis.	
Insuff. valv. semil. aortae, Hypertrophia et dil. cordis praec. sin., Hyperaemia pulm., Bronchitis diff., Oedema	End. mesaortitis scler. in basi luetica, Indur. org., Scler. cum retract. valv. semil. aortae, Ascites.	
Carc. ventric. progr. in pancr. et mesocolon, Resectio part. ventric. pancr. mesoc., Perfor. ventr., Perit.	Bronchopneumonia confl. lobi inf. lat. utr., Perit. fibrinosopurul. diff., Atrophia et deg. org.	
Dementia sen. post paranoiam, Tuberc. pulm. chron.	Atrophia rubra cerebri, Bronchopneum. confl., Bronch. purul., Ather. aortae, Atrophia et degen. organ.	3/4 Stunde n. d. Herausnahme gewogen; n. d. Sektion 1215 g und 160 g.

Zahl	Geschlecht	Datum des Todes	Datum der Sektion	Alter	Körpergrösse in cm	Ernährungszustand	Beruf	Gewicht des herausgenommenen Gehirns	Gewicht d. Kleinhirns, Pons und Medulla	Gewicht der Medulla bis zur unteren Olive
60.	f.	31. 12. 1/2 10 U. Vorm.	1. 1. 9 U.	62	163	schlecht	Frau eines Kutschers	1215	167	3
61.	f.	31. 12. 1 U. Nachm.	1. 1. 8 U.	24	162	gut	Frau eines Kutschers	1224	144	3
62.	f.	1. 1. 4 U. Früh	2. 1. 8 U.	51	162	gut	Frau eines Maurers	1277 (1262)	173 (168)	6
63.	m.	1. 1. 7 1/2 U. Früh	2. 1. 8 U.	43	169	mittelmässig	Musikant	1443 (1420)	188 (173)	8
64.	f.	1. 1. 1/4 3 U. Nachm.	2. 1. 8 U.	33	158	schlecht	Witwe nach einem Schneider	1245 (1238)	155 (153)	6
65.	f.	1. 1. 4 U. Nachm.	2. 1. 9 U.	76	154	schlecht	Witwe nach einem Taglöhner	1335	153	7
66.	m.	2. 1. 11 U. Vorm.	3. 1. 8 U.	30	165	schlecht	Taglöhner	1504	184	6
67.	m.	2. 1. 8 U. Abends	3. 1. 8 1/2 U.	51	162	schlecht	Taglöhner	1368 (1358)	185 (184)	5
68.	f.	2. 1. 3 U. Nachm.	3. 1. 8 1/4 U.	24	157	schlecht	Verkäuferin	1187	172	2
69.	f.	2. 1. 4 1/2 U. Nachm.	3. 1. 8 U.	29	156	schlecht	Frau eines Taglöhners	1261 (1237)	152 (146)	2

Klinische Diagnose	Pathologisch-anatomische Diagnose	Bemerkung
Carc. pyloricum metast. in hepar, Bronch. chr.	Anaemia gravis, Enter. catarrh. acuta	nach der Sektion gewogen.
Typhus abdom., Nephr. acuta, Tumor lienis, Pneum. lobul. confl., Oedema pulm.	Ileo et colotyphus, Bronchopneumonia, Degen. parench. et adip. organ.	$^1/_2$ Stunde nach der Sektion gewogen.
Emphys. pulm., Insuff. valv. bic., Asc., Oedema extrem., Anasarca, Gangr. incip. antibrachii sin.	Emphys. et oedema pulm., Endocard. bicusp., Indur. organ., Ascites.	
Tuberc. pulm. destr., Hydrops, Oedema extr. inf., Pleur. exsud. dext.	Tuberc. apicis dextri cum dissem. mil., Hypertrophie et dil. cordis d., Cirrhosis monolobul. cum infiltr. adip. hepatis, Anasarca.	
Tuberc. pulmon. destr., Enter. tuberc.	Tuberc. destr. lobi d. cum eruptione nodosa lobi inf., Ulc. tuberc. intest., Deg. organ.	
Dementia sen., Bronchopneum., Enter., Arterioscler., Phlegm. in reg. genu dextri	Pachymening. int. haem. cum leptomening. chron., Atrophia cerebri, Hydroceph. chron. int., Bronchopneum. lob. inf., Venost. et atrophia organ.	(Dimensionen der Dicke d. Schädels: Os frontale 13 mm Os temporale 10 mm Os occipitale 8 mm.
Collaps post. stat. epilept., Bronchopneum., Bronchitis, Decubitus	Atrophia cerebri, Hydroceph. int. chron., Leptomening. chr., Bronchopneum. disp., Bronchitis purul., Degen. parench. organ	
Sarcomat. perit., Metast. in hepar et lob. inf. pulm. d., Ascites, Anasarca, Bronchitis diff., Cachexia	Carc. peritonei, Pneum. lobul. confl., Pleur. fibrinosopurul., Pigment. org.	
Tuberc. pulmon. destr., Tuberc. intestini	Tuberc. pulm. destr. cum erupt. nod. et pneum. caseosa.	
Tuberc. pulm. chr. destr., Enter. tuberc.	Tuberc. pulm. destr. chron. cum pneum. caseosa, Degen. organ.	

Zahl	Geschlecht	Datum des Todes	Datum der Sektion	Alter	Körpergrösse in cm	Ernährungszustand	Beruf	Gewicht des herausgenommenen Gehirns	Gewicht d. Kleinhirns, Pons und Medulla	Gewicht der Medulla bis zur unteren Olive
70.	m.	3. 1. $^1/_2$12 U. Mittag	4. 1. 8$^1/_2$ U.	67	167	schlecht	Taglöhner	1366 (1352)	168 (162)	4
71.	f.	3. 1. 4$^1/_2$ U. Nachm.	4. 1. 8$^1/_2$ U.	31	151	schlecht	Frau eines Taglöhners	1100	141	4
72.	m.	3. 1. $^1/_2$4 U. Nachm.	4. 1. 8$^1/_2$ U.	37	157	sehr schlecht	Beamter	1232	162	2
73.	m.	4. 1. $^3/_4$10 U. Vorm.	5. 1. 8 U.	30	178	mittelmässig	Wachmann	1358 (1348)	177 (170)	6
74.	m.	4. 1. 12$^1/_4$ U. Nachm.	5. 1. 8 U.	32	165	mittelmässig	?	1444 (1437)	160 (159)	4
75.	f.	5. 1. 7 U. Abends	6. 1. 8$^1/_2$ U.	43	166	sehr gut	Dienstbote	1312 (1303)	183 (178)	6
76.	m.	6. 1. 2 U. Nachts	7. 1. 8$^1/_2$ U.	1$^3/_4$	74	sehr schlecht	?	862	118	—
77.	f.	6. 1. 11$^1/_2$ U. Vorm.	7. 1. 8$^1/_4$ U.	82	154	mittelmässig	ohne Beruf	1179 (1172)	157 (157)	1
78.	m.	6. 1. 7$^1/_2$ U. Abends	7. 1. 9 U.	35	155	sehr schlecht	Kellner	1497 (1468)	185 (183)	5
79.	f.	7. 1. ?	8. 1. 9 U.	41	143	schlecht	Taglöhnerin	1224 (1217)	164 (162)	4
80.	f.	7. 1. 10 U. Abends	8. 1. 9 U.	26	142	sehr gut	Dienstbote	1138	153	4

Klinische Diagnose	Pathologisch-anatomische Diagnose	Bemerkung
Carc. ventr., Cachexia, Anaemia, Metast. carc. in hep., Pleur. circum, Emph. pulm., Bronch. diff. chron., Bronchopneum. lob. inf.	Carc. ventr., Bronchiect. cylindriformis, Oed. pulm., Emphys., Perisplen. et perihep. fibr., Cachexia.	Gewicht d. dist. Vierhügels 2 g.
Inf. pulm. tuberc., Pleur. exsud, Perit. tuberc., Oedema extr., Cachexia	Endom. tuberc. caseosa, Oedema pulm., Tuberc. obsol. apic., Proct. et periproct. ulc., Atrophia univers.	
Dementia paral., Atroph. cerebri, Pachym. int. haemor.? Decub. et excor. multipl., Marasmus	Atrophia cerebri, Hydroceph. int. et ext., Leptom. chron., Ependym ventric. IV., Abscessus renis dextri, Atrophia univers.	
Insuff. aortae, Pericard., Anaemia excess.	Nephritis interst. chron., Oedema pulm. acut., Hydrothorax, Bronchopneum., Anaemia excessiva.	dasGehirn enorm anämisch. Gewicht des dist. Vierhügels 1 g.
Epilepsia, Tuberc. pulm. cum. haemophysi	Tuberc. pulm. lobi sup. d., Ulc. tbc. laryngis, Deg. parench. org.	
Typhus abdom., Pneum. lobul. confl., Oedema pulm.	Ileotyphus in stadio ulcer., Bronchitis mucopurul., Venost. et degen. parench. org., Obesitas univers.	
Bronchopneum., Morbilli Tuberc.?	Pneum. morbill., Enter. follicul., Lymphad. hyperpl., Atrophia univers.	
Arterioscler., Hepatitis interst., Marasmus sen., Enteritis	Emphys. pulm. sen., Hypertrophia et dil. cordis praec. d., Indur. org.	zum erstenmale $^1/_2$ Stunde, zum zweitenmale $^3/_4$ Stunde nach d. Herausnahme gewogen.
Paralysis progress., Enteritis, Phlegm. multipl. extr. et trunci, Arteriosclerosis	Leptomening. chronica, Hydroceph. chron. int., Oedema et anaemia pulm., Endoc. scler. aortae thor., Phl. et dec. multipl.	
Hernia cruralis incarc. sin., Perit. purul.	Ulc. pept. chron., Tuberc. obs. apicis, Deg. adip. hep., Perit. fibrinosopurul. Anaemia.	
Ruptura uteri completa	Perit. fibrinosopurul., Eruptio mil. tuberc. lobi sup. sin., Degen. adip. organ.	

Zahl	Geschlecht	Datum des Todes	Datum der Sektion	Alter	Körpergrösse in cm	Ernährungszustand	Beruf	Gewicht des herausgenommenen Gehirns	Gewicht d. Kleinhirns, Pons und Medulla	Gewicht der Medulla bis zur unteren Olive
81.	f.	8. 1. 12 U. Mittags	9. 1. 8½ U.	30	150	mittelmässig	Taglöhnerin	1278	153	3
82.	f.	9. 1. 5 U. Nachm.	10. 1. 8 U.	53	149	sehr schlecht	Wagner	1062 (1044)	149 (140)	2
83.	f.	9. 1. 5 U. Nachm.	10. 1. 8½ U.	52	145	gut	Frau eines Taglöhners	1332 (1310)	163 (159)	4
84.	f.	11. 1. 12½ U. Nachts	12. 1. 8½ U.	14	165	sehr gut	Tochter eines Handschuhmachers	1282 (1269)	160 (157)	4
85.	f.	11. 1. 4½ U. Nachm.	12. 1. 8½ U.	29	146	sehr schlecht	Tochter eines Schneiders	1203 (1188)	171 (170)	3
86.	f.	11. 1. 5½ U. Abends	12. 1. 8½ U.	45	143	sehr schlecht	Bettlerin	1180 (1170)	146 (145)	3
87.	f.	11. 1. 1¼ U. Nachm.	12. 1. 8½ U.	23	151	mittelmässig	Dienstbote	1182 (1170)	166 (166)	5
88.	m.	12. 1. 6 U. Früh	13. 1. 8½ U.	30	165	schlecht	Gürtler	1345	168	5
89.	f.	12. 1. 10¼ U. Vorm.	13. 1. 8½ U.	24	138	sehr gut	Frau eines Musikanten	1248	173	3
90.	m.	13. 1. 10 U. Abends	14. 1. 8½ U.	72	168	gut	Magaziner	1197	158	6
91.	m.	13. 1. 7 U. Abends	14. 1 9½ U.	40	156	mittelmässig	Bergmann	1209	167	5
92.	f.	15. 1. 8 U. Abends	16. 1. 9 U.	5	97	sehr schlecht	Tochter eines Kanzleidien.	1166	139	—

Klinische Diagnose	Pathologisch-anatomische Diagnose	Bemerkung
Sepsis puerperalis	Perit. fibrinosopurul. cum endometr. gangr. et salping. purul. d., Bronch., Infiltratio et deg. org.	
Paralysis progress., Atrophia univers., Enter. acuta	Atrophia cerebri rubra, Pachymen. int. haemorrh., Emphys. pulmon., Ather. aortae, Dysent. ulcerosa, Atrophia univ.	
Nephritis chron.	Nephr. subacuta, Oedema pulmon., Bronch. chr. atroph., Hypertrophia cordis totius.	
Strangul. ilei, Gangr. intest., Laparotomia, Resect. intest.	Peritonitis fibrinosopurul.	
Dementia epilept., Atrophia univers., Status epilept.	Hyperaemia mening. et cerebri, Dysenteria crouposa ulcerosa, Atrophia et venostasis organ.	
Inf. pulm. tuberc., Enter. tuberc., Cachexia	Dysenteria chron., Tuberc. nodosa pulm., Atrophia univers.	
Tuberc. pulmon. destr., Pleur. adhaes., Pneumoth. sin., Tubercul. laryng.	Tuberc. pulm. destr., Hyperaemia et oedema pulm., Atrophia lipom. cordis, Deg. adip. et parench. organ.	
Ipt., Cyst. et pericyst. tuberc., Infiltr. urin. lat. dextri pelvis, Jrritatio perit., Uraemia	Tuberc. destr. chron. cum er. mil., Tuberc. destr. prost., Absc. perivesic. et periurethr., Perfor. in rectum, Cystitis caseosa.	
Peritonitis septica	Perit. fibrin. recens post sect. caes., Tuberc. apic. ind., Degen. org.	
Arterioscl. univ., Infarct. haem. pulm., Bronch. chr., Hydrops, Ascites	Endoc. chron. fibr., Infarct. pulm., Ather. aortae, Cirrhosis card. hep., Arterioscl. univ.	
Epileps., Bronchopneum., Enteritis	Atrophia cerebri simpl., Hydroceph. chr. int., Pneum. lobul. lobi inf.	
Meningitis	Meningitis basil. tuberc., Bronchopneum. tuberc.	

Zahl	Geschlecht	Datum des Todes	Datum der Sektion	Alter	Körpergrösse in cm	Ernährungszustand	Beruf	Gewicht des herausgenommenen Gehirns	Gewicht d. Kleinhirns, Pons und Medulla	Gewicht der Medulla bis zur unteren Olive
93.	m.	16. 1. 10½ U. Vorm.	17. 1. 8½ U.	2¼	78	schlecht	Kind eines Drechslers	1133 (1095)	135 (132)	—
94.	m.	15. 1. ½9 U. Abends	17. 1. 8½ U.	37	169	schlecht	Bergmann	1193	165	3
95.	m.	16. 1. 10½ U. Vorm.	17. 1. 8½ U.	44	162	schlecht	?	1330	180	1
96.	m.	16. 1. 2 U. Nachm.	17. 1. 8½ U.	50	158	sehr schlecht	Taglöhner	1322	187	—
97.	f.	16. 1. 4 U. Früh	17. 1. 8½ U.	62	157	gut	Näherin	1288	174	—
98.	m.	17. 1. ½12 U. Nachts	18. 1. 9 U.	53	165	schlecht	Schmied	1470	178	—
99.	f.	17. 1. 8 U. Abends	18. 1. 9 U.	60	159	schlecht	Bettlerin	1105	141	—
100.	f.	18. 1. 12 U. Nachts	19. 1. 9 U.	38	163	gut	Frau eines Taglöhners	1193	161	—
101.	f.	18. 1. 4 U. Nachm.	19. 1. 8½ U.	34	152	gut	Frau eines Fleischers	1175 (1165)	158 (155)	3
102.	m.	18. 1. 6 U. Früh	19. 1. 8½ U.	50	151	sehr schlecht	Oberlehrer	1252 (1243)	151 (145)	2

Klinische Diagnose	Pathologisch-anatomische Diagnose	Bemerkung
Moriens adlatus, Meningitis?	Meningitis basil. tbc., Tuberc. caseosa lobi inf. d., Anaemia.	
Dementia par., Atrophia cerebri, Enter. catarrh., Dec. multipl., Marasmus	Atrophia rubra cerebri, Pachym. int. haemorrh. praec sin., Destructio lobi sup. sin. cum pneum. chron., Atrophia univers.	
Phlegmone cruris dextri, Erysipelas, Sepsis	Sepsis e phlegmone extrem. inf. d., Tuberc. destr. ap. d., Ulc. intest. caeci, Atrophia univers.	
Tuberc. pulm.	Tuberc. destr. chron. lobor. sup. cum pneum. lobul. et er. mil., Atrophia univers.	
Bronchitis capill., Emphys. pulm.	Encephalomalat. Lager in centralen Ganglien, Arterioscler. univers., Emphys. pulm., Indur. hep., Atrophia granul. renum.	
Achylia gastr., Carc. ventr., Concretio cum intest. et perfor., Inanitio	Carc. scirrh. circul. exulc. perf. ventr. in colon transv., Atrophia organ.	nach der Sektion gewogen.
Congel. III. grad., Gangr. pedis dextri, Bronch. diffusa, Bronchopneumonia, Arterioscl. univers., Marasmus, Decubitus	Tuberc. pulm. chron. cum pleur., Ulc. interst. lentic., Gangraena pedis, Decubitus	
Residua post. partum., Sepsis	Endometr. gangr., Oedema pulmon., Perit. fibrinosopurul. diffusa, Deg. adip. organ., Sepsis.	
Haematocele retrouter., Perit. purul., Obstruct. intest.	Perit. perfor. e necrosi stercor. colon. asc., Perit. circumscripta adhaes., Deg. adip. organ.	
Abscessus subphren. actinomyc. Resectio cost., Incisio, Tuberc. pulm. lat. sin., Paralysis cordis	Appendic ulc. actin., Perityphl. absc., Infarctus embol. actin. multipl. pulm., Absc. pulm., Anaemia.	

Zahl	Geschlecht	Datum des Todes	Datum der Sektion	Alter	Körpergrösse in cm	Ernährungszustand	Beruf	Gewicht des herausgenommenen Gehirns	Gewicht d. Kleinhirns, Pons und Medulla	Gewicht der Medulla bis zur unteren Olive
103.	f.	18. 1. $2^1/_2$ U. Früh	19. 1. $8^1/_2$ U.	57	167	mittelmässig	Frau eines Kaufmanns	1288	176	3
104.	f.	18. 1. 11 U. Abends	19. 1. 9 U.	59	144	schlecht	Verkäuferin	1018	136	–
105.	m.	19. 1. 5 U. Nachm.	20. 1. 9 U.	24	163	sehr schlecht	Fleischer	1268	178	7
106.	m.	19. 1. $^1/_4$3 U. Nachm.	20. 1. $8^1/_2$ U.	26	169	gut	Hutmacher	1339	190	4
107.	f.	19. 1. $^1/_2$4 U. Nachm.	20. 1. $8^1/_2$ U.	20	161	gut	Dienstbote	1195	150	2
108.	f.	19. 1. $12^1/_4$ U. Nachts	20. 1. $8^1/_2$ U.	58	155	schlecht	ledig	973	140	—
109.	m.	19. 1. 6 U. Früh	20. 1. $8^1/_2$ U.	18	162	mittelmässig	Taglöhner	1640 (1632)	183 (182)	—
110.	m.	20. 1. 5 U. Nachm.	21. 1. 9 U.	28	163	mittelmässig	Fleischer	1607	204	2
111.	f.	20. 1. $^1/_2$6 U. Abends	21. 1. $8^1/_2$ U.	37	158	gut	Dienstbote	1357 (1343)	174 (170)	3
112.	m.	20. 1. $^1{}_2$7 U. Abends	21. 1. $8^1/_2$ U.	36	162	schlecht	Rasierer	1328	163	5

Klinische Diagnose	Pathologisch-anatomische Diagnose	Bemerkung
Insuff. valv. semil. aortae cum stenosi ost. art. sin in basi endoc. chr., Hypertrophia et dil. cordis praec sin., Indur. org., Amentia	Hyperaemia mening., Endoc. scler., Infarctus haem. pulm., Bronchitis purul., Indur. organ., Arterioscl. univers.	
Arterioscl. univ., Insuff. valv. semil. aortae, Hypertrophia cordis sin., Bronchopneum. lobi inferior praec. d., Anaemia	Endoc. chron. sclerot., Pneum. lobul., Bronchiectasia, Ulc. pept. recens, Oedema extr. infer.	
Amentia juven., Dysenteria, Phlegmone cruris d.	Pigment. cerebri, Dysent. catarrh. et ulc., Bronchopneum. lobi sup. dextri, Deg. parench. org., Atrophia univers.	rechte Hälfte des proxim. Teiles 552 g, linke Hälfte 546 g.
Typhus abdom.	Ileotyphus in stadio ulcer. et san., Pneum. haemorrh. bil., Degen. parench. organ.	
Perit. purul., Pleur. exsud. bilat., Sepsis	Endometr. post partum, Oedema pulm., Parametr. et salping. purul., Deg. parench. organ.	
Amentia, Tuberc. pulm., Enteritis, Ulc. cruris	Gangraena pulm., Tuberc. destr. cum er. mil., Degen. organ.	
Nephritis chron., Erysipelas	Nephritis subacuta, Hypostasis pulm., Venost. et degen. organ.	
Lues gummosa nasi et cutis, Nephritis chron., Ascites, Hydrothorax	Pleur. serofibrin. dextra compr. pulm., Hydrothorax, Endocard. product., Perit. serofibrin. purul., Degen. amyl. intest. et org., Lues?	
Strangul. et volv. intest. ilei, Gangr., Perit. diff., Resectio intest. gangr., Sutura, Drainage perit.	Perit. fibrinosopurul., Gangr. intest. tenuis, Hypost. et oed. pulmon., Uterus post partum.	
Paranoia chron., Tuberc. pulm. chron., Anaemia, Atrophia univers.	Leptomening. chronica, Hydroceph. chron. int., Tuberc. pulm. cavern., Pneum. caseosa, Ulc. tuberc. intest.	

Zahl	Geschlecht	Datum des Todes	Datum der Sektion	Alter	Körpergrösse in cm	Ernährungszustand	Beruf	Gewicht des herausgenommenen Gehirns	Gewicht d. Kleinhirns, Pons und Medulla	Gewicht der Medulla bis zur unteren Olive
113.	f.	20. 1. 4½ U. Nachm.	21. 1. 8½ U.	3	79	gut	Kind eines Wagners	1059	120	4
114.	m.	21. 1. 7 U. Früh	22. 1. 9 U.	50	151	sehr schlecht	Bettler	1477	190	—
115.	m.	22. 1. 8 U. Früh	23. 1. 9 U.	55	157	sehr schlecht	Bergmann	1272	165	4
116.	m.	22. 1. 3 U. Früh	23. 1. 8 U.	16	163	sehr schlecht	ohne Beruf	1625 (1602)	203 (198)	5
117.	f.	22. 1. 9 U. Vorm.	23. 1. 8¼ U.	36	155	sehr gut	Frau eines Wachmannes	1363 (1355)	160 (160)	3
118.	m.	23. 1. 12½ U. Nachts	24. 1. 8¼ U.	20	141	gut	Geschäftspraktikant	1466 (1445)	184 (183)	2
119.	m.	23. 1. 6 U. Früh	24. 1. 8¼ U.	38	164	gut	Bahnbediensteter	1479 (1475)	172 (171)	—
120.	f.	23. 1. 7½ U. Früh	24. 1. 8¼ U.	43	148	schlecht	Frau eines Dieners	1268	164	3
121.	m.	24. 1. 9 U. Früh	25. 1. 8¼ U.	38	151*)	gut	Taglöhner	1382	179	—
122.	m.	25. 1. 9 U. Abends	26. 1. 8 U.	2½	75	mittelmässig	Kind eines Taglöhners	1319 (1273)	140 (139)	4

Klinische Diagnose	Pathologisch-anatomische Diagnose	Bemerkung
Scarlatina, Sepsis	Scarlatina, Venost. et degen. organ.	
Syringomyelia, Osteoarthropathia, Ipt., Pneum. purul. pulm. sin., Bronch. diff. pulm. d., Hernia inguin. lib. bilat.	Syringomyelia cervic. dors., Hydroceph. chron. int., Tuberc. pulmon. nodosa c. er. mil., Pneum. cas., Indur. org.	Gewicht d. prox. Teiles nach d. Sektion 1238 g.
Melancholia, Bronchopneum., Marasmus	Myocard. chron. product., Bronchopneum., Bronchitis purul., Emphysema, Venost. organ.	
Diab. mell., Coma diabeticum	Hyperaemia mening. et cerebri, Diab. mell., Pneum. pseudolobaris et caseosa, Indur. organ.	
Carc. post. vagin. uteri, Hysterect., Peritonitis	Pelveoperiton. fibrinosopur., Oedema pulm. cum hypostasi, Deg. adip. organ. e chloroforme, Obesitas univers.	
Emphys. pulm., Endoc. valv. bic., Insuff. valv. bic. et tricusp., Indur. org., Habitus infantilis	Emphys. pulm., Hypost. lobi inf., Endocarditis, Indur. organ., Hyperaemia cerebri.	
Nephritis acuta, Uraemia, Hepat. interst., Icterus, Tumor caeci? Oedema pulm.	Pneum. lobul., Haemorrh. diffusae et punctiform. pleurae, Endoc. chron. product., Deg. adip. org.	
Tuberc. pulm. chron. d. lar., intest., Cachexia	Pneum. lobul. lobi inf., Pleur. serofibrin., Dysent. chron., Atroph. univ.	
Emphys. pulm., Kyphoscoliosis *), Indur. org., Hypertrophia et dilat. cordis	Atelect. et indur. pulm., Hypertrophia et dil. cordis, Indur. et deg. adip. organ., Kyphoscoliosis enormis sin. convexa *)	
Laryng. croup., Pneum. dextra, Status post morbillos	Diphtheria, Pneum. lobul. lobi d., Deg. parench. organ.	

Zahl	Geschlecht	Datum des Todes	Datum der Sektion	Alter	Körpergrösse in cm	Ernährungszustand	Beruf	Gewicht des herausgenommenen Gehirns	Gewicht d. Kleinhirns, Pons und Medulla	Gewicht der Medulla bis zur unteren Olive
123.	m.	25. 1. 6 U. Früh	26. 1. 8 U.	9	119	gut	Kind eines Maurers	1496 (1469)	190 (183)	4
124.	f.	23. 1. 6 U. Abends	26. 1. 8 U.	65	142	sehr schlecht	Taglöhnerin	1197	156	—
125.	m.	26. 1. 1/2 6 U. Abends	27. 1. 8 1/4 U.	60	166	mittelmässig	Privatier	1393	176	5
126.	f.	26. 1. 11 1/2 U. Vorm.	27. 1. 8 1/4 U.	60	157	schlecht	Frau eines Taglöhners	1271	180	4
127.	m.	26. 1. 5 U. Früh	27. 1. 8 1/4 U.	48	156	schlecht	Kutscher	1343	192	5
128.	f.	26. 1. 6 U. Früh	27. 1. 8 1/4 U.	60	153	schlecht	Witwe nach einem Taglöhner	1120	140	3
129.	f.	27. 1. 12 U. Mittag	28. 1. 8 1/4 U.	37	152	mittelmässig	Dienstbote	1277 (1263)	173 (171)	3
130.	f.	27. 1. 6 U. Früh	28. 1. 8 1/4 U.	47	145	mittelmässig	Wirtschafterin	1071 (1059)	157 (155)	5
131.	f.	28. 1. 2 U. Nachm.	29. 1. 8 1/4 U.	35	152	gut	Frau eines Schreibers	1256	147	5

Klinische Diagnose	Pathologisch-anatomische Diagnose	Bemerkung
Vitium cordis, Insuff. bicusp., Stenosis ostii ven. sin., Indur. organ., Venost., Hydrops	Endoc. fibr. bicusp., Indur. organ., Tuberc. pulm. obsol., Pericard. adhaes. totalis, Venostasis, Hydrops.	
Marasmus	Atrophia cerebri, Cystae plex. chor., Tuberc. pulm. indur. et destr. cum er. mil., Er. nodosa in hep. et lien., Osteoperiost. tuberc. multiplex.	
Carc. ventric.	Carcin. ventric. medull., Emphys. et oed. pulm., Metast. carc. in hepar., Degen. parench.	
Carc. ventric. et perit? Pneum. lob. inf. lat. utr.	Carc. pylori, Pneum. lobul. disp. lobi inf. sin., Perimyocard. prod., Metast. in hepar.	
Cirrhosis hepat. hypertroph., Polyneur. alc.? Paral. n. X. et XII., Hemiatrophia linguae, Icterus, Bronchitis	Lymphosarc. glandul. peribronch. progressiva in pulm., Pneum. lobul. lobi inf. d., Deg. adip. et indur. org., Metast.	
Cholelith. carc. ductus chol., Angiochol. purul., Compr. venae cavae, Hydrops univ., Tbc.?	Perit. tuberc., Atelect. pulm. e pleur., Abscessus tuberc. subphren. et perisplen., Cholecyst. tuberc., Hydrops univers.	
Typhus abdomin., Bronchopneumon. lob. inf., Endoc. valv. mitr.	Ileotyphus, Pneumon. lobaris dextra, Endoc. bicusp. fibrosa, Deg. et indur. organ.	
Endocard. scler., Insuf. valv. bicusp. sten. ostii ven. sin., Cirrhosis cardiaca, Venost. org.	Endoc. scler. chron. valv. bicusp., Encephalomed. lobi occip. sinistra, Oedema pulm., Indur. organ.	
Typhus abd. in st. ulc., Enterorrhagia, Pneum. lobul. confl. bilat.	Ileotyphus in stadio ulc., Enterorrhagie, Pachymening. int. haem., Bronchitis purul.	

Zahl	Geschlecht	Datum des Todes	Datum der Sektion	Alter	Körpergrösse in cm	Ernährungszustand	Beruf	Gewicht des herausgenommenen Gehirns	Gewicht d. Kleinhirns, Pons und Medulla	Gewicht der Medulla bis zur unteren Olive
132.	f.	28. 1. 3 U. Früh	29. 1. 8 U.	56	148	gut	Witwe nach ein. Sekretär	1348 (1327)	177 (173)	5
133.	f.	29. 1. ?	30. 1. 8½ U.	48	124*)	schlecht	Frau eines Kellners	1117	153	2
134.	m.	30. 1. 2 U. Nachts	31. 1. 8¼ U.	52	161	schlecht	Brauer	1377 (1340)	178 (174)	4
135.	f.	30. 1. 11¾ U. Vorm.	31. 1. 8½ U.	29	150	sehr schlecht	Frau eines Tischlers	1025	141	—

Klinische Diagnose	Pathologisch-anatomische Diagnose	Bemerkung
Hernia umbil. phlegm., Gangr. int., Resectio, Perit. diff. purul.	Perit. fibrinosopurul. recens post resectionem intest., Hypost. pulm., Atrophia lip. cordis.	
Dilat. cordis, Pericard.? Bronch. chron., Pleur. adhaes., Kyphoscol. *) Oed. extr. inf.	Adenosarc. recti cum metast. in pulm., Bronch. mucopurul., Metastases in hep., lien., ren., Kyphoscoliosis sin. com.*)	
Dementia paral., Ictus apoplect., Pneumonia lobul., Excoriationes	Encephal. lobi front. hemif. dextrae, Epend. granul. ventris. IV. Bronchopneum. pulm. d., Arterioscl., Deg. parench. organ.	
Tuberc. pulmon. chron. destr., Ulcera, Tuberc. intest.	Tuberc. pulm. destr., Ulc. tuberc. int., Deg. adip. organ., Atrophia univers.	

In der Zeit vom 5./XII. 1902 bis 31./I. 1903 wurden 173 Leichen seciert, in 135 Fällen konnte ich das Gehirngewicht bestimmen.

Das maximale Gehirngewicht betrug 1640 g, bei dem Gewicht des distalen Teiles (des Kleinhirns, Pons und Medulla oblongata) 183 g, bei einem 18jährigen Manne, der 162 cm hoch und mittelmässig genährt war; das minimale Gehirngewicht betrug 862 g (118 g) bei einem $1^3/_4$jährigen Knaben, der 77 cm hoch war und sehr schlechten Ernährungszustand zeigte. Bei dem Weibe betrug das maximale Gehirngewicht 1474 g (1765 g) bei einer Körperlänge von 158 cm und einem sehr schlechten Ernährungszustande, das minimale 790 g bei einem 14monatlichen Mädchen und bei einer erwachsenen Person 973 g (140 g), die 58 Jahre alt, 155 cm hoch und schlecht genährt war.

Das maximale Gewicht des distalen Teiles betrug 210 g, das minimale 115 g.

Aus den das absolute Gehirngewicht angebenden Zahlen wurde die Durchschnittszahl gezogen, um dadurch beweisen zu können, dass diese Zahl mit keiner von verschiedenen Autoren angegebenen übereinstimmt; diese Sache kann uns nicht überraschen, wenn wir in Erwägung ziehen, dass die sog. Durchschnittszahl keine konstante Zahl ist, sondern eine auf- und absteigende Reihe von Zahlen uns darstellt, wobei diese Bewegung von dem reinen Zufalle abhängig ist (v. Török), was für ein Material uns zur Verfügung steht, ob nämlich bei der Wägung schwerere oder leichtere Gehirne überhand nehmen. Gehen wir von der Voraussetzung aus, dass in unserer Serie das schwerste männliche und das leichteste weibliche Gehirn fehlt; die Durchschnittszahl aus allen 135 Fällen wurde für das männliche Gehirn auf 1355 g, für das weibliche auf 1184 g bestimmt. Wenn wir bloss die zwei angeführten Fälle weglassen, dann sinkt die Durchschnittszahl beim Manne auf 1350 g, bei dem Weibe steigt dieselbe auf 1209 g. Diese Differenzen verdienen unbestreitbar

unsere Aufmerksamkeit; obzwar die Durchschnittszahlen mathematisch exakt sichergestellt wurden, ist aus dem eben angeführten leicht begreiflich, dass man auf Grund deren keine Deduktionen machen kann. Braune sagt: „völlig unstatthaft ist es, bei dem Wechsel des Überwiegens das arithmetische Mittel zu ziehen und zu sagen, durchschnittlich wiegt die linke Hirnhälfte 3 g mehr als die rechte. Man kann wohl sagen, wenn an einem Orte, der 20 Einwohner zählt, 10 Menschen je 110 Mark besitzen und 10 Menschen je 10 Mark Schulden haben, an diesem Ort kommt durchschnittlich auf den Kopf 50 Mark Steuerkraft; aber nicht: an diesem Ort besitzt jeder einzelne durchschnittlich 50 Mark."

Für den distalen Teil des ganzen Gehirns ergiebt sich als Durchschnittsgewicht beim Manne 168 g, beim Weibe 153 g.

Bei den Wägungen, die ich unternommen hatte, handelte es sich auch darum, die Relation — wenn eben eine besteht — zwischen dem Gewichte des ganzen Gehirns und des distalen Teiles festzustellen; das Verhältnis lässt sich beim Manne durch 12,4%, beim Weibe durch 11,9% ausdrücken, obzwar hervor gehoben werden muss, dass dieses Verhältnis kein beständiges ist; das grösste Gewicht des distalen Teiles betrug 210 g, was beim Gewichte des ganzen Gehirns 1428 g 14,7% gleicht, bei dem minimalen Gewichte 115 g 10,5%. Bei dem grössten Gewichte des ganzen Gehirns wurde das Verhältnis auf 11,2% bestimmt. Daraus lässt sich behaupten, dass das Gewicht des distalen Teiles von dem Gewichte des ganzen Gehirns vollkommen unabhängig ist und dass zwischen beiden keine bestimmten Proportionen bestehen.

Die Abhängigkeit des Gehirngewichtes vom Alter kann man folgendermassen untersuchen:

Man bestimmt in Etappen von 10 Jahren das minimale und maximale Gehirngewicht als Grenze der Gewichtsbewegung:

Alter	Das minimale u. maximale Gehirngewicht bei Männern	Zahl der Fälle	Das minimale u. maximale Gehirngewicht bei Weibern	Zahl der Fälle
1—10	862 (118) — 1496 (190)	8	790 — 1230 (147)	6
11—20	1370 (170) — 1640 (183)	7	1130 (150) — 1282 (160)	4
21—30	1221 (168) — 1607 (204)	8	1025 (141) — 1278 (153)	12
31—40	1193 (165) — 1497 (185)	11	1035 (120) — 1363 (160)	11
41—50	1240 (145) — 1517 (158)	11	1071 (157) — 1474 (176)	12
51—60	1160 (148) — 1510 (184)	14	973 (140) — 1348 (177)	12
61—70	1271 (176) — 1399 (171)	6	1197 (156) — 1288 (174)	3
71—80	1197 (158) — 1425 (204)	3	1128 (138) — 1335 (153)	4
81—82	1467 (149)	1	1052 (150) — 1179 (157)	2
		69		66

Die eingeklammerten Zahlen geben das dem minimalen respektive maximalen Gehirngewicht zutreffende Gewicht des distalen Teiles an.

Wenn man die eben angeführte Tabelle näher besichtigt, dann findet man, dass weder das minimale, noch das maximale Gehirngewicht bei beiden Geschlechtern regelmässig steigt beziehungsweise sinkt; höhere und niedrigere Zahlen wechseln zufällig ab gerade so, wie wenn wir vielleicht eine Tabelle nach der Stunde des Absterbens zusammenstellen würden. Es kann jemand einwenden, dass die minimale und maximale Zahl Extreme sind und dass die Abhängigkeit des Gehirngewichtes vom Alter sich in Durchschnittszahlen offenbaren wird; in dieser Hinsicht wird uns folgende Tabelle belehren:

Alter	Durchschnittszahl d. Gehirngewichts beim Manne			Durchschnittszahl des Gewichtes des distalen Teiles beim Manne			Durchschnittszahl d. Gehirngewichts beim Weibe			Durchschnittszahl des Gewichtes des distalen Teiles beim Weibe		
		+	−		+	−		+	−		+	−
1—10	1224	5	3	146	3	5	1079	4	2	135	3	2
11—20	1486	2	5	187	3	4	1201	1	3	153	1	2
21—30	1370	2	6	181	3	5	1183	7	5	156	6	6
31—40	1338	6	5	171	5	6	1235	7	4	156	7	4
41—50	1355	4	7	174	7	3	1241	5	7	161	6	6
51—60	1331	6	8	167	8	6	1190	6	6	156	5	7
61—70	1334	3	3	177	2	4	1233	1	2	166	1	2
71—80	1279	1	2	171	1	2	1184	1	3	142	2	2
81—82	1467 *)	—	—	149 *)	—	—	1115	1	1	154	1	1
	1355	29	39	168	32	35	1184	33	33	153	32	32
	Summe 68						Summe 66					

*) ein Fall.

$\left.\begin{matrix}+\\-\end{matrix}\right\}$ bedeutet die Anzahl der Fälle mit $\left\{\begin{matrix}\text{höherem}\\\text{niedrigerem}\end{matrix}\right\}$ Gehirngewichte als das durchschnittliche Gehirngewicht.

Aus dieser Tabelle können wir ebenfalls feststellen, dass auch das durchschnittliche Hirngewicht bei Männern sowie bei Weibern im verschiedenen Alter unregelmässigen Schwankungen unterliegt; dies bezieht sich nicht nur auf das Gesamtgewicht des Gehirns, sondern auch auf das Gewicht des distalen Teiles. Aus dieser Tabelle ergiebt sich weiter, dass auch zwischen den Durchschnittszahlen des ganzen Gehirns und des distalen Teiles keine bestimmte Proportion besteht.

Die Abhängigkeit von der Körperlänge ist aus folgender Tabelle ersichtlich:

Körperlänge in cm	Das minimale u. maximale Gehirngewicht beim Manne	Zahl der Fälle	Das minimale u. maximale Gehirngewicht beim Weibe	Zahl der Fälle
60—69		—	790	1
70—79	862 (118) — 1319 (140)	4	1059 (120)	1
80—89	1397 (139)	1	1120 (140)	1
90—99	1120 (151) — 1237 (155)	2	1108 (131) — 1166 (139)	2
100—109		—		—
110—119	1496 (190)	1	1152 (150) — 1230 (147)	2
120—129		—	1117 (153)	1
130—139		—	1248 (173)	1
140—149	1370 (170) — 1466 (184)	2	1018 (136) — 1348 (177)	17
150—159	1209 (167) — 1497 (185)	16	973 (140) — 1474 (176)	28
160—169	1160 (148) — 1640 (183)	38	1035 (120) — 1340 (150)	10
170—179	1250 (165) — 1517 (158)	5		—
180—189	1240 (145) — 1427 (197)	2		—
	Summe:	71	Summe:	64

Die eingeklammerten Zahlen geben das dem minimalen respektive maximalen Gehirngewichte zutreffende Gewicht des distalen Teiles an.

Aus der eben angeführten Tabelle können wir die Abhängigkeit des Gehirngewichtes von der Körperlänge direkt verneinen, denn das Gehirngewicht steht mit derselben in keinem direkten Zusammenhange; bei kleinen Männern und Weibern treffen wir ein schweres Gehirn und umgekehrt. Als ein besonders auffallendes Beispiel können wir einen 50jährigen Bettler anführen, der 151 cm hoch war und dessen Gehirngewicht 1477 g betrug — eine Zahl, die unter die höchsten gehört.

Verschiedene Autoren haben das Gehirn in ungleich langer Frist nach der Herausnahme gewogen; ich will jetzt den Nachweis liefern, dass an der Zeit sehr viel gelegen ist, da dadurch das Gehirngewicht sehr beeinflusst wird. Wie schon erwähnt

wurde, wog ich das Gehirn in vielen Fällen zweimal. Am wenigsten nahm das Gehirngewicht bei einem 8jährigen Idioten ab, nämlich um 4 g, am meisten bei einer 33jährigen Frau, d. h. um 62 g; es schwankt also die Abnahme zwischen 4—62 g. Der distale Teil verliert am Gewichte sehr wenig, oder überhaupt gar nichts. Im Durchschnitt nimmt das Gewicht des ganzen Gehirns um 18 g, das des distalen Teiles um 4 g ab. Diese Abnahme lässt sich dadurch erklären, dass aus dem Gehirne das Blut beziehungsweise die Cerebrospinalflüssigkeit mehr weniger abfliesst; da aber diese Abnahme für beide Teile des centralen Nervensystems nicht gleichmässig ist — der proximale Teil verliert an Gewicht sehr viel, wogegen das Gewicht des distalen Teiles fast unverändert bleibt —, ist dieser Umstand in der Hinsicht sehr wichtig, da gerade der Teil des Gehirns am Gewichte am meisten einbüsst, welcher als Sitz der Intelligenz betrachtet wird und der also bei der Wägung die wichtigste Rolle spielt.

Noch auffallender gestaltet sich dieses Verhältnis, wenn wir den proximalen Teil des ganzen Gehirns erst nach der Sektion wägen, in einer Zeit also, wo der Liquor cerebrospinalis und grösstenteils auch das Blut abflossen; bei dem eben erwähnten Idioten betrug die Differenz 55 g, im Falle Nr. 37 136 g, im Falle Nr. 165 92 g, im Falle Nr. 114 149 g.

Im allgemeinen kann man behaupten, dass das Gehirn des Weibes niedriger steht als jenes des Mannes; daraus sofort eine Geschlechtsdifferenz mit 131 g anzugeben, erachte ich für voreilig, denn man muss dabei berücksichtigen, dass das Weib im ganzen graciler gebaut ist und nicht nur das Gehirn, sondern alle Organe und Körperteile deshalb kleiner sind als bei dem Manne, was schon in der Körperlänge sich deutlich zeigt. Dass ein kleines Weib ein viel schwereres Gehirn haben kann, dies können folgende Beispiele demonstrieren:

1. ein Mann, 57 Jahre alt, 169 cm hoch, mittelmässig genährt, das Gehirngewicht 1160 g,
ein Weib, 41 Jahre alt, 143 cm hoch, schlecht genährt, das Gehirngewicht 1224 g,
2. ein Mann, 49 Jahre alt, 182 cm hoch, schlecht genährt, das Gehirngewicht 1240 g,
ein Weib, 44 Jahre alt, 158 cm hoch, sehr schlecht genährt, das Gehirngewicht 1474 g.

Aus den durch die Wägungen erzielten Resultaten können wir schliessen:

1. Das Gehirngewicht steht in keinem direkten Zusammenhange mit dem Alter, und wenn auch die angegebenen Zahlen sich zu gunsten dieses Zusammenhanges verwerten liessen, verlieren dieselben an der Bedeutung, da durch dieselben nicht der Beweis geführt werden kann, wie sich das Gehirngewicht bei einem und demselben Individuum in verschiedenen Altersperioden verhält;

2. zwischen dem Gehirngewichte und der Körperlänge lässt sich keine bestimmte Proportion feststellen;

3. die Durchschnittszahl hat bloss einen relativen Wert, und zwar deshalb, weil die das Gehirngewicht repräsentierenden Zahlen durch die Wägung eines zufällig uns gerade zur Verfügung stehenden Materials gewonnen sind und das aus demselben bestimmte arithmethische Mittel keine konstante Grösse, sondern eine frei bewegliche Reihe von Zahlen uns darstellt;

4. zwischen dem Gewichte des ganzen Gehirns und seines distalen Teiles existiert gar keine beständige Relation;

5. methodisch ist es sehr wichtig, die Wägung sofort nach der Herausnahme des Gehirns vorzunehmen, weil der Verlust der Flüssigkeit schon in 10 Minuten ein beträchtlicher sein kann;

6. wenn also das Gehirngewicht von den somatischen Eigenschaften nicht direkt abhängig ist, ist es sehr ratsam, von den Versuchen eine Parallele zwischen Gehirngewicht und psychischer Potenz zu ziehen, abzulassen, weil die Lösung solcher Fragen einer anatomisch reellen Basis vollkommen entbehrt.

Litteraturverzeichnis.

1. Bartels, Über das Gehirngewicht bei Geisteskranken. Neurol. Centralblatt. 1887.
2. Bechterew, W. v., Über den Einfluss des Hungerns auf die neugeborenen Tiere, insbesondere auf das Gewicht und die Entwickelung des Gehirns. Neurol. Centralbl. Bd. 14.
3. Bischoff, Th. v., Das Hirngewicht des Menschen. 1880.
4. Brandt, A., Das Hirngewicht und die Zahl der peripheren Nervenfasern in ihrer Beziehung zur Körpergrösse. Biol. Centralbl. Bd. 18.
5. Braune, W., Das Gewichtsverhältnis der rechten und linken Hemisphäre. Arch. f. Anat. u. Entw. 1899.
6. Cascella, Fr., Del peso del cervello nei malati di mente (Virchows Jahresber. 1900).
7. Donaldson, A note op the significance of the small volume of the nerve cell bodies in the cer. cortex in man (Jahresb. f. Neur. 1899).
8. Dubois, E., Über die Abhängigkeit des Hirngewichts von der Körpergrösse. I. Bei Säugetieren. II. Beim Menschen. Arch. f. Anthrop. Bd. 25.
9. Edinger, L., Die Entwickelung der Gehirnbahnen in der Tierreihe. Deutsche med. Wochenschr. 1896.
10. Giltschenko, N. W., Das Gewicht des Hirns und einzelner seiner Teile bei verschiedenen Volksstämmen Russlands 1889 (Merkel-Bonnet, Ergebnisse 1899).
11. Keith, A., The growth of Grain in Men and Monkeys with a short Criticism of the usu Method of Stating Brain Ratios. Journ. of anatomy. Bd. 29.
12. Krause, W., Über Gehirngewichte. Allgem. Wiener med. Zeitung. 1888.
13. Manouvrier, M. L., Sur un procédé d'analyse du poids cérébral. Compt. rendus hebd. des séanc. de la soc. de biol. 1891.
14. Mies, J., Über das Gehirngewicht neugeborener Kinder. Tageblatt der 61. Versamml. deutscher Naturforscher. 1888. (Hermann-Schwalbe, Jahresbericht 1888.)
15. — Über das Gehirngewicht einiger Tiere. Verh. d. Ges. deutsch. Naturf. u. Ärzte. 1890.

16. Mies, J., Über das Gehirngewicht des heranwachsenden Menschen. Mitteil. d. anthrop. Ges. in Wien. 1894.
17. Pfister, K., Das Hirngewicht im Kindesalter. Arch. f. Kinderheilk. Bd. 23.
18. Poirier, P., Traité d'anatomie humaine. Système nerveux. 1898.
19. Quain, Elements of Anatomy. 1893.
20. Rauber, A., Lehrbuch der Anatomie des Menschen. 1893.
21. Rey, Th., Du poids des hémisphères cérébraux d'après le registre de Broca. Revue d'anthrop. 1885.
22. — Le poids du cervelet, du bulbe, de la protubérance, et des hémisphères d'après le registre de Broca. Revue d'anthrop. 1884.
23. Richet, Ch., Poids du cerveau, de la rate et du foie, chez les chiens de différentes tailles. Compt. rendus. 1891.
24. Rupperi, G., Il peso dell' encefalo in rapporto con la forma del cranio e col metopismo (Arch. ital. de biol. Bd. 30).
25. Sterne, C., Hirngewicht und Intelligenz. Prometheus VIII.
26. Snell, O., Die Abhängigkeit des Hirngewichts vom Körpergewicht und den geistigen Fähigkeiten. Arch. f. Psych. Bd. 23..
27. Schwalbe, G., Lehrbuch der Neurologie. 1881.
28. Tigges, Das Gewicht des Gehirns und seiner Teile bei Geisteskranken. Allg. Zeitschr. f. Psychiatrie. 1895.
29. Topinard, P., Le poids du cerveau d'après les registres de Paul Broca. Revue d'anthrop. 1882.
30. Vierordt, H., Anatomische, physiologische und physikalische Daten und Tabellen. 1888.
31. Waldeyer, C., Über die somatischen Unterschiede der beiden Geschlechter. Korrespbl. d. deutsch. Ges. f. Anthropol. 1895.
32. Weber, M., Vorstudien über das Hirngewicht der Säugetiere. Festschr. f. Gegenbaur (Virchows Jahrb. 1896).
33. Weisbach, A., Gehirngewicht, Kapacität und Umfang des Schädels in ihren gegenseitigen Verhältnissen. Wiener med. Jahrb. 1869.
34. Ziehen, Th., Nervensystem in K. v. Bardelebens Handbuch der Anatomie des Menschen. 1899.
35. — Über vergleichend anatomische Gehirnwägungen. Monatschr. f. Psych. Bd. 9.

Aus dem anatomischen Institut der Universität Bern.
(Laboratorium von Herrn Prof. Zimmermann.)

BEITRÄGE

ZUR

KENNTNIS DER GRÖBEREN UND FEINEREN STRUKTURVERHÄLTNISSE DES DÜNNDARMS

VON

INUUS RHESUS.

VON

RACHEL ZIPKIN,
MINSK (RUSSLAND).

Mit 11 Figuren auf Tafel X/XI und 15 Textfiguren.

I. Allgemeines.

Bisher wurden nur von wenigen Autoren, sei es in Spezialarbeiten, sei es gelegentlich, histologische Angaben betreffend den Dünndarm von Affen gemacht, und zwar von Gerota Rawitz, Watney[1]).

Durch die Güte von Herrn Professor K. W. Zimmermann kam ich nun in den Besitz von gut fixiertem Dünndarmmaterial (kranialer Teil mit Ausschluss des Duodenums) von Inuus Rhesus. Das gesunde Tier wurde behufs Erlangung histologischen Materials getötet und die betreffenden Organe zum Teil in gesättigter Sublimatlösung fixiert. Speziell der Darm wurde in erschlafftem Zustande[2]) mit Sublimat gefüllt und in solches eingelegt.

Die Untersuchung der Blutgefässe fand an Material statt, welches von einem anderen Exemplar derselben Art stammte und mit Karminleim injiziert, mit Alkohol angefüllt und in diesen eingelegt war. Auch dieses Material befand sich (abgesehen von den Zotten) in erschlafftem Zustande. Ein Teil des

[1]) Dr. J. Sobotta bildet in seinem schönen, im Jahre 1902 erschienenen „Atlas und Grundriss der Histologie und mikroskopischen Anatomie des Menschen" den Querschnitt einer injizierten Darmzotte eines Affen ab (Fig. 49 bei S. 138), giebt aber nicht an, von welchem Affen er stammt. Das Centralchylusgefäss ist zwar bezeichnet aber nicht deutlich zu sehen.

[2]) Später stellte es sich heraus, dass die Zotten kontrahiert waren.

nicht injizierten Darmes wurde mit 0,5%iger Chromsäure behandelt und nach der Semperschen Vorschrift zu Trockenpräparaten verarbeitet. Das Sublimatmaterial wurde mit Alauncochenille durchgefärbt und in Paraffin eingebettet. Die 5 μ dicken Schnitte wurden mit destilliertem Wasser auf den Objektträger aufgeklebt und hauptsächlich mit Rücksicht auf die feineren Epithelverhältnisse und gewisser Zellen des Zotteninhaltes nachträglich auf folgende Weise gefärbt:

1. mit Eisenhämatoxylin (nach den neueren Angaben Heidenhains).

Einzelne dieser Präparate wurden mit Säurefuchsin nachgefärbt. Auf solche Weise behandelte Präparate dienten mir hauptsächlich zum Studium des Stäbchenbesatzes, der Kittleisten, Centralkörperchen, Phagocyten und glatter Muskelfasern der Zotten.

2. Mit Ehrlichs Triacid (fertig von Grübler bezogen).

Die Präparate wurden hierbei 10—15 Minuten auf dem Objektträger in dem unverdünnten Farbgemisch gefärbt, in destilliertem Wasser abgespült und in absoluten Alkohol nur solange eingetaucht, als es ausreichte, das Präparat zu entwässern, dann sofort in Xylol übertragen, so dass eine Entfärbung im Alkohol nur in geringem Grade eingetreten war, dann Canadabalsam. Diese Methode eignet sich besonders zum Studium mancher Verhältnisse des Stäbchenbesatzes und des Sekretes der Becherzellen.

3. Mit Dreifarbgemisch von Ehrlich (fertig von Grübler bezogen — Anwendung siehe unter 2).

Nach dieser Methode färben sich grünblau:

a) die Granula der Becherzellen,
b) das Bindegewebe (heller),
c) helle oberflächliche Stellen in den Epithelien der Krypten.

Dunkelorange: die Granula der eosinophilen Zellen.

Blassorange: rote Blutkörperchen, rundliche Massen in den Phagocyten (etwas heller).

4. Mit Thionin (von Grübler bezogen — wie unter 2 angewandt). Zahlreiche Zelleinschlüsse der Phagocyten färben sich hier blau.

5. Kernschwarz (von Grübler bezogen — wie unter 2 angewandt). Besonders geeignet (wie auch Thionin) für gewisse Details des Stäbchenbesatzes.

6. Orcein (von Grübler bezogen) zur Darstellung der elastischen Fasern.

II. Gröbere morphologische und topographische Verhältnisse der Darmwand[1]).

A. Allgemeine Verhältnisse der Darmschichten.

Das untersuchte Material entstammt, wie schon oben angegeben, hauptsächlich dem kranialen Abschnitt des Dünndarms (Jejunum), in welchem niedrige Kerkringsche Falten wohl ausgeprägt waren. Dieselben stellen meist vollständige Ringe dar, doch findet man auch Gabelungen; hie und da beobachtet man sichelförmige Falten, welche zwischen den ganz herumgehenden allmählich auslaufen.

Die Entfernung der Falten voneinander ist variabel. Im Mittel kommen auf 1 cm 6 Falten. Wie beim Menschen beteiligt sich an der Bildung der letzteren die Mucosa und Submucosa. Die Dicke der Schleimhaut beträgt, von der Zottenbasis bis zur Submucosa (inklusive Muscularis mucosae) zwischen den Kerkringschen Falten gemessen, im Mittel 0,08 mm.

[1]) Ich möchte hier vorausbemerken, dass die Textfiguren bei Herstellung der Clichés etwas verkleinert worden sind.

Die ganze Schleimhautoberfläche, sowohl auf den Kerkringschen Falten als auch in den Furchen zwischen diesen, ist mit Zotten besetzt, deren Formen bei ihrer Einfachheit doch so eigenartig sind, dass ich sie im folgenden Abschnitte etwas näher schildern möchte.

Die Dicke der Submucosa, an der gleichen Stelle gemessen, beträgt im Mittel 0,05 mm. Die Muscularis ist im allgemeinen in breiten Bündeln angeordnet, welche zuweilen, wenn auch nur wenig, auseinander gerückt sind, so dass die Submucosa zwischen den Ringfaserbündeln bis zur Längsmuskulatur reichen kann.

Die Dicke der Ringmuskulatur beträgt im Mittel 0,05 mm (von 0,036 mm bis 0,07 mm). Die Dicke der Längsmuskulatur im maximum 0,017 mm.

B. Zottenform.

Über die Form der Darmzotten bei Affen sind bisher, soweit ich die Litteratur überblicke, nur von Rawitz Mitteilungen gemacht worden. So sollen bei Macacus cynomolgus 2 Arten von Zotten im Jejunum vorkommen, und zwar grosse mit sekundären kleineren Zotten besetzte und kleinere fingerförmige, nicht ramifizierte zwischen den grossen. Bei Inuus radiatus konnte er Ramifikationen der Zotten nicht nachweisen.

Beim Rhesus-Affen stellen, abweichend von den bisher bei Säugern gemachten Befunden, die Zotten im oberen Dünndarmabschnitt quer zum Darm stehende zungenförmige Gebilde dar, deren grösster (querer) basaler Durchmesser sehr variiert (s. Textfig. 1 wie 8 u. 9). Ich fand als Maximum des grössten basalen Durchmessers (Zottenbreite, d. h. quer zum Darm gemessen) 1,7 mm.

Für die Dicke ist es schwer eine bestimmte Zahl anzugeben, da die Zotten stark kontrahiert und mit Faltungen besetzt waren. An einer und derselben Zotte (Basis) habe ich durchschnittlich eine Dicke von 0,07 mm (in der Tiefe der oberflächlichen

Furchen gemessen), 0,1 mm (auf der Höhe der Epithelfaltungen gemessen) gefunden.

Über die Länge der Zotten unterlasse ich besser jede Angabe, weil sich hier die Kontraktion am meisten bemerkbar machte und ich nicht wissen kann, ob sie sich nicht noch weiter hätten verkürzen können. Betrachtet man Längsschnitte der Zotten an Darmlängsschnitten, so bekommt man Bilder, welche an die Fig. 2 der oben citierten Rawitzschen Arbeit erinnern, d. h. man sieht auf den Zotten zahlreiche schmälere und breitere

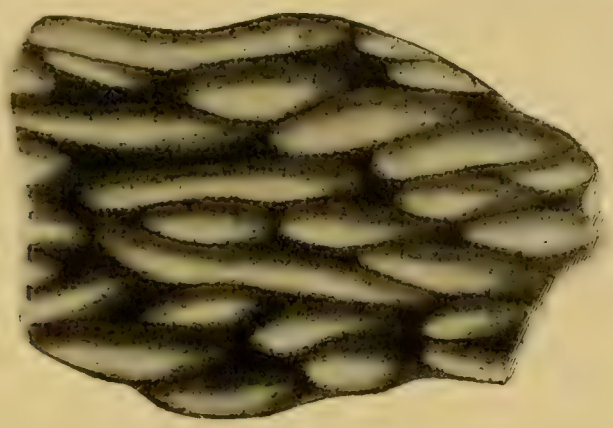

Textfigur. 1.

Flächenansicht von Zotten aus dem kranialen Dünndarmabschnitt (Trockenpräparat nach Semper) Seibert Obj. III. Oberhäuserscher Zeichenapparat; auf Tischplatte.

Vorragungen und zwischen den Zotten hie und da mehr oder weniger niedrige, einfach gestaltete Exkrescenzen.

Man könnte wohl auf den Gedanken kommen, dass wir hier die gleichen Einrichtungen hätten, wie sie Rawitz bei Macacus cynomolgus beschrieben hat. Bei genauerer Betrachtung vermisst man jedoch in den sekundären Hervorragungen der Zotten besondere Lymphgefässe, wie sie Rawitz abbildet, vielmehr finde ich im allgemeinen einen einzigen centralen einfach gestalteten Chylusraum[1]).

[1]) Über zuweilen vorkommende Komplikationen dieser dünnen septenartigen Einrichtungen im Chylusraum siehe weiter unten.

Ferner bemerkt man an Semperschen Trockenpräparaten in Flächenansicht, dass die stark in die Quere sich erstreckenden Zotten ganz runzlich erscheinen, so dass es keinem Zweifel unterliegt, dass die auf Schnitten als kurze zottenartig erscheinenden sekundären Vorragungen nur Schnittbilder von hauptsächlich in die Quere sich ausdehnenden Faltungen sind[1]).

Die letzteren sind Erscheinungen, welche man fast regelmässig auch an fingerförmigen Darmzotten bekommt, wenn man das lebenswarme Material in gesättigte Sublimatlösung einlegt. Man darf wohl annehmen, dass nach Fixation des Epithels zunächst nur so wenig Sublimat zu der Muskulatur der Zotte gelangt, dass diese vor ihrer Abtötung gereizt wird und noch Zeit hat sich zu kontrahieren. Dies kann so weit gehen, dass der ganze Zotteninhalt von der schon fixierten Epithelkuppe abgerissen wird, was bei vor der Fixation abgestorbenem Material nicht einzutreten pflegt.

Ich suchte oben zu beweisen, dass an den Hauptzotten im allgemeinen keine Nebenzotten vorkommen, muss jedoch drei Fälle erwähnen, bei denen es sich vielleicht um sekundäre Zottenbildung handelt (s. Textfig. 2).

Bei allen dreien ist es sehr wohl möglich, dass in den Nachbarschnitten (es handelt sich um einen Einzelschnitt, der keiner Serie angehört) die Nebenzotte sich eben so hoch erheben würde, wie die Hauptzotte; dann würde es sich um eine gegabelte Hauptzotte handeln, oder mit anderen Worten, um zwei gewöhnliche Zotten, die auf eine gemeinschaftliche Basis gerückt wären. In einem der Fälle glaube ich dies mit ziemlicher Sicherheit annehmen zu dürfen (s. Textfig. 2 — mittlere Zotte), weil hier jeder Ast der Zwillingszotte wenigstens in dem untersuchten Schnitt einen selbständigen Centralchylusraum besitzt.

[1]) In Textfigur 1 (Flächenansicht) sind die feineren Faltungen nicht angegeben, da es sich hier nur um ganz schwache Vergrösserung handelt und die Art der Beleuchtung sie nicht deutlich hervortreten liess.

Was die oben erwähnten, hie und da in Schnitten vorkommenden Exkrescenzen zwischen den eigentlichen Zotten anbelangt,

Textfigur 2.

Zwillingszotten, die Centralchylusräume der mittleren voneinander getrennt. Epithel schwarz, Stratum proprium grau, Drüsenlumina und Chylusräume weiss. Seibert Obj. III periscop. Ok. II. Abbe scher Zeichenapparat; auf Tischplatte.

so könnte man hier an kleine fingerförmige Zotten im Sinne von Rawitz denken, doch findet man an Flächenbildern von

Trockenpräparaten absolut nichts dergleichen. Es sind demnach diese kleinen Hervorragungen weiter nichts als Tangentialschnitte des Zottenrandes, indem an den äussersten Enden der Basis die Zotten nicht, wie an der Breitseite derselben, plötzlich aufsteigen, sondern allmählich sich erheben (s. Textfig. 3).

Textfigur 3.

Die grössere der 4 Figuren stellt einen schematischen Längsschnitt durch eine Zotte dar und zwar in der dem grössten Durchmesser der Zotte entsprechenden Richtung, d. h. also quer zum Darm. Die Figuren a, b und c sind ideale Längsschnitte der gleichen Zotte und zwar senkrecht zur vorigen Richtung (somit auch Längsschnitte, auf den ganzen Darm bezogen). Die mit den gleichen Buchstaben bezeichneten Linien der Hauptfigur markieren die Stellen der Zotte, denen die Schnitte entnommen sind. Epithel und Phagocyten schwarz, übriges Stratum proprium grau. Chylusraum weiss.

Vergleichen wir die zungen- oder blattförmigen Zotten mit denjenigen des Duodenums und oberen Jejunumabschnittes beim Menschen, welche ja hier auch an der Basis sehr in die Breite gedehnt sein können, so ist hervorzuheben, dass beim Rhesus-Affen der Zottenkamm nie eingekerbt ist, während die menschlichen blattförmigen Zotten, wie bekannt, vielfach hahnenkammartig aufgefranst sind.

Es kommt beim Rhesus-Affen häufig vor, dass Nachbarzotten durch leistenartige Erhabenheiten der Schleimhaut an ihrer Basis miteinander verbunden sind. Doch sind diese Vorragungen so unbedeutend, dass dadurch die Selbständigkeit der einzelnen Zotten in keiner Weise tangiert wird.

Noch einer besonderen Modifikation der Zottenform, welche man gelegentlich beobachten kann, möchte ich hier Erwähnung

thun. An Querschnittserien von Zotten, also an Flachschnitten des Darmes erscheinen einzelne Zotten zuweilen dreikantig oder seltener vierkantig (s. Textfig. 4 und 5 sowie Tafelfig. 3); zwischen den Kanten können tiefe Furchen vorhanden sein. Da diese Ein-

Textfigur 4.

Dreikantige Zotte. Centralchylusraum den Verhältnissen angepasst. Epithel schwarz. Stratum proprium grau. Chylusraum weiss. Seibert, Obj. III, periscop. Ok. II. Abbe scher Zeichenapparat; auf Tischplatte.

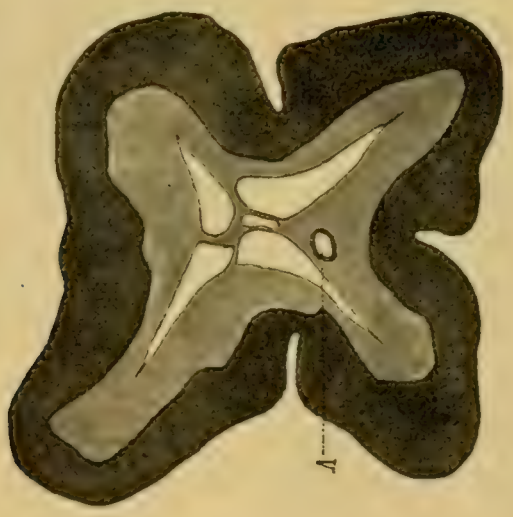

Textfigur 5.

Vierkantige Zotte mit vierteiligem Chylusraum. V. Centralvene. Epithel schwarz. Stratum proprium grau. Chylusräume und Gefässlumen weiss. Seibert, Obj. III, periscop. Ok. II. Abbescher Zeichenapparat; auf Tischplatte.

richtungen in allen Querschnitten derselben Zotte vorhanden sind, so muss ich daraus den Schluss ziehen, dass die Kanten und Furchen dazwischen sich über die ganze Länge der Zotten erstrecken. Mehr als vier Kanten habe ich nicht beobachtet,

Dass diese Kanten- und Furchenbildungen nicht Kunstprodukte sind, geht daraus hervor, dass der Centralchylusraum sich weit in die Kanten hinein erstreckt. In der abgebildeten vierstrahligen Zotte waren zudem Septen vorhanden, welche die gegenüberliegenden Wände des Chylusraumes miteinander verbanden. Gegen das Ende des Dünndarms nehmen die Zotten vielfach Fingerform an, doch finden sich auch zahlreiche zungenförmige Zotten.

Wie die Verhältnisse am äussersten Ende des Dünndarms liegen, kann ich nicht angeben, da mir Material hiervon nicht zur Verfügung stand. Es ist wohl möglich, dass hier ausschliesslich fingerförmige Zotten vorhanden sind.

C. Lieberkühnsche Drüsen.

Die Lieberkühnschen Drüsen stellen im Maximum 0,25 mm lange Schläuche dar. Ihr äusserer Durchmesser schwankt zwischen 0,036 mm und 0,072 mm bei im allgemeinen annähernd gleich bleibendem Lumen von 3,3 μ. Das letztere zeigt jedoch zuweilen Erweiterungen (s. Textfig. 2 und zwar ganz rechts), häufiger am Fundus, wodurch natürlich der äussere Durchmesser auch stark beeinflusst wird, sodass solche Drüsen Keulenform aufweisen.

In diesen Fällen beobachtet man ganz gewöhnlich am Fundus niedrigeres Epithel an der der Muscularis mucosae zugekehrten Seite, sodass der quere Durchmesser der Zellen der Höhe gleich sein kann.

Zuweilen finden sich, wenn auch nicht häufig, Verzweigungen der Schläuche, doch habe ich nur Zweiteilung beobachtet.

Was die Verlaufsrichtung der Drüsen anbelangt, so zeigen dieselben viele Schwankungen: bald ziehen die Schläuche vom Fundus bis zur Mündung ganz gerade, bald im sanften Bogen (s. Textfig. 6), bald an irgend einer Stelle mehr oder

weniger scharf geknickt, besonders kurz vor der Mündung; auch stark geschlängelte Drüsen kommen vor. Die Schlauchachse

Textfigur 6.

Drüsen an der Oberfläche der Zotten mündend. Chylusräume bis ans Ende der Drüsen verfolgbar. Epithel der Zotten und Drüsen schwarz. Stratum proprium grau. Chylusräume und Drüsenlumina weiss. Seibert, Obj. III periscop. Ok. II. Abbe scher Zeichenapparat; auf Tischplatte.

bildet meist einen mehr oder weniger spitzen Winkel mit der Muscularis mucosae und zwar so, dass nebeneinander liegende

Drüsen in dieser Beziehung sehr voneinander abweichen können. Die auf den Kerkringschen Falten sitzenden Drüsen verlaufen in ihrem tieferen Abschnitt in ziemlich gleicher Richtung und zwar gegen die Faltenbasis zu, sodass die Achse dieses Abschnittes in ihrer Verlängerung auf der allgemeinen Schleimhautebene annähernd senkrecht stehen kann. Es kommt sogar vor, dass mehr oder weniger grosse Strecken der Drüsenschläuche parallel zur Muscularis mucosae verlaufen (s. Textfig. 6).

Textfigur 7.

Darmlängsschnitt. Fünf Drüsen in ein Thal zwischen zwei Zotten mündend. An einer derselben Mitosen nahe der Mündung. Mitosen schwarz, Epithel dunkelgrau, Stratum proprium hellgrau, Drüsenlumina weiss. Seibert, Obj. III periscop. Ok. II, Abbescher Zeichenapparat; auf Tischplatte.

Eine eigentümliche Erscheinung, welche wohl bei anderen Arten bisher nicht beobachtet wurde, ist das Eindringen der Drüsen in die Zotten, und ihr Münden an der seitlichen Zottenoberfläche (s. Textfig. 6). An einer und derselben Zotte kann sich, wie die Untersuchung von Querschnittserien lehrt, eine grössere Zahl von Drüsenmündungen finden, die in sehr verschiedener Höhe liegen, jedoch nur auf die basale Hälfte der Zotte beschränkt zu sein scheint. Jedenfalls findet man sie je näher der Zottenbasis um so häufiger. Eine Regelmässigkeit in der Anordnung dieser Zottendrüsen giebt es nicht, da man Zotten findet, welche nur an einer Seite Drüsen-

mündungen haben. Da sämtliche Drüsen bis zur Muscularis mucosae reichen, so müssen selbstverständlich die am längsten sein, deren Mündung am weitesten von der Zottenbasis entfernt liegt.

Untersuchen wir Flachschnitte vom Darm, so sieht man, dass die Lieberkühnschen Drüsen in besonderer Weise gruppiert sind. Diese Gruppen erstrecken sich, wie die Zotten, mehr in die Quere (auf den ganzen Darm bezogen) und stehen in der Längsrichtung des Darmes (Breite der Gruppe) zu 2—5 (s. Textfig. 2 und 7). Sie werden voneinander getrennt durch die spaltartig in den Hauptteil der Schleimhaut eindringenden Centralchylusräume der Zotten. Ihre Lage entspricht demnach den Furchen zwischen den Zotten.

Auf die Frage, ob die Lieberkühnschen Krypten beim Rhesus-Affen als Drüsen aufzufassen sind oder nicht, werde ich am Schluss der Beschreibung der Panethschen Zellen näher eingehen.

D. Gefässsystem.

1. Blutgefässsystem.

Die Blutgefässe dringen von der Aufhängestelle des Darmes zunächst bis zur Submucosa vor, wo sowohl Arterien wie Venen weitmaschige Netze bilden. Von den Arterien gehen die meisten Ästchen durch die Muscularis mucosae in die Schleimhaut, um sofort, sich verzweigend, in Kapillaren überzugehen, welche, zwischen den Lieberkühnschen Drüsen aufsteigend, in die Zotten dringen, um bis zu deren freiem Rand zu gelangen. Während ihres Verlaufes bilden sie ein Netzwerk, dessen Maschen langgestreckt erscheinen und in den Zotten einen kleineren Durchmesser besitzen, als zwischen den Drüsen; doch ist es wohl möglich, dass der geringere Durchmesser der Maschen in den Zotten (s. Textfig. 8 und 9) auf Kontraktion der letzteren zurückzuführen ist; dass eine solche vorliegt, geht aus der

stärkeren Schlängelung der Kapillaren hervor. Noch ist zu bemerken, dass die Kapillarsysteme von Nachbarzotten an der Zottenbasis vielfach miteinander anastomosieren.



Textfigur 8.

Zotte mit injizierten Blutgefässen. Die nur in Einzahl vorhandene Centralvene grau; Kapillaren schwarz, die Zotte enthält keine Arterie. Vergrösserung 200 mal.



Textfigur 9.

Breite Zotte mit injizierten Blutgefässen; die beiden Central- und Randvenen grau. Vergrösserung 100 mal.

Ich konnte in keinem Falle Arterien bis zur Zottenbasis oder gar in diese hinein verfolgen. Am Zottenkamm vereinigen sich die im übrigen verhältnismässig

dicht unter dem Epithel verlaufenden und nur durch eine dünne Basalmembran von ihm getrennten Kapillaren gewöhnlich zu zwei unter dem Kamm gegen die Mitte des letzteren ziehenden Randvenen, die hier zu einem im allgemeinen in der Zottenmitte dicht am centralen Chylusraum absteigenden Venenstamm zusammenfliessen. Die Kapillaren können, bevor sie in die Randvenen einmünden, sich zu kurzen Stämmchen vereinigen, welche wiederum ein gemeinschaftliches Endstück haben können.

Wenn die Zotte weniger breit ist, so kann das Bild der Randvene undeutlich sein oder sie kann ganz fehlen. In diesem Fall verbinden sich die Kapillaren zu kurzen Zweigen, welche sich ebenfalls zu kurzen stärkeren Stämmchen vereinigen, die wiederum zusammenfliessend unter dem Rand der Zotte die Centralvene bilden. Häufig findet man an sehr breiten Zotten zwei Centralvenen, welche jede aus zwei Randvenen hervorzugehen pflegt (s. Textfig. 9). Hierbei hängen die einander zunächst liegenden Randvenen durch Anastomosen zusammen.

Die Centralvenen durchsetzen, ohne weitere Kapillaren aufzunehmen, die gesamte Schleimhaut und verbinden sich häufig, bevor sie die Muscularis mucosae durchbohren, zu gröberen Stämmchen.

In die Submukosa gelangt münden die Venen in ein weitmaschiges Netzwerk ein. Was die weitere Blutversorgung der Darmwand anbelangt, so gehen von den snbmukösen Arterien feine Kapillaren für die Submucosa und Muskelschichten aus.

In der Muscularis verlaufen die Kapillaren, ein langgestrecktes, weitmaschiges Netzwerk bildend, in der Richtung der Muskelfasern, sodass man demnach zwei Kapillarsysteme zu unterscheiden hat, ein längsverlaufendes und ein queres. Etwas stärkere Arterien und Venen finden sich auch noch zwischen beiden Muskellagen.

Stellen wir den beim Rhesus-Affen gemachten Befund mit dem bisher bei anderen Säugetieren beschriebenen zusammen, so kann man in Bezug auf die Lage der Verzweigung resp. des Zusammenflusses der Zottenkapillaren je vier Typen aufstellen:

A. Die Arterien gehen in Kapillaren über:

1. an der Basis der Scheimhaut:
   beim Rhesus-Affen (R. Zipkin); zuweilen beim Kaninchen (Ernst);
2. an der Basis der Zotten:
   beim Meerschweinchen (Stöhr), nach Stöhr auch beim Kaninchen; beim Pferd (Ellenberger).
3. Mehr oder weniger nahe der Zottenmitte:
   beim Kaninchen (nach Ernst lösen sich in den meisten Fällen die Arterien in der Zotte bald früher, bald später in Kapillaren auf) und Menschen (nach Heller gewöhnlicher Befund, siehe auch unter 4);
4. An der Zottenspitze oder in ihrer Nähe:
   bei der Ratte (Heller), dem Hund (Heller, Mall), der Katze (Heller), dem Igel (Heller), Menschen (nach Heller oft vorkommend) und Schwein (Heller).
   Nach Heller auch beim Kaninchen.

B. Die Kapillaren gehen in die Venen über:

1. an der Zottenspitze resp. Kante oder nahe an ihr:
   a) unter Bildung von Randvenen:
      beim Rhesus-Affen (R. Zipkin);
   b) als Centralvene direkt aus den Kapillaren:
      bei dem Kaninchen (Heller, Stöhr), Menschen (Toldt, Spee), der Ratte (Heller), dem Meerschweinchen (Stöhr).
2. mehr oder weniger nahe der Mitte der Zotten:
   beim Hund (Mall), Schwein (nach Heller bisweilen, s. auch unter 3);

3. an der Zottenbasis:
beim Hund (Heller), der Katze (Heller), dem Schwein (Heller, siehe auch unter 2), dem Igel (Heller), dem Pferd (Ellenberger).

4. Im Bereiche der Krypten:
beim Hund (Mall, s. auch unter 2).

2. Lymphgefässsystem.

Der Centralchylusraum stellt im allgemeinen einen durch ein zusammenhängendes Endothelhäutchen begrenzten Raum dar, der entsprechend der blattartigen Gestalt der Zotten, in der Hauptebene der Zotte eine verhältnismässig enorme Ausdehnung erfährt. Demnach darf man weniger von einem centralen Gefäss, als von einem spaltartigen Centralsinus sprechen.

Die Weite dieses Raumes ist sehr variabel (s. Textfig. 2, 4, 5, 6, 10, sowie Tafelfig. 1, 2 und 3), bald ist er gegen die Kante der Zotte zu ampullenartig erweitert (s. Textfig. 10, sowie Textfigur 6, links), bald ist er hier nur spaltförmig, jedoch gegen die Basis zu erweitert (s. Textfig. 2, 6 in der Mitte und rechts, sowie Tafelfig. 1). In anderen Fällen besitzt der mehr oder weniger weite Raum durch die ganze Zottenlänge den gleichen Querdurchmesser.

Man findet auch zuweilen Zotten, bei denen man das Lumen gar nicht oder doch nur auf kurze Strecken erkennen kann (s. Tafelfig. 1, rechts), was wohl nur durch vollständige Entleerung des im übrigen wie bei den anderen Zotten gestalteten Chylusraumes und dadurch bedingte Aneinanderlagerung der gegenüberliegenden Wände erklärt werden kann.

Während die Seitenwände des Chylusraumes ganz glatt erscheinen und ich vom Einmünden feinerer vom Epithel herkommender Chylusbahnen nichts erkennen konnte, sah ich deutlich am Rande, besonders der ampullenartig erweiterten Chylus-

räume, zahlreiche spitze Fortsätze ausgehen (s. Textfig. 6 und 10), welche zwischen die hier zahlreich vorhandenen Phagocyten (s. auch Absatz über Phagocyten) vordringen und hier in ein feines Spaltensystem übergehen, so dass es durchaus den Ein-

Textfigur 10.

Ampullenartige Erweiterung des Centralchylusraumes mit Auszackungen am Zottenrande. Epithel schwarz, Stratum proprium grau, Chylusräume, Drüsenlumina weiss. Seibert, Obj. III periscop. Ok. II. Abbe scher Zeichenapparat; auf Tischplatte.

druck machte, als ob diese Zellen in dem Chylusraum stecken oder doch wenigstens hineinragten.

Über die Beziehung der Lymphsinus zum Zottenepithel, resp. die Art und Weise, wie die resorbierten Substanzen vom

Epithel in den Centralchylusraum gelangen, konnte ich nichts eruieren.

An der Basis der Zotte zerfällt der Centralchylusraum in eine grössere oder kleinere Zahl von Abteilungen (s. Textfig. 11 und 12), welche sich in die Schleimhaut fortsetzen und durch von unten aufsteigende membranartige Septen voneinander getrennt werden. Diese Septen erscheinen zuweilen gefenstert (s.

Textfigur 11.

Kommunikation der Lymphräume zweier benachbarter Zotten. Fortsetzung des grösseren den Drüsen entlang. Epithel schwarz, Stratum proprium grau, Chylusräume, Drüsenlumina weiss. Seibert, Obj. III periscop. Ok. II. Abbe scher Zeichenapparat; auf Tischplatte.

Textfig. 12), oder können in ein feines bindegewebiges Netzwerk aufgelöst sein.

Sehr schön sieht man an Längsschnitten der Zotten die an ihrer Basis in die Schleimhaut übergehenden und die direkte Fortsetzung des Hauptchylusraumes bildenden Lymphwege allmählich schmäler werdend den Drüsen entlang bis nahe an ihren Fundus ziehen, wo sie sich nicht mehr weiter verfolgen lassen (s. Textfig. 2, 6, 10, 11, 12, sowie Tafelfig. 1).

In einigen Fällen konnte ich den Zusammenhang des Chylusraumes der Nachbarzotten konstatieren (s. Textfig. 11). An Flachschnittserien sieht man, dass die aus den Zotten in die

Textfigur 12.

Schmaler Chylusraum. Komplikation desselben an der Basis. Epithel schwarz, Stratum proprium grau, Chylusräume, Drüsenlumina weiss. Seibert, Obj. III periscop. Ok. II. Abbe scher Zeichenapparat; auf Tischplatte.

Textfigur 13.

Centralchylusraum durch eine durchbroch. Membran in zwei Teile geteilt. Centralvene in einem in den Chylusraum kulissenartig vorragenden, unvollständigen Septum verlaufend. V. Centralvene. Epithel schwarz, Stratum proprium grau, Chylusraum, Gefässlumen weiss. Seibert, Obj. III periscop. Ok. II. Abbe scher Zeichenapparat; auf Tischplatte.

übrige Schleimhaut eingedrungenen Chylusräume ein die Drüsen zwischen sich fassendes von zellreichen Septen und Balkenwerken durchsetztes Lakunensystem bilden.

Den weiteren Verlauf der Chylusräume in der Darmwand konnte ich nicht verfolgen, da hierzu Injektionspräparate nötig wären, welche mir nicht vorlagen.

Häufig sah ich auch mehr oder weniger vollständige sehr dünne Scheidewände, welche man vielleicht mit Segelklappen vergleichen könnte, von oben oder von der Seite her in das Lumen hineinragen (s. Textfig. 5, 13, sowie Tafelfig. 2). Einige Male sprang an einer der Seitenwände des Chylusraumes ein kulissenartig auf der Zottenbasis senkrecht stehendes Blatt vor, welches die Centralvene enthielt (s. Textfig. 13). Mit anderen Worten: die Vene war am grössten Teil ihrer Peripherie vom Centralchylusraum umgeben. Oft findet man auch in den von der Zottenbasis vorragenden unvollständigen Septen Drüsen stecken.

Da die Chylusräume so enorme Ausdehnung besitzen und man in einem Schnitt regelmässig bei den meisten Zotten sie schon bei Lupenvergrösserung zu Gesicht bekommt, so dürfte es wohl kaum ein Objekt geben, das sich besser zur Demonstration dieser Räume eignet, als eben der Dünndarm des Rhesus-Affen.

E. Nervensystem.

Über das Nervensystem vermag ich nur weniges zu sagen, da ich besondere Methoden zur Färbung desselben nicht angewandt habe. An den Alauncochenillepräparaten lässt sich der Plexus submucosus und Plexus myentericus wohl erkennen:

Der Erstere ist mit zahlreichen kleinen Ganglien und einzelnen Ganglienzellen durchsetzt und dehnt sich im allgemeinen, soweit wenigstens die bisher untersuchten Präparate ein Urteil gestatten, nach allen Seiten in gleicher Weise aus. Zuweilen findet man Ganglien, welche sich der die Submukosa begrenzenden Seite der Muscularis mucosae innig anschmiegen, also in ihrer Ebene sich ausdehnen.

Andere der Ringmuskulatur dicht anliegende Nervenstränge und Ganglien zeigen denselben Verlauf, wie die Muskelbündel (s. Tafelfig. 1).

Bei dem zwischen den beiden Schichten der Muscularis sich ausdehnenden Plexus myentericus besitzen die hauptsächlich der Richtung der Ringmuskulatur in ihrem Verlauf sich anpassenden Ganglien, eine viel grössere Ausdehnung, als der Plexus submucosus, wie es ja auch bei anderen Säugern bekannt ist. Die Grössenunterschiede der Ganglien beider Plexen sind aus folgenden Zahlen ersichtlich: ein ziemlich grosses Ganglion des Plexus submucosus war 135 μ lang, 23 μ breit. Ein Ganglion des Plexus myentericus zeigte eine grösste (quer zum Darm gemessen) Ausdehnung von 520 μ und eine Breite von 120 μ.

Über die besondere Beziehung der elastischen Fasern zum Plexus myentericus siehe das Kapitel über „die elastischen Fasern".

III. Feinere histologische Verhältnisse.

Es würde zu weit führen und läge nicht in dem Rahmen dieser Arbeit, wenn ich sämtliche Schichten des Dünndarms histologisch in gleicher Weise erschöpfend behandeln wollte. Ich habe deshalb nur das Epithel und ganz besonders die Kutikularverhältnisse genauer studiert. Ausserdem ist noch der Zotteninhalt, speziell die Phagocyten, sowie die elastischen Fasern berücksichtigt worden.

A. Darmepithel.

Ich finde, wie gewöhnlich, auch beim Rhesus-Affen in dem einschichtigen Cylinderepithel drei Arten von Zellen:

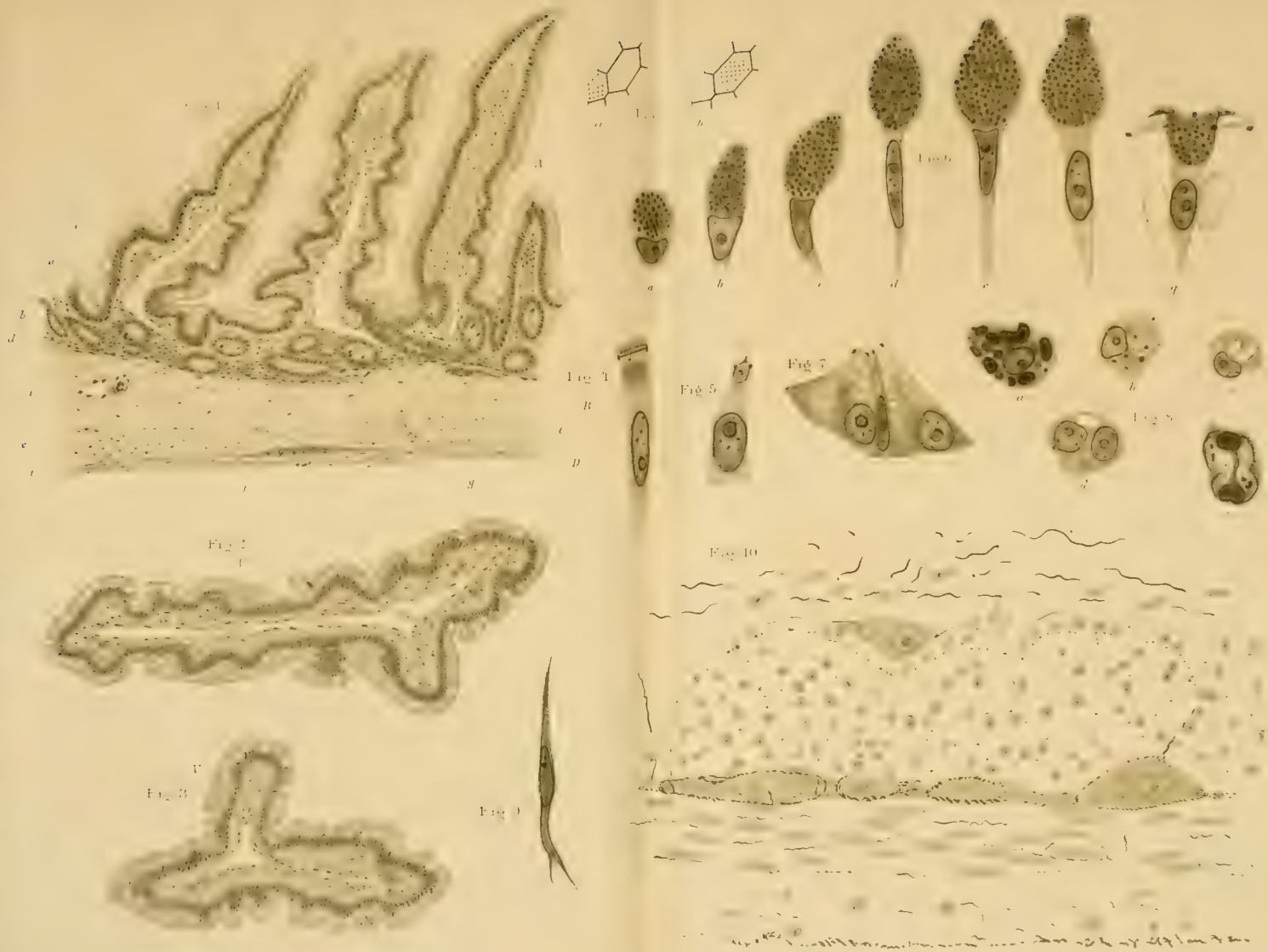

Fig. 4, 8 K.W. Zimmermann. Fig. 13, 10, 11 R. Ziplan, ad nat. del.

1. Hauptzellen;
2. Becherzellen;
3. Panethsche Zellen.

1. Hauptzellen.

Ich verstehe unter diesem Ausdruck alle Zellen, die nicht Becherzellen und Panethsche Zellen sind. Ich gebrauche diese Bezeichnung statt „Cylinderzelle", da ich niemals an diesen Zellen eine Cylinderform wahrnehmen konnte und weil sie von allen Zellen im Darm weitaus in der grössten Zahl vorhanden sind. Obschon zwischen den Hauptzellen der Zotten und derjenigen der Krypten eine scharfe Grenze nicht besteht, d. h. der Charakter der ersteren sich eine Strecke weit in die Krypte hinein verfolgen lässt, so halte ich es doch für notwendig die Hauptzellen der Zotten und diejenigen der Krypten gesondert zu beschreiben, da die letzteren in dem grössten Teil der Krypten einen anderen Charakter besitzen, als die ersteren.

a) Hauptzellen der Zotten.

α) Der Stäbchenbesatz.

(Basalsaum, Bourrelet, Cuticularsaum, Deckelsaum, Grenzsaum, Porenmembran, Randsaum, Stäbchencuticula, Stäbchenorgan, Stäbchensaum.)

Seit Henle, der als erster den Kutikularsaum gesehen hat, ist derselbe verschiedentlich Gegenstand genauer Untersuchungen gewesen. Es sind viele Meinungen darüber geäussert worden. Ich stelle die verschiedenen Ansichten über den gröberen Bau der fraglichen Zelleinrichtung im folgenden kurz zusammen [1]).

[1]) Eingehende Litteraturangaben darüber findet man in Oppels vergleichender mikroskopischer Anatomie der Wirbeltiere und zwar im 2. Teil „Schlund und Darm" S. 184—191.

Henle sah nur eine Linie. v. Wittich, Fortunatow deuteten sie als postmortale Erscheinung.

Als Sekret: Brücke, Moleschott (beide hielten sie für Schleimmassen), F. E. Schulze (er sieht im „Deckelsaum" eine sekretähnliche Masse, die von feinen Kanälchen durchsetzt ist), Fortunatow, v. Wittich, Wiegandt, Dönitz.

Eine Gliederung in Schichten parallel zur Oberfläche fanden: Erdmann (zwei Schichten), Eimer (drei Schichten).

Zuerst senkrecht gestreift sahen sie Funke und Koelliker, wobei der letztere diese Streifung auf Porenkanäle zurückführte. Koelliker schlossen sich an: Donders, Leydig, Friedreich, F. E. Schulze, Balogh (nach ihm treten die Kanälchen in der sonst homogenen Cuticula erst bei der Resorption der Fetttröpfchen auf). Als aus prismatischen Stäbchen zusammengesetzt erkannten sie: Brettauer, Steinach (Säugetiere), R Heidenhain (er hielt die Stäbchen für ausstreckbare Zellfortsätze; Frosch, Hund, Kaninchen, Katze, Meerschweinchen, Salamander, Axolotl). Albini und Renzone, v. Thanhoffer (er sah auch Bewegungserscheinungen), Kyrklund (er hielt die Stäbchen für ausstreckbare Pseudopodien), Nicolas, Studnička, K. W. Zimmermann (die durch eine scharfe Linie in zwei Schichten gegliederte Cuticula besteht nach ihm aus Stäbchen, zwischen denen haarförmige Protoplasmafortsätze ausgestreckt werden können; Dickdarm, Mensch).

Was die feineren Strukturverhältnisse des Stäbchenbesatzes betrifft, so ist zunächst die Anschauung von R. Heidenhain anzuführen, dass die Stäbchen in eine Zwischensubstanz eingebettet seien, aus der sie durch gewisse vorsichtige Prozeduren teilweise herausgezogen werden können. An der Basis der Knötchen sah er Verdickungen.

J. P. Mall giebt an, dass er bei der Betrachtung des Dünndarmepithels des Hundes von der freien Fläche jedes Stäbchen, da wo es mit dem Protoplasma verbunden ist, zu einem Knötchen anschwellen sah.

Die gleiche Beobachtung machte Prenant[1]) beim Salamander.

M. Heidenhain fand bei der Salamanderlarve an Eisenhämatoxylinpräparaten eine Schichtung der Cuticula in zwei Zonen, welche durch eine scharfe Linie gegeneinander abgegrenzt sind. Die basale Schicht ist ihrerseits von dem Zellleib wiederum durch eine scharfe Linie getrennt. Diese Schicht zeigt eine senkrechte Strichelung, welche von der einen Konturlinie bis zur anderen reicht. „Diese Streifen entsprechen vergleichsweise starken Stäbchen (Fig. 16), welche an beiden Enden etwas angeschwollen sind. Die Anschwellungen fallen je mit der oberen und unteren Konturlinie zusammen, bringen diese aber nicht hervor, vielmehr gehen die Konturlinien als färbbare Bildungen feinster Art durch die Zwischenräume zwischen den Basen und Köpfchen der Stäbchen hinweg."

Nach diesem kurzen historischen Exkurse gehe ich zur Schilderung meiner eigenen Untersuchungen über.

Über den Stäbchenbesatz ist zunächst im allgemeinen zu bemerken, dass an nach verschiedenen Färbemethoden behandelten Präparaten, an zahlreichen Stellen den seitlichen Zellgrenzen entsprechend, eine deutliche Trennung zwischen den Cuticulae benachbarter Zellen sich erkennen lässt, besonders deutlich war dies an Eisenhämatoxylinpräparaten. Dort sah ich oberhalb der Kittleisten einen Spalt von der Breite derselben, welcher gegen die freie Fläche der Cuticula zu, immer schmäler wurde, sodass schliesslich die Ränder der freien Oberflächen der

[1]) Citiert nach Studnička.

Cuticulae sich berührten. Man darf hieraus mit Sicherheit schliessen, dass die Cuticula einer jeden Zelle ein peripher allseits abgeschlossenes Gebilde ist, und dass die Cuticulae benachbarter Zellen nur durch die Kittleisten an ihrem basalen Abschnitte zusammenhängen.

Was nun die feinere Struktur der Cuticula anbelangt, so ist vorauszuschicken, dass an den verschiedenen Präparaten ohne Rücksicht auf die Färbung (aber immer bei Anwendung von Ölimmersion) an der Oberfläche der Zotten näher der Zottenbasis, sowie an der Zottenspitze die Cuticula so deutlich in Stäbchen aufgelöst erscheint, dass sie lebhaft an den Bürstensaum der Niere erinnern. Die Stäbchen liessen sich bis zu der die Cuticula vom Zellleib abgrenzenden Linie (Ebene) deutlich verfolgen. Es weicht somit in dieser Beziehung der Bau der Cuticula beim Rhesus-Affen, wie man es auch wohl voraussetzen konnte, von dem bei anderen Säugern bisher gefundenen nicht ab.

Optisch am deutlichsten sind die Stäbchen voneinander zu isolieren in den Thälern zwischen den Zotten, resp. an der Basis der Zotte. Die Entfernung zweier Nachbarstäbchen voneinander ist hier so gross, dass mindestens noch ein Stäbchen zwischen ihnen Platz haben könnte. In diesem Falle stehen sie meist senkrecht zur Grundlage, können sich jedoch nach einer oder der anderen Seite neigen. Augenscheinlich haben sie hier grösseren Spielraum. An den Zotten selbst lassen sich zwar, wie schon gesagt, die Stäbchen gut erkennen, doch konnte ich messbare Zwischenräume nicht wahrnehmen, d. h. es macht hier der ganze Stäbchenbesatz einen kompakteren Eindruck. Wie haben wir diesen auffallenden Unterschied, den ich allenthalben und bei allen Methoden beobachtet habe, zu erklären?

Die Möglichkeit ist nicht absolut vollständig ausgeschlossen, dass die Verhältnisse der Cuticula an beiden angegebenen Stellen dauernd verschieden seien. Viel wahrscheinlicher jedoch dünkt es mich zu sein, dass an beiden Orten an und für sich die

gleichen Strukturverhältnisse bestehen, dass aber bei der Plasticität des Zellmaterials zeitweilig wechselnde mechanische Ein-

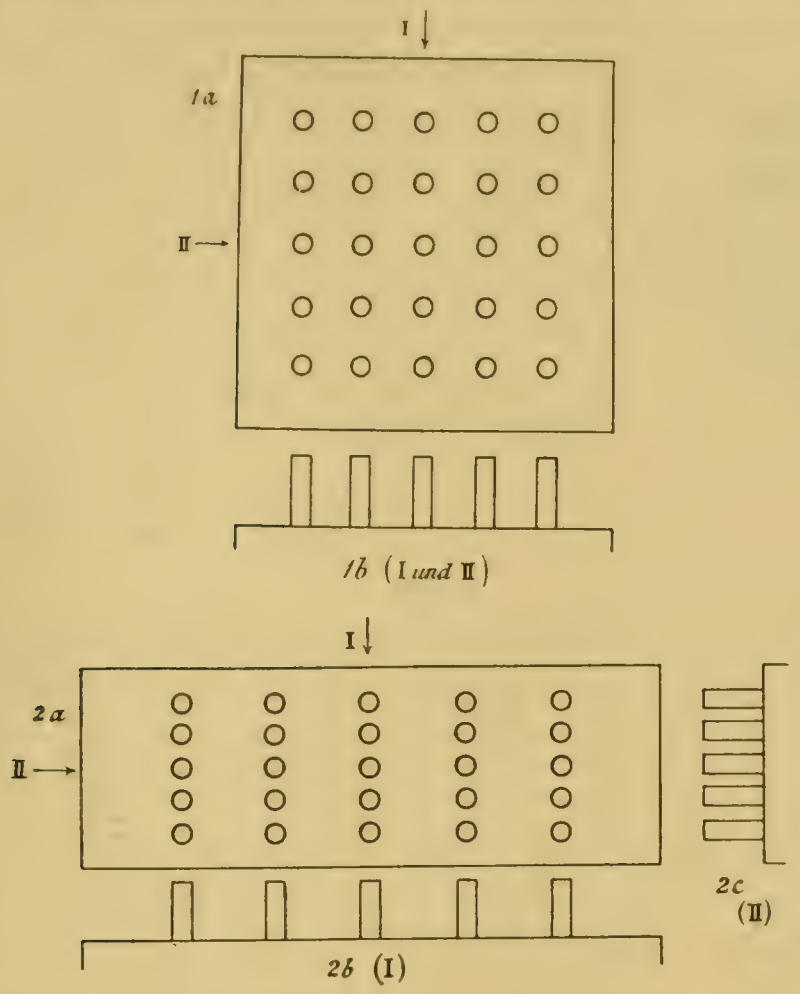

Textfigur 14.

1a und 2a stellen Teilstücke des Stäbchenbesatzes einer Zelle dar und zwar von der freien Fläche aus gesehen. Der Pfeil bei I in beiden Zeichnungen soll die Blickrichtung auf die Kante des Stäbchenbesatzes von der Zottenhöhe aus, der Pfeil bei II dagegen die Blickrichtung von der Seite und zwar senkrecht zur vorigen markieren, wobei ebenfalls der Stäbchenbesatz von der Kante gesehen wird. Bei Figur 1a ist Erschlaffung, d. h. Ausstreckung der Zotte, vorausgesetzt, wobei man eine gleichmässige Entfernung der Stäbchen voneinander in allen Richtungen annehmen darf. Fig. 1b zeigt die Kantenansicht des Stäbchenbesatzes unter den gleichen Bedingungen, wie bei 1a, sowohl in der Blickrichtung I als auch II. Fig. 2a repräsentiert das gleiche Teilstück wie bei 1a unter der Voraussetzung, dass die Zotte sich kontrahiert hat. Die Stäbchen haben sich in der Richtung I einander genähert, in der Richtung II voneinander entfernt. Fig. 2b stellt Kantenansicht des unter den Bedingungen von 2a sich befindlichen Stäbchenbesatzes in der Blickrichtung I. Fig. 2c das gleiche in der Blickrichtung II.

flüsse lokale Variationen in der Anordnung der Kutikularelemente bedingen. Wie ich dies meine, möchte ich durch folgende Erör-

terungen klarlegen (s. die beigefügten Schemata). Durch Kontraktion der längsverlaufenden glatten Muskelfasern der Zotte wird dieselbe in der Achsenrichtung verkürzt, im Querschnitt jedoch gleichmässig verdickt; dadurch wird jedes Teilfeld der Zottenoberfläche, resp. der freien Oberfläche jeder einzelnen Epithelzelle entsprechend der Zottenhöhe verkürzt, der Quere nach jedoch verbreitert[1]); es würde also eine quadratische Fläche die Form eines querstehenden Rechteckes annehmen.

Setzen wir nun den Fall, ein quadratisches Stück der freien Oberfläche einer Zelle wäre ganz gleichmässig mit Stäbchen derberer Konsistenz besetzt (s. Schemata, Textfigur 14), so würden dieselben bei der Kontraktion der Zotte in der Längsrichtung derselben zusammenrücken, in der Querrichtung sich mehr oder weniger voneinander entfernen.

Setzen wir nun voraus, dass, wie es auch thatsächlich der Fall war, der Darm im übrigen erschlafft sei, so werden wir an der Zottenbasis, resp. auf der Schleimhautoberfläche zwischen den Zotten an Längsschnitten die Stäbchen deutlicher voneinander getrennt sehen, als an der Zottenoberfläche. Man könnte an obiger Darstellung einwenden, dass bei der Kontraktion der Zotte der gewaltige Chylusraum sich entleere und dadurch der Verkürzung entsprechend das Gesamtvolumen der Zotte abnehme, eine Verdickung (resp. bei den platten Zotten zugleich eine Verbreiterung quer zum Darm) also gar nicht oder nur unwesentlich eintrete, irgend ein quadratisches Teilfeld der freien Oberfläche einer Zelle somit sich nur unbedeutend der Quere nach ausdehne, resp. die Stäbchen in dieser Richtung nur wenig

[1]) Diese Verbreiterung braucht nicht in dem gleichen Masse einzutreten, als die Verkürzung stattfindet, indem die einzelnen Teilchen des gesamten Protoplasmas, somit auch des an der freien Oberfläche der Zellen zwischen den Stäbchen befindlichen Protoplasmaabschnittes, in der Richtung der Zellachse sich übereinander schieben können, wodurch die gesamte Zelle verlängert wird, was bei der Weichheit des Protoplasmas wohl denkbar und auch an vielen Stellen thatsächlich zu beobachten ist.

auseinanderrücken. Dieser Einwand mag wohl nicht ganz unbegründet sein, doch würde das für uns geringere Bedeutung haben, da das Zusammenrücken der Stäbchen in der Längsrichtung der Zotten zweifellos stattfinden muss und nur diese Verhältnisse bei der Seitenansicht (Blickrichtung II) für uns in Betracht kommen.

Es muss hier noch besonders betont werden, dass die Cuticula überall annähernd gleich dick, die Stäbchen also gleich hoch erscheinen, dass also nirgends ein oder das andere Stäbchen oder Stäbchengruppen die allgemeine Kutikularoberfläche überragen, dass ferner nirgends irgend welche pseudopodienartige Vorragungen am Dünndarmepithel des betr. Rhesus-Affen zu konstatieren waren.

Ferner ist zu bemerken, dass man bei den verschiedenen von mir gemachten Färbungen (Eisenhämatoxylin, Triacid-Ehrlich, Dreifarbgemisch-Ehrlich, Methylenblau, Thionin, Alaun-cochenille, Van Gieson, Kernschwarz) bei der Betrachtung der Epithelzelle von der Seite, also der gesamten Cuticula von der Kante, konstatieren kann, dass die letztere aus zwei durch eine sehr feine scharfe Linie[1]) voneinander getrennten Schichten besteht: einer breiten oberflächlichen helleren und einer schmäleren basalen mehr oder weniger dunkel gefärbten.

Das genaue Messen der gesamten Cuticula wie der einzelnen Schichten derselben hat folgende Resultate ergeben: Die Höhe der oberen Schicht beträgt $1\,\mu$, die der unteren Schicht $0{,}8\,\mu$. Die Höhe der Gesamtcuticula demnach $1{,}8\,\mu$.

Was nun die feinsten Details des Stäbchenbesatzes anbe-

[1]) Natürlich handelt es sich hier nicht um eine wirkliche Linie oder feinen Faden, sondern um eine Ebene, die in der Projektion als Linie erscheint. Da ich jetzt noch nicht weiter erörtern will ob es sich nur um eine Begrenzungsebene oder um eine besondere Substanzschicht handelt, so werde ich in folgendem den Ausdruck Grenzlinie gebrauchen, der sich also nur auf das Bild, wie es im Mikroskope erscheint, bezieht.

langt, so muss ich im voraus bemerken, dass ich an den der oberflächlichen Schicht entsprechenden Stäbchenabschnitten irgend welche feinere Struktur nicht nachweisen konnte, mit anderen Worten: die betreffenden Stäbchenstücke erschienen mir stets homogen; auch konnte ich mich nie von dem Vorhandensein einer Zwischensubstanz zwischen den Stäbchen überzeugen. Ganz anders verhält es sich mit der basalen Schicht. Ich halte es für das zweckmässigste, die Beschreibung des feinsten Baues derselben so zu geben, wie es sich bei Anwendung verschiedener Methoden darstellt.

Untersucht man mit Eisenhämatoxylin[1]) gefärbte Präparate, so erscheint an einzelnen Stellen bei seitlicher Betrachtung die basale[2]) dem Zellprotoplasma zugekehrte Schicht als dunkler verwaschener Streifen. Diese Färbung der basalen Kutikularschicht ist zum Teil dadurch bedingt, dass die schwarzgefärbten Kittleisten durchschimmern, wenn man sie auch nicht scharf eingestellt hat. Sicher aber ist, dass andererseits die dunklere Färbung der Basalschicht auch dadurch zu stande kommt, dass in ihr deutlich parallel mit der Zellachse verlaufende dichtstehende dunklere feine Linien (Streifen) zu beobachten sind, welche bis zur Grenzlinie reichen.

Es unterliegt keinem Zweifel, dass wir in diesen Streifen basale Stücke der Stäbchen zu sehen haben, zumal ich sie an der Grenzlinie sich in die ungefärbten distalen[3]) Stäbchenab-

[1]) Die mit Eisenhämatoxylin gefärbten Präparate erscheinen an verschiedenen Stellen sehr verschieden differenziert, sodass man sehr vorsichtig in der Deutung des Beobachteten sein muss.

[2]) Ich möchte hier vorausschicken, dass ich unter „basal“ wie „proximal“ alles das verstehe, was von der das Darmlumen begrenzenden Kutikularfläche weiter entfernt, also der mit dem Stratum proprium der Schleimhaut verbundenen Epithelfläche näher liegt. Ich vermeide aus diesem Grunde die Bezeichnung „Basalsaum“ für die Cuticula, da dieses Gebilde an der freien Zelloberfläche und nicht an der Zellbasis liegt.

[3]) Der Ausdruck „distal“ bezieht sich auf alles, was der freien Oberfläche der Cuticula näher liegt.

schnitte habe fortsetzen sehen. Zuweilen sah ich die Streifen bald dünner, bald dicker. Im ersteren Fall scheint sich eine oberflächliche Schicht der basalen Stäbchenglieder entfärbt zu haben, sodass nur ein axialer Streifen den Farbstoff zurückbehalten hat, was bei Eisenhämatoxylin ganz gewöhnliche Erscheinung ist. Es entspricht dem von A. Fischer als Spiegelfärbung beschriebenen Tinktionsphänomen. Man darf daraus wohl nicht den Schluss ziehen, dass es dünnere und dickere Stäbchen gebe.

Jedes basale Stäbchenglied ist an besonders günstig differenzierten Stellen gegen den Zellleib durch ein bestimmtes schwarzes feines Körnchen abgegrenzt. Sämtliche Körner dieser Art liegen in einer Ebene. An diesen Stellen ist es nicht möglich eine bestimmte Grenze zwischen den besagten Knötchen und dem übrigen Stäbchenabschnitt, resp. die Ausdehnung der basalen Körnchen in der Stäbchenachse anzugeben, da beide Teile gleich gefärbt erscheinen. Einige Male glaubte ich auch am distalen Ende der basalen Stäbchenglieder, also in der Flucht der Grenzlinie (Ebene), welche gewöhnlich als dunklere durchgehende Linie erscheint, leichte Verdickungen der Stäbchen („Grenzkörner") zu sehen, sodass sich mir die Vermutung aufdrängte, dass die Grenzschicht die Summe der Grenzkörner sei. Jedenfalls lagen diese Verhältnisse an der Grenze der Erkennbarkeit. An Stellen, wo die Differenzierung etwas weiter fortgeschritten ist, sind nur noch die basalen Körner gefärbt, sodass man sie in diesem Falle am deutlichsten erkennen kann. So lange sie überhaupt noch unterscheidbar waren, erschienen sie in der Stäbchenachse etwas verlängert und zwar machte es den Eindruck, als ob sie etwa doppelt so hoch, als breit wären; es möchte deshalb für sie der Ausdruck „Basalellipsoid" am Platze sein. In einigen wenigen Fällen waren sie so deutlich optisch voneinander zu trennen, dass es mir leicht gelang, die bei einer

und derselben Einstellung nebeneinander liegenden und scharf erscheinenden Gebilde zu zählen: es fanden sich zwischen zwei benachbarten Kittlinien 6—7 Basalellipsoide.

Ich möchte bei dieser Gelegenheit noch bemerken, dass an noch stärker differenzierten Eisenhämatoxylinpräparaten, bei denen die Basalellipsoide entfärbt waren, welche aber mit Säurefuchsin nachgefärbt waren, die Basalellipsoide sich rot gefärbt hatten, woraus hervorgeht, dass die fraglichen Gebilde sich auch mit sauren Anilinfarbstoffen tingieren lassen.

Betrachten wir nunmehr Flächenbilder und zwar solche Stellen, an denen die Kuppen der Zellen so abgeschnitten sind, dass von den betreffenden Zellen nur die Cuticula und höchstens eine minimale Oberflächenschicht des Zellleibes im Schnitte vorhanden sind, so sieht man folgendes: bei bestimmter Einstellung und zwar auf das Kittleistennetz, eine Anzahl über eine ganze Masche des Netzes (Zellquerschnitt) sich ziemlich gleichmässig verteilender schwarzer Körnchen, welche so angeordnet sind, dass vier zunächst stehende Körner annähernd die Ecken eines Quadrates bilden.

Diese Anordnung ist oft so regelmässig, dass durch den ganzen Zellquerschnitt in zwei aufeinander senkrecht stehenden Richtungen hindurchgehende gradlinige Körnerreihen häufig beobachtet werden können. Die Entfernung zweier Körner beträgt, in der Reihe gemessen im Mittel 0,7 μ, eine Zahl, welche verhältnismässig wenig variiert, sodass die Entfernungen sämtlicher Körner einer und derselben Reihe genau die gleiche sein kann. Als Minimum beobachtete ich 0,6 μ, als Maximum 0,9 μ. Die Entfernung der Körner von der Kittleiste ist meist nur wenig kleiner als das Minimum. In einem bestimmten Fall konnte ich auf einer Fläche von 7,35 μ^2 genau 15 Körnchen zählen. Es handelt sich um ein Stück eines Zellenquerschnittes, welches von drei Seiten von Kittlinien umgeben war; dementsprechend würde auf der Oberfläche einer Zelle von 20,6 μ^2 (ich habe

bei einer Zelle durch möglichst genaues Messen einen solchen Flächeninhalt gefunden) 41 Körnchen zu finden sein. Zu bemerken wäre noch, dass ich hier und da zwei Nachbarkörnchen nicht deutlich voneinander optisch isolieren konnte, obschon sie nicht näher aneinander lagen, als die übrigen deutlich voneinander getrennten. Ob man daraus den naheliegenden Schluss ziehen darf, dass die Basalellipsoide untereinander verbunden sein können, wie es Heidenhain an Flimmerzellen beschrieben hat, oder ob diese Bilder anders zu deuten sind, wage ich nicht zu entscheiden.

Bei Triacidpräparaten gestaltet sich die Cuticula folgendermassen:

An der Basis ein dunkler rotvioletter Streifen (Schicht), der eine gewisse Dicke besitzt und nicht etwa als Grenzlinie erscheint, sodass ihm also eine gewisse vom übrigen differente Substanz zu Grunde liegen muss; besondere Details konnte ich in dieser basalen Schicht nicht erkennen, trotzdem entspricht sie ihrer Lage nach zweifellos der durch die bei der Eisenhämatoxylinmethode deutlich hervortretenden Basalellipsoïde gebildeten Schicht. Alles was oberhalb dieses basalen Streifens liegt, erscheint grau-lila; doch lassen sich hier zwei durch eine scharfe dunklere, mehr violett gefärbte Linie voneinander getrennte Schichten unterscheiden, von denen die untere (dem Kern zugekehrte) deutlich heller gefärbt ist, als die obere. Da die eben erwähnte dunkelviolett gefärbt erscheinende Linie der bei Eisenhämatoxylinpräparaten hervortretenden Grenzlinie entspricht, so ist das übrige auf die mit Eisenhämatoxylinmethode erhaltenen Bilder leicht zurückzuführen. An Flachschnitten des Epithels konnte ich deutlich Stäbchengruppen sehen, welche durch dreistrahlige Spalten voneinander getrennt waren.

Das Aussehen der Cuticula bei Dreifarbgemisch von Ehrlich ist ähnlich wie bei Triacid, sodass ich die Schilderung dieser Methode unterlassen kann.

Mit Thionin nahm die gesamte Cuticula einen bläulichen Ton an, und zwar erscheint oft über eine ganze Zotte hin die ganze basale Kutikularschicht etwas dunkler gefärbt, als die oberflächliche. Es kann dies darauf beruhen, dass, wie es auch bei Eisenhämatoxylin hie und da zu sehen ist, die basalen Abschnitte der Stäbchen sich aus irgend welchen Gründen dunkler gefärbt haben. Dann sollte man aber dieselbe, wie bei Eisenhämatoxylinpräparaten deutlich einzeln hervortreten sehen, was aber gar nicht der Fall ist. Es wäre demnach wohl möglich, dass eine Zwischensubstanz, welche nur in der basalen Kutikularschicht vorhanden wäre, sich etwas mitgefärbt hätte, doch spricht hiergegen der Umstand, dass bei lockerer Anordnung der Stäbchen die Spalten zwischen denselben bis zu ihrem basalen Ende glatt durchzugehen scheinen. Es machte mir an vielen Stellen den Eindruck, als ob die etwas dunkler gefärbte Grenzlinie (resp. -schicht) aus einer Schicht von Körnchen bestände, von denen jedes einem Stäbchen angehören würde.

Mit Kernschwarz[1]) (von Grübler bezogen) färbt sich die Cuticula im allgemeinen grau. An dem distal von der Grenzlinie befindlichen Stäbchenstück erscheint ein kleinerer, der Grenzlinie zunächst liegender Abschnitt, etwas heller gefärbt und zwar ungefähr mit der gleichen Intensität, wie der basale Stäbchenabschnitt. Diese hellere Färbung geht in die dunklere des oberflächlichsten Stäbchenabschnittes ganz allmählich über. Diese nur bei der Färbung mit Kernschwarz hervortretende Eigentümlichkeit hat in der schematischen Textfigur 15 besonderen Ausdruck gefunden. Ob es sich hier um chemische oder physikalische Unterschiede der betreffenden Stäbchenabschnitte handelt, vermag ich nicht anzugeben.

Was die Schicht der Basalellipsoïde betrifft, so erscheinen sie

[1]) Die Kernschwarzfärbung eignet sich am besten zur Darstellung der die Grenzlinie zusammensetzenden Körnchen. Man sieht sie deutlicher mit enger Blende.

an besonders günstigen Stellen längs oval und deutlich voneinander isoliert. Vielfach liess sich die distale Grenze der Basalellipsoïde nicht deutlich erkennen, da der übrige Teil der basalen Stäbchenabschnitte dieselbe Farbe angenommen hatte. Die Grenzschicht ist aber sehr deutlich in Körnchen aufgelöst, wie ich es sonst nur bei Thionin, wenn auch nicht so deutlich, beobachtet habe.

Ganz ähnlich beschreibt und zeichnet M. Heidenhain die Verhältnisse beim Salamander (Fig. 16, Taf. XI seiner Arbeit). Nur bestehen, wie man wenigstens aus der Abbildung schliessen kann, Unterschiede in den Massverhältnissen. Auch zeichnet er die beiden Anschwellungen der Innenglieder gleich gross. Es ergiebt sich daraus im Prinzip eine fast vollständige Übereinstimmung der Kutikularverhältnisse beim Rhesus-Affen und beim Salamander.

M. Heidenhain giebt an, dass die Konturlinien der durch die Innenglieder gebildeten Kutikularschicht als färbbare Bildungen feinster Art durch die Zwischenräume zwischen den Basen und Köpfchen der Stäbchen hinweggehen. Dass die Basalellipsoïde durch eine bestimmte Linie miteinander verbunden sind, finde ich auch; es liegt eben hier die Grenze zwischen dem Stäbchenbesatz und dem Zellprotoplasma. Was die distale Grenzlinie (Ebene) betrifft, so sah ich ebenfalls beim Rhesus-Affen an Triacid- und Dreifarbgemischpräparaten eine durchgehende etwas dunklere Linie. Es entsteht nun die Frage, wie wir die letztere zu deuten haben?

Es könnte sich wohl um die Begrenzungsebene einer zwischen den Innengliedern vorhandenen Substanz handeln. Der Umstand jedoch, dass diese Linie dunkler sich färbt, als die durch sie voneinander getrennten Kutikularschichten, spricht für das Vorhandensein einer die Grenzkörner verbindenden Substanz. Ferner spricht dafür folgende Überlegung:

Die Basalellipsoïde sind in gleicher Zahl vorhanden, wie die

Grenzkörner, sie sind aber erheblich dicker; daraus geht hervor, dass sie wegen der kleineren Zwischenräume optisch schwieriger isolierbar sein sollten; das Umgekehrte ist jedoch der Fall.

Wenn wir eine die Grenzkörner verbindende Substanz annehmen zu müssen glauben, so würde sich fragen, wie dieselbe morphologisch beschaffen sei, d. h. ob es sich um ein Fadenwerk oder um eine Membran handle, welche die zwischen den Innengliedern liegenden Räume vollständig abschliessen würde. Dies dürfte bei der Kleinheit der Verhältnisse sehr schwer zu



Textfigur 15.

Zwei Stäbchen der Cuticula schematisch. a Aussenglied. b Grenzkorn und Grenzlinie (Grenzschicht). c Innenglied. d. Basalellipsoid und oberflächlichster Protoplasmaabschnitt.

entscheiden sein; jedenfalls gelang es mir nicht, hierüber ins Klare zu kommen.

Fassen wir die Ergebnisse dieses Abschnittes kurz zusammen und vergleichen wir sie mit den Befunden M. Heidenhains in seiner Arbeit „Über die Struktur der Darmepithelzellen des Salamanders“, so ergiebt sich folgendes (s. Textfig. 15):

Die Cuticula der Dünndarmepithelzellen vom Rhesus-Affen besteht aus gleich dicken und gleich hohen Stäbchen, deren Gesamtlänge (von dem untersten Punkt des Basalellipsoïdes gemessen) 1,8 μ beträgt, deren Achsen voneinander 0,7 μ entfernt sind.

Jedes Stäbchen besteht aus einem Aussenglied (1 μ lang) und einem Innenglied (0,8 μ lang). Das Innenglied ist distal durch ein minimales Körnchen, „Grenzkorn", abgeschlossen; am proximalen Ende schwillt es zu dem erheblich grösseren „Basalellipsoïde" an.

Am Schlusse dieser Auseinandersetzung will ich noch auf einen Punkt der Mallschen Arbeit etwas näher eingehen. Mall bildet nämlich in Fig. 8, Tab. VI seiner Abhandlung über „die Blut- und Lymphwege im Dünndarm des Hundes" die Flächenansicht des Stäbchenbesatzes ab. Leider giebt er eine Vergrösserung nicht an. Unter der Voraussetzung, dass die Zellen beim Hund und beim Rhesus-Affen ungefähr die gleiche Grösse besässen, würde, da meine Abbildung eine (s. Tafelfig. 11) 1474-fache Vergrösserung ist, die Zeichnung von Mall unter einer mehr als 3000-fachen Vergrösserung entworfen sein. Bei dieser Vergrösserung müssten, wiederum die gleichen Grössenverhältnisse vorausgesetzt, in Malls Zeichnung die Stäbchenquerschnitte 2 μ voneinander entfernt stehen. Dagegen zeichnet er sie so dicht, dass sie sich hie und da sogar berühren. Ich glaube daraus den Schluss ziehen zu müssen, dass entweder die Verhältnisse beim Hund ganz andere sind, als wie beim Rhesus-Affen, oder dass Mall die Pünktchen nicht mit dem Zeichenapparat, sondern nach ungefährer Schätzung eingezeichnet hat. Hierbei kann man sich, wie ich es selbst erfahren habe, sehr leicht täuschen. Als ich nämlich sorgfältig mit dem Zeichenapparat Korn für Korn eingezeichnet hatte und mich nochmals vergewisserte, dass jeder Punkt an seinem Platze, und dass keiner zu viel und keiner zu wenig war, war ich, als ich die Zeichnung unabhängig vom Zeichenapparat betrachtete, erstaunt über die grosse Entfernung resp. die geringe Zahl der Körner. Nach dem blossen Augenmasse hätte ich geglaubt, dass es ihrer viel mehr wären, und dass sie erheblich näher ständen.

Ein weiterer Umstand fiel mir an der gleichen Figur auf,

das sind die an jeder der sechs Ecken gelegenen grossen Punkte, wie ich solche beim Rhesus-Affen nirgends bemerkt habe. In dem Text (S. 186) sagte er hierüber:

„In gleicher Höhe mit letzterer" (er meint die übrige feine Punktierung), „sehr nahe dem oberen glatten Rand der Zelle, liegen an dem Umkreis des Saumes grössere solcher dunklen Punkte."

Ich vermute, dass er hier das schlecht konservierte Kittleistensystem vor sich gehabt hat, wofür auch seine Fig. 9 (Taf. VI) spricht. Was die letztere Abbildung betrifft, so könnte man denken, dass die Knötchen gar nicht an der Basis der Stäbchen liegen, sondern in erheblicher Entfernung davon, und dass sie demnach nicht den Basalellipsoïden, sondern vielleicht den Grenzkörnern (d. h. distalen Körnchen der Innenglieder) entsprechen. Liest man jedoch die hierzu gehörige Textbemerkung: „An Längsschnitten durch die Zotten begegnet man in dem Saum der Epithelien vom Zellenboden an aufwärts zuerst einem helleren, dann einem dunklen Bändchen, auf welches der deutlich gestrichelte grösste Abschnitt des Saumes folgt", und vergleicht hiermit meine Befunde beim Rhesus-Affen, so wird man zu der Überzeugung kommen, dass unter „dem hellen Bändchen" die subkutikuläre helle Schicht des Zellleibes zu verstehen ist, dass also die Mallschen Knötchen (Fig. 9, Taf. VI) thatsächlich den Basalellipsoïden entsprechen und dass er beim Hunde weder die Grenzlinie, noch die Grenzkörner gesehen hat.

β. Zellleib der Hauptzellen der Zotten (s. Tafelfig. 4).

Dicht unter der Cuticula der Hauptzellen befindet sich eine helle Schicht von wechselnder Breite, meist halb so dick oder auch von gleicher Dicke, wie die Cuticula; manchmal ist sie aber so schmal, dass man sie nur als scharfe helle Linie wahrnehmen kann. Diese helle Schicht erscheint um so höher, je

stärker die Zelle bei der Kontraktion der Zotte seitlich komprimiert, resp. in ihrer Achse verlängert ist. Es giebt Zellen, wo diese helle Schicht fehlt, sodass die nächstliegende dunklere dicht an den Stäbchenbesatz grenzt.

Unterhalb der hellen Schicht liegt eine mit den verschiedensten Färbemethoden sich dunkel färbende Masse, die bei Eisenhämatoxylinpräparaten granuliert erscheint. Nur an wenigen Stellen glaubte ich die Granula in, der Zellachse parallelen, Reihen angeordnet zu sehen. Diese Granula erscheinen am deutlichsten da, wo im Schnitt die betreffenden Zellen sich über eine Becherzelle schieben, wo sie also eine äusserst feine Schicht bilden. Diese dunkle Masse ist nach unten zu durch eine kernwärts gerichtete konkave Linie (Ebene) deutlich, wenn auch nicht scharf, begrenzt. Kutikularwärts ist sie ebenfalls bestimmt, aber mehr konvex abgegrenzt. Von der seitlichen Oberfläche wird diese dunkle Masse durch eine schmale helle Zone getrennt. Unterhalb dieser dunklen Masse findet sich eine ebenso hohe helle Zone, welche bis zum Kern reicht und am hellsten dicht unterhalb der dunklen Masse erscheint. Ich glaubte zuweilen feine hellste Punkte darin gesehen zu haben, welche beim Arbeiten mit der Schraube hin- und herrückten, sodass hier der Schluss naheliegt, dass es sich um feine (Holmgrensche?) Kanälchen handle. Zuweilen sah ich von der basalen Seite der dunklen Masse mehrere feine Fädchen in die hellere Zone hineinziehen.

Irgend eine Andeutung von bilateraler Symmetrie, wie sie M. Heidenhain für den Froschdarm abbildet, habe ich nicht konstatieren können.

An stark kontrahierten Zotten, wo die Zellen in die Länge gezogen sind, sah man den Kern länglich oval, während in den Drüsen sie mehr rundlich erscheinen. Manche Kerne sind aus der allgemeinen Kernzone mehr oder weniger weit herausgerückt. Es dürfte dies vielleicht auf mechanische Einflüsse (Seitendruck bei der Kontraktion der Zotte) zurückzuführen sein.

Hat man Flächenschnitte vor sich und stellt man auf das Kittleistennetz (oder ein wenig tiefer) ein, so erkennt man, vorausgesetzt, dass die Basalellipsoide, die sonst das Bild verwirren, nicht mitgefärbt sind, in der Mitte einer jeden Masche ein feinstes schwarzes Körnchen, welches jedoch, wenn auch nicht in allen Fällen, bei genauerer Betrachtung mit Mühe sich in zwei Körnchen auflösen lässt. Dass man nicht immer zwei Körner sieht, mag darin seinen Grund haben, dass die Körnchen äusserst klein sind, sehr nahe bei einander liegen und gewöhnlich so gelagert sind, dass das eine das andere mehr oder weniger deckt. An Längsschnitten der Zellen konnte ich es nur in wenigen Fällen nachweisen und zwar in der schmalen hellen subkutikulären Zone, sehr nahe dem Stäbchenbesatz. Diese Lagerung erschwert eben das Auffinden des Diplosomas bei dieser Schnittrichtung erheblich. In dem gewöhnlich vorkommenden Falle, dass die dunkle hohe Zone dem Stäbchenbesatz sehr nahe liegt, ist das Auffinden des Diplosomas erst recht unmöglich, zumal der genannte Zellabschnitt körnige Struktur besitzt.

b) Hauptzellen der Lieberkühnschen Krypten (s. Tafelfig. 5).

Die Cuticula geht zunächst, ohne dass man an ihr eine Veränderung erkennen kann, in die Drüsenmündung hinein, wird dann allmählich niederer und unscheinbarer. Als ihre letzten Reste sah ich in einigen günstigen Fällen (Schnitt von 5 mm mit Dreifarbgemisch gefärbt, in welchem ein Drüsenlumen der ganzen Länge nach getroffen war) etwa in der Mitte der Krypten auf der Oberfläche der Hauptzellen, die bereits deutlich die weiter unten zu beschreibenden Sekretionserscheinungen zeigten, locker angeordnete Fädchen, die mir feiner und niedriger zu sein schienen, als die typischen Stäbchen der Cuticula. Ob sie sich noch weiter erstreckt vermag ich nicht anzugeben; es

könnte sich in diesem Falle nur um minimale Bildungen handeln, welche der Beobachtung sich leicht entziehen. Dass in dem Fundusdrittel der Drüsen keine Kutikularbildung vorhanden ist, glaube ich bestimmt versichern zu können, während (nach Schaffer) beim Menschen die Drüsenzellen des Dünndarms in der Nähe des Fundus eine Cuticula haben sollen.

Das Vorhandensein des Kutikularsaumes in den Lieberkühnschen Krypten wurde noch von Verson, Klose, R. Heidenhain, Kruse angegeben, hingegen leugneten sie Schwalbe, Krause, Toldt, Paneth.

Die Differenzierung des Zellleibes in mehrere Zonen, wie ich sie oben geschildert habe, reicht nicht so weit wie die Cuticula, d. h. bis zur unteren Grenze des der Mündung zunächst liegenden Sechstels.

Noch bevor die letzten Spuren der Cuticula (feinste Fädchen) verschwunden sind, sieht man dicht unter der freien Zelloberfläche das Protoplasma an einer kleinen Stelle etwas heller werden. Diese Stelle nimmt gegen den Drüsengrund hin an Grösse, wenn auch nur ganz allmählich, zu, sodass sie schliesslich im unteren Drittel ihre höchste Dicke erreicht. Ihr Höhendurchmesser ist anfangs ungefähr der Höhe der Cuticula des Zottenepithels gleich. Am Drüsengrund, wo sie ihre höchste Dicke erreicht, kann sie ungefähr zweimal so hoch sein, als die Cuticula. Mit der Zunahme der oberflächlichen Schicht erhöht sich auch die Färbbarkeit derselben und zwar mit denjenigen Farbstoffen, welche die Granula der Becherzellen färben. Ich finde sogar gewöhnlich die gleichen Nuancen. So färbt sie sich z. B. mit Dreifarbgemisch dunkel grau-grün, mit Eisenhämatoxylin gelblich; doch sah ich nie hier wirkliche Granula, vielmehr erschien mir die Stelle als ein heller Fleck, von einem dunklen ebenfalls grau-grünen Saum umgeben, der diese Stelle ziemlich scharf gegen das übrige Zellprotoplasma abgrenzte. Zuweilen glaubte ich eine plumpe Netzstruktur von wenigen

Maschen zu erkennen. Die Netzfasern erschienen dunkler graugrün, als das Übrige. Dass es sich hier nicht etwa um eine Kutikularbildung handelt, erhellt aus dem Umstand, dass man hier bei Eisenhämatoxylin-Präparaten in der Mitte der Stelle das Mikrocentrum ausnahmslos nachweisen kann und dass da, wo die Cuticula eben noch zu erkennen ist, diese Stellen schon zu beobachten sind. Auch mit der beim Zottenepithel beschriebenen schmalen hellen Schicht hat diese Stelle nichts zu thun, da dieselbe sich nur auf eine kurze Strecke in die Drüsenmündung hinein erstreckt und verschwunden ist, bevor die fragliche Schicht beginnt, die erst in der Mitte der Drüse auftritt.

Es drängt sich jetzt die Frage auf: haben wir es hier mit secernierenden Zellen zu thun oder nicht?

Als entscheidend für diese Frage scheint mir die Beobachtung zu sein, dass ungefähr im unteren Viertel fast einer jeden Krypte, an der Oberfläche dieser Zellen spitz zulaufende Massen vorragen, welche die gleiche Färbung zeigen wie der eben beschriebene Zellabschnitt und mit derjenigen der gegenüberliegenden Kryptenwand und den gleichen Gebilden der Nachbarzellen zu einem Netzwerk verschmelzen können. In einigen Fällen bemerkte ich auch eine grössere vakuolisierte Masse gleicher Art im Drüsenlumen. Man konnte nun noch vermuten, dass diese netzigen Massen aus den Paneth schen Zellen stammten. Man würde sich in diesem Falle ihre Entstehung in folgender Weise zu denken haben: das homogene flüssige Sekret steigt im Lumen auf und kommt so mit der Oberfläche der Hauptzellen in Berührung; durch das Fixationsmittel wird das Sekret in situ zu einem den Hauptzellen anhaftenden Netzwerk koaguliert.

Gegen diese Auffassung spricht jedoch der Umstand, dass die netzförmigen Sekretmassen nie im deutlichen Zusammenhang mit den Panethschen Zellen sich finden und dass sie den schmutzig grau-grünlichen Ton annehmen, wie die oberflächliche

Partie (Sekretsammelstelle) der Hauptzellen, während eine solche Färbung an den Panethschen Zellen nie zu beobachten ist.

Fragen wir uns nun, welcher Art das Sekret sei?

Aus dem weiter oben Gesagten könnte man vielleicht den Schluss ziehen wollen, dass es sich hier um Schleim handle. Ich war auch anfangs dazu geneigt; als ich jedoch kurz vor Abschluss dieser Arbeit Präparate, die mit Alauncochenille durchgefärbt waren, noch nach Van Gieson nachbehandelte, so sah ich zu meiner Überraschung, dass zwar der Schleim der Becherzellen sich violett-schwarz gefärbt hatte, dass jedoch die fragliche Stelle der Hauptzellen als helles, etwas dunkler umsäumtes Feld erschien. Es scheint mir deshalb als sehr unwahrscheinlich, dass es sich hier um Schleim handle, zumal ich bei verschiedenen Methoden hier nie Granula gesehen habe, während solche in den Becherzellen in schönster Weise ausgebildet waren.

Welcher Art jedoch das Sekret ist, ob wenigstens eine Verwandtschaft mit dem Schleim besteht oder nicht, kann ich nicht entscheiden[1]). Dicht unterhalb der oben beschriebenen Sekretsammelstelle beginnt dunkles granuliertes Protoplasma; feinere Differenzierungen desselben konnte ich nicht erkennen.

Der Kern ist längsoval scharf begrenzt und mit Kernkörperchen versehen. Noch muss ich bemerken, dass sich oft einzelne solcher mit Sekretsammelstellen versehene Zellen zwischen den Panethschen befinden. Sie erscheinen (in Seitenansicht) sehr schmal, sodass die Kerne benachbarter Zellen dicht aneinander liegen. Beim Arbeiten mit der Schraube bleiben die Kerne längere Zeit deutlich. Daraus geht hervor, dass sie sich quer zu der Drüse stark ausdehnen, dass somit die Zellen in der Richtung der Drüsenachse zusammengedrückt sind. Sie gleichen durchaus

[1]) Angaben über die Sekretion der Hauptzellen der Lieberkühnschen Drüsen konnte ich nur in einer Arbeit von F. E. Schulze finden, wonach der obere Teil der Zelle mit einer mehr oder weniger weichen Masse erfüllt ist, welche den Eindruck eines hellen Saumes macht und als ein Sekret des eigentlichen Zellprotoplasmas aufzufassen sei.

denjenigen, wie sie Paneth abbildet und als „schmale Zellen" bezeichnet [1]).

Die Übereinstimmung des Baues der sog. schmalen Zellen mit den übrigen Hauptzellen der Krypten veranlasst mich die ersteren nicht als Zellen sui generis anzusehen, sondern sie zu den Hauptzellen zu rechnen, die zwischen den Panethschen Zellen eingestreut sind und durch die stärkere Ausdehnung derselben in der Längsrichtung des Drüsenschlauchs zusammengedrückt sind. In den Drüsenzellen sieht man, wie es schon bereits oben erwähnt wurde, die Centralkörperchen regelmässig in dem oberflächlichen Zellabschnitt.

Ich glaube also aus alledem den Schluss ziehen zu dürfen, dass die Hauptzellen des Fundusdrittels der Lieberkühnschen Krypten secernieren, dass die kleine Sekretsammelstelle, wie bei der Thränendrüse des Menschen, dem Oberflächenepithel des Magens und den Becherzellen des Darms in der Mitte das Diplosoma enthält, dass schliesslich das Fadennetz im Drüsenlumen als Sekret der Hauptzellen aufzufassen ist.

Die Anwesenheit des Mikrocentrums in der Mitte der Sekretsammelstelle spricht dafür, dass in derselben ausser dem Sekret auch noch, wenn auch ein geringfügiges Protoplasmagerüst vorhanden sein muss.

2. Becherzellen.

(s. Tafelfigur 6, a—g.)

Unter den von mir angewandten Methoden eignet sich am besten zur Färbung der Becherzellen Dreifarbgemisch, van Giesons Pikrofuchsin, Triacid. Bei den ersten zwei Methoden treten die Sekretmassen deutlich als Granula hervor, und zwar bei Dreifarbgemisch dunkel grau-grün, bei van Gieson violett-schwarz. Bei

[1]) V. Oppel, Schlund und Darm. Fig. 191, S. 337, 1897.

Triacid aber erscheint die Becherzelle nicht aus Granula bestehend, sondern aus einem Maschenwerk. Bei Eisenhämatoxylin färben sich die deutlich erkennbaren Granula gewöhnlich schmutzig gelb, können jedoch hie und da das Hämatoxylin mehr oder weniger fest halten.

Bekanntlich wird die Struktur der Schleimmassen von den verschiedenen Autoren bald als körnige, bald als netzige beschrieben. Nach meinen Erfahrungen ist die Struktur eine körnige. Bei gewissen Methoden, wie z. B. bei Triacid, infolge eigenartiger Beschaffenheit der färbenden Flüssigkeit, scheinen die Granula durch Quellung zu einer gleichmässigen Masse zusammenzufliessen, aus der dann wahrscheinlich bei der Entwässerung behufs Fertigstellung der Dauerpräparate das Mucin sich zu einem Fadengerüst zusammenzieht. Ob nun dieses Fadengerüst rein aus Mucin besteht oder ob das Mucin dem präformierten Protoplasmagerüst der Sekretsammelstelle anhaftet, vermag ich nicht zu entscheiden. Becherzellen finden sich im Dünndarm des Rhesus-Affen mit Ausnahme des nur von Paneth schen und einzelnen schmalen Hauptzellen eingenommenen Drüsenfundus an allen Stellen auch an der Zottenkante resp. Spitze.

Am zweckmässigsten scheint es mir bei der Beschreibung der Becherzelle mit denjenigen der Krypten zu beginnen.

Am Fundus derselben sah ich, wie schon oben bemerkt, nie Becherzellen. Diejenigen, die dem Fundus resp. den Paneth-schen Zellen am nächsten liegen, besitzen nur geringeren Schleimgehalt unter der freien Oberfläche.

Ferner ist zu bemerken, dass die dem Fundus naheliegenden Zellen und zwar, falls sie der Muscularis mucosae anliegen, gewöhnlich, wie ich es auch für die übrigen Kryptenzellen angegeben habe, erheblich niedriger sind als anderswo, sodass der Kern gegen die Basis gedrängt ist. Da wo sie nicht der Muscularis mucosae anliegen, erschienen sie schmäler und höher und die Kerne in der Zellachse verlängert. In geringerer Entfernung vom

Fundus nimmt die Schleimansammlung zu. Der basale, schleimfreie und kernhaltige Zellabschnitt erscheint besonders gegen die Basis zu verschmälert, ein Verhalten, welches gegen die Zottenspitze zu sich immer mehr ausprägt, sodass die Zellen schliesslich wie ein langgestieltes Becherglas aussehen, eine Form, welche ja bei Säugern im allgemeinen bekannt ist. Der Kern liegt, wie immer ziemlich dicht an der Schleimansammlung, doch bleibt er stets von ihr durch eine mehr oder weniger dünne Protoplasmaschicht getrennt. Die Form des Kernes ist bei den ausgebildeten Becherzellen den Verhältnissen entsprechend meist kegelförmig mit konkaver gegen die Schleimansammlung gerichteter Basis. An der Zottenbasis beobachtet man jedoch zahlreiche Zellen, bei denen der Kern an beiden Enden gleichmässig konvex abgerundet ist.

Ich muss hier betonen, dass vom Drüsenfundus bis zur Zottenbasis die Zellen oberflächlich scharf begrenzt erscheinen, dass sie da, wo in dieser Strecke die Cuticula deutlich wahrnehmbar ist, die freie Oberfläche kaum bis zur Grenzlinie der Cuticula heranreicht und dass ich bisher daselbst keinerlei Andeutung von Austreten der Sekretmassen aus der Zelle gesehen habe. Die ersten Anzeichen hiervon finde ich erst etwas oberhalb der Zottenbasis in Gestalt eines sich meist dunkler als die Sekretmasse in der Zelle sich färbenden Höckers (s. Tafelfig. 6 e und f). Ich hebe das deshalb hervor, weil in den oberen Partien der Krypten des Dickdarms allgemein das Sekret so reichlich austritt, dass das Lumen derselben dadurch ausgefüllt wird.

An den Zotten aufwärts nimmt das Austreten des Sekrets immer mehr zu, sodass schliesslich an dem äussersten Zottenrand die Austrittsfläche dem grössten queren Durchmesser der gesamten Sekretanhäufung in der Zelle entspricht (s. Tafelfig. 6 g). Zu gleicher Zeit hat sich die gesamte Sekretanhäufung im Zellleib entschieden verringert und erscheint weniger dicht zusammengedrängt, sodass man unbedingt annehmen muss,

dass, wenn während des Wanderns der Zelle zum Zottenrand für das austretende Sekret Ersatz geschaffen wird, dieser nur ein sehr unvollständiger sein kann. Ob die Zelle überhaupt ihr Sekret je vollständig entleert und was in einem solchen Falle aus ihr werden würde, vermag ich nicht anzugeben, da ich niemals eine vollständig sekretfreie Becherzelle gesehen habe.

Ich habe nach den Centralkörperchen der Becherzellen an Eisenhämatoxylinpräparaten viel gesucht, bis ich schliesslich in ein und demselben Gesichtsfelde an mehreren dicht nebeneinander liegenden und sich im Querschnitt präsentierenden Becherzellen genau in der Mitte der Schleimansammlung sie als einfaches Körnchen wahrnehmen konnte. Einen feinen Körnchenkranz, wie ihn K. W. Zimmermann für die gleichen Gebilde im Dünndarm des Menschen abgebildet hat, konnte ich in keinem Fall erkennen. Was die Gründe für das seltene Auffinden der Centralkörperchen in den Becherzellen betrifft, so verweise ich auf die Zimmermannsche Arbeit.

Was die Genese der Becherzellen anbelangt, so giebt es drei Möglichkeiten:

1. Sie haben sich in irgend einer Zeit aus dem Entoderm mit den übrigen Darmzellen herausdifferenziert, sind also Zellen sui generis.

2. Sie entwickeln sich noch beim Erwachsenen aus den Hauptzellen durch Umwandlung derselben.

3. Sie gehen aus den Panethschen Zellen hervor.

Ich möchte die beiden letzten Möglichkeiten zuerst erörtern.

Ich habe weiter oben auseinandergesetzt, dass die Hauptzellen des tieferen Drüsenabschnittes nicht indifferente Zellen sind, sondern, dass sie secernieren. Wir haben somit gar keine indifferenten Zellen am Kryptengrund, sondern nur secernierende, somit also gar kein besonderes Material, das durch seine Umwandlung eine der spezifischen Zellarten liefern könnte. Es müsste also, wenn wirklich eine Umwandlung einer Zellart in

die andere stattfinden sollte, eine bereits ein bestimmtes Sekret liefernde Zelle einen Funktionswechsel eingehen und ein anderes Sekret liefern. Dass dies sehr unwahrscheinlich ist, dafür spricht der Umstand, dass ich nie auch nur eine Andeutung von Zwischenformen gesehen habe.

Für die Umwandlung von Hauptzellen in Becherzellen könnte man den Umstand ins Feld führen, dass die am tiefsten in den Krypten sitzenden Schleimzellen gewöhnlich nur geringe Sekretanhäufung besitzen. Es muss jedoch hiergegen betont werden, dass auch noch so geringe Sekretmassen doch als grobe Granula auftreten, während die Sekretmassen der Hauptzellen nur den Eindruck eines Netzes machen. Hierzu kommt noch der Umstand, dass ich in einigen Fällen Kernteilungsfiguren in Becherzellen gesehen habe und zwar ausschliesslich in solchen, die dem Fundus nahe standen, d. h. in Zellen mit geringerem Sekretgehalt.

Was die Möglichkeit der Entstehung der Becherzellen aus den Panethschen anbelangt, so ist dieselbe noch unwahrscheinlicher. Dies erhellt aus der Thatsache, dass bis jetzt in dem ganzen Dickdarm, der doch so reich an Becherzellen ist, bis jetzt gar keine Panethschen Zellen nachgewiesen worden sind, ferner daraus, dass an den Panethschen Zellen, meines Wissens, bis jetzt noch keine Teilungserscheinungen beobachtet wurden, wohl aber, wie schon gesagt, an Becherzellen. Aus alledem glaube ich mich denjenigen Untersuchern anschliessen zu müssen, welche in den Becherzellen solche sui generis sehen.

Ich denke mir den Entwickelungsvorgang der Becherzellen in der Weise, dass dicht am Drüsenfundus aus den anfangs indifferenten Zellen Mutterbecherzellen sich herausdifferenzieren, dass diese sich teilen, dass eine der beiden Tochterbecherzellen liegen bleibt, um sich weiter zu teilen, dass die andere Becherzelle allmählich hinaufrückt u. s. f., und dass die zurückbleibenden, weitere Generationen liefernden Zellen jugendlichere,

d. h. sekretärmere Form bewahren. Erst die weiter aufrückenden, sich nicht weiter teilenden Zellen bilden sich zu definitiven Becherzellen aus.

3. Panethsche Zellen.

(s. Tafelfig. 7.)

Diese Zellen finden sich ausnahmslos in jeder Krypte und zwar nur am Fundus derselben. Wenn die Drüsen schräg stehen, so sind die Zellen häufig einseitig angeordnet und zwar an der der Muscularis mucosae zugekehrten Seite. Sie liegen in grösserer Zahl nebeneinander. Zuweilen finden sich zwischen ihnen einzelne Hauptzellen, deren schon weiter oben Erwähnung gethan wurde, doch nie Becherzellen. Die Zellen haben pyramidenförmige Gestalt mit breiter Basis; besonders die, welche der Muscularis mucosae dicht anliegen, sind oft erheblich breiter, als hoch. Überhaupt sind die Paneth schen Zellen die grössten Epithelzellen des ganzen Darms; dies erhellt daraus, dass oft bei Schnitten von 5 μ Dicke kein einziger Kern einer Paneth-schen Zelle mitgetroffen ist, vielmehr alle in Nachbarschnitten liegen. Das Protoplasma dieser Zellen erscheint dunkler gefärbt (grau-lila bei Dreifarbgemisch) als dasjenige aller übrigen Zellen. Im allgemeinen besitzt es schaumige Struktur, d. h. es ist von zahlreichen Vakuolen durchsetzt. Die letzteren erscheinen bei allen Färbungen farblos. Es macht eben den Eindruck, als ob sie eine Substanz enthalten hätten, die durch die Behandlung ausgewaschen wurde. Dies geht daraus hervor, dass in einigen wenigen Zellen, welche an der Oberfläche des fixierten Stückes lagen, wo also das Sublimat am intensivsten eingewirkt hatte, sowohl bei Eisenhämatoxylinpräparaten, wie bei Dreifarbgemisch im Centrum der farblosen Vakuolen, je ein verschieden grosses und verschieden stark gefärbtes Körnchen (Sekret) nachzuweisen war.

In dem Mittelpunkt, sowie an der Basis der Zelle, hauptsächlich in der Umgebung des Kernes, welcher häufig ganz an den Rand der Basis gerückt ist, ist das Protoplasma vakuolenärmer, zuweilen vollständig von Vakuolen frei, sodass es hier viel dunkler gefärbt erscheint als an anderen Stellen des Zellleibes.

Zuweilen finden sich Panethsche Zellen, die vakuolenärmer sind und infolgedessen in toto dunkler erscheinen. In diesem Falle liegen die Vakuolen näher dem Lumen, es macht den Eindruck, als ob man es hier mit verschiedenen Funktionsstadien zu thun habe.

Bis jetzt ist es mir nicht gelungen, das Mikrocentrum der Panethschen Zellen aufzufinden, doch vermute ich, dass die weiter oben beschriebene centrale Protoplasmaanhäufung der Sitz des Mikrocentrums sei.

Was die Genese der Panethschen Zellen betrifft, so gelang es mir bis jetzt nicht, irgend einen Aufschluss darüber zu erhalten, da ich weder mitotische noch amitotische Vorgänge an den Kernen beobachtet habe. Ob die oben erwähnten Formen der Panethschen Zellen mit spärlicheren Vakuolen näher der freien Oberfläche etwa als Zwischenstufen zwischen den Hauptzellen und den Panethschen gedeutet werden dürfen, mit anderen Worten, ob die Panethschen Zellen beim ausgewachsenen Tier durch Umwandlung der Hauptzellen entstehen, erscheint mir zweifelhaft. Dagegen möchte ich den Umstand ins Feld führen, dass wie weiter oben erörtert, die Hauptzellen beim Rhesus-Affen selbst Anzeigen von Sekretion darbieten und mir kein Beispiel bekannt ist, wo Zellen, die ein bestimmtes Sekret liefern, normalerweise sich in andere Zellen umwandeln, die ein anderes Sekret produzieren.

Alles oben angeführte veranlasst mich, die sog. Panethschen Zellen mit Paneth, Oppel, Nicolas als solche spe-

zifischer Natur anzusehen und nicht wie Bizzozero als junge Schleimzellen.

Die Kerne sämtlicher Kryptenzellen zeigen ein einziges grosses kugelrundes Kernkörperchen[1]).

Nachdem ich in den vorhergehenden Abschnitten die besonderen Verhältnisse der das Kryptenepithel zusammensetzenden Zellarten erörtert habe, dürfte es am Platze sein, auf die Frage, ob die Dünndarmkrypten Drüsen seien oder nicht, etwas genauer einzugehen.

Wir haben gesehen, dass die Hauptzellen des unteren Kryptenabschnittes Sekretionserscheinungen darbieten, von denen an den Hauptzellen des übrigen Dünndarmepithels nicht einmal Spuren zu finden sind; wir haben ferner gesehen, dass am Fundus der Dünndarmkrypten Zellen ganz besonderer Art, d. h. die Paneth'schen, welche an keiner anderen Stelle des Dünndarmepithels angetroffen werden, ausnahmslos zu finden sind.

Diese Thatsachen berechtigen uns, entgegen der Ansicht von Stöhr, die Dünndarmkrypten als echte Drüsenschläuche anzusehen und nicht wie die Dickdarmkrypten als einfache Einstülpungen des Oberflächenepithels. Dieser Unterschied wird noch durch den bereits bei der Beschreibung der Becherzellen erörterten Umstand bekräftigt, dass die Becherzellen der Dünndarmdrüsen Sekretmassen nicht austreten lassen, während doch in der oberen Hälfte der Dickdarmkrypten aus den Becherzellen reichlich Sekret hervorquillt und das Lumen anfüllt, so dass bei intensiver Färbung des Sekretes die Sekretmassen der Becherzellen zusammen mit dem Krypteninhalt wie an einem Zweigchen sitzende Beeren aussehen.

4. Kernteilungsfiguren.

Was die Kernteilungsfiguren der Hauptzellen betrifft, so sind sie, wie allgemein bekannt, nur in den Krypten anzutreffen.

[1]) Näheres über die Kernkörperchen siehe im Absatz über die Phagocyten.

Ich finde sie, wie gewöhnlich, stets aus der allgemeinen Kernzone herausgerückt, wofür, wie schon K. W. Zimmermann in seiner Epithelarbeit für den Menschen nachgewiesen hat, die auch beim Rhesus-Affen vorhandene hohe Lagerung des Diplosomas, dessen Mitwirkung bei der mitotischen Kernteilung unbedingt notwendig ist, verantwortlich zu machen ist. Die Kernteilungsfiguren sind an allen Stellen der Drüsen, jedoch mit Ausnahme des Fundus, anzutreffen (s. Textfig. 7, S. 16). Gegen die Drüsenmündung hin nehmen sie allmählich an Zahl zu, um jedoch in einem mehr oder weniger kleinen Stück vor der Mündung wieder abzunehmen. Oft genug, wenn auch nicht regelmässig, habe ich sie dicht an der Mündung gesehen. Was das Aussehen der in Teilung befindlichen Zelle anbelangt, so finde ich gewöhnlich den oberen Zellabschnitt, der die Kernteilungsfigur enthält etwas rundlich verdickt, eine Eigentümlichkeit, welche man, wie bekannt, häufig auch an anderen Zellen gefunden hat. Hierbei verschmälert sich das basale Stück so stark, dass es vorkommen kann, dass der die Kernteilungsfigur enthaltende Zellabschnitt in einem, das dünne basale Stück aber in einem anderen Schnitte liegt, zumal es eine ganz gewöhnliche Erscheinung ist, dass die Achse der Zellen nicht senkrecht auf der Drüsenperipherie steht. Findet man also rundliche, sich teilende Zellen, die keinen Zusammenhang mit der Basis besitzen, was oft genug vorkommt, so beweist dies nicht etwa, dass bei der Teilung die Zellen ihren Zusammenhang mit der Basalmembran des Drüsenschlauches verlieren, wie es bekanntlich Bizzozero bei sich teilenden Becherzellen abbildet.

Es macht mir den Eindruck, als ob im Monasterstadium das Protoplasma in der ganzen Zelle heller gefärbt erscheine und ein mehr aufgelockertes Aussehen habe. Es sieht so aus, als ob die Verbindung der Zelle mit der Umgebung eine losere geworden sei, da ich zuweilen einen Spalt um die sich teilende Zelle gesehen habe.

In weiter fortgeschrittenen Stadien, im Dispirem, findet man das Protoplasma den ruhenden Hauptzellen sehr ähnlich, d. h. das Protoplasma erscheint hier wieder dunkler und kompakter.

Die Teilungsebene der Zellen steht senkrecht zum Drüsenlumen, wie es auch in einschichtigem Epithel selbstverständlich ist, sonst würde ja eine Mehrschichtung der Zellen entstehen. Zu bemerken wäre noch, dass man nicht in allen Drüsenschläuchen Kernteilungsfiguren findet.

Kernteilungsfiguren in Becherzellen hat Bizzozero beim Hunde abgebildet. Ich habe beim Rhesus-Affen ebenfalls danach gesucht und zweifellos solche, wenn auch in kleiner Zahl, nur in der Nähe der Paneth schen Zellen gefunden und zwar handelte es sich um Zellen sowohl mit geringer als auch mit etwas reichlicherer Schleimansammlung. Im ersten Fall hatten die Kernteilungsfiguren in der Schleimmasse keinen Platz, sodass sie zum Teil in das Protoplasma der Zelle hineinragten. Da, wo genügend Schleimgranula vorhanden waren, umgaben diese die Kernteilungsfiguren stets allseits. Der Grund für diese sonderbare Lage der Mitosen innerhalb der Sekretmasse ist leicht einzusehen, wenn man bedenkt, dass das Mikrocentrum mitten in der Sekretansammlung gelegen ist.

Bei den Paneth schen Zellen konnte ich weder Kernteilungsfiguren, noch amitotische Vorgänge nachweisen, sodass mir dunkel geblieben ist, wie sich diese Zellen vermehren, falls sie überhaupt eines Ersatzes bedürfen.

B. Zotteninhalt.

1. Phagocyten.

Von den verschiedenen im Zotteninhalt sich vorfindenden Zellarten habe ich hauptsächlich die sogenannten Phagocyten untersucht, welche bisher, wenigstens was die Zotten anbetrifft,

nur beim Meerschweinchen (R. Heidenhain) und ausnahms weise beim Kaninchen (R. Heidenhain) gefunden worden sind. Ruffer spricht von Makrophagen. Nach Czermak und Heitzmann sollen die Phagocyten in der Zotte dicht unterhalb des Epithels liegen.

Beim Rhesus-Affen sind die Phagocyten sehr gut entwickelt und in grossen Haufen ausschliesslich in den Zotten anzutreffen.[1]) Sie bilden an dem gesamten bogenförmigen Randwinkel des Chylusraumes unter dem Zottenrand eine meist sehr dichte mehrere Zellen dicke Lage. Sie sind oft so reichlich vorhanden, dass ich in einem nicht besonders ausgesuchten Zottenlängsschnitt von 5 μ Dicke 30 Phagocyten zusammengeballt fand. Nehmen wir an, dass unter dem freien Zottenrand die Phagocyten überall gleich reichlich verteilt seien und dass es sich um eine Zotte mittlerer Ausdehnung von etwa 1 mm Randlänge handle (es kommen, wie ich früher erörtert habe viel grössere Zotten vor), so fänden sich in dieser Zotte $^{1000}/_{5} . 30 = 6000$ Phagocyten. Sie liegen stets dicht am Chylusraum jedoch nie dicht am Epithel, wie es Czermak für das Meerschweinchen angiebt.

Was die morphologischen Verhältnisse der protoplasmareichen Phagocyten betrifft, so sieht man, dass sie bei lockerer Lage grosse rundliche (ellipsoidische oder sogar annähernd kugelige) bei dichterer Anordnung unregelmässig polyedrische Gebilde ohne jegliche Ausläufer darstellen. Der meist ellipsoidische zuweilen durch Einschlüsse des Zellleibes mehr oder weniger deutlich eingedrückte Kern übertrifft an Grösse sämtliche Kerne des Epithels, wie die der Zottengrundmasse. Sie enthalten ein stark entwickeltes bei allen Phagocyten gleichgrosses kugelrundes Kernkörperchen. Es färbt sich mit Eisen-

[1]) Ob sie auch in den Solitärknötchen sich finden, wie es Czermak für das Meerschweinchen angiebt, kann ich nicht entscheiden. da ich die Lymphknoten nicht berücksichtigt habe.

hämatoxylin durchweg schwarz, mit Alauncochenille sowie Alauncochenille und Dreifarbgemisch rot und ist im letzten Falle mit einer im allgemeinen schwarz violetten Schicht umgeben, die an einer oder mehreren Stellen etwas verdickt sein kann. Die gleiche Färbungsintensität besitzt nur noch die Kernmembran und einige wenige kleinere rundliche Klümpchen im Kern, welche durchaus nicht immer vorhanden sind. Diese geschlossene dunkle Kapsel ist von dem eigentlichen Kernkörperchen durch eine äusserst schmale überall gleich breite farblose Schicht (Spalt?) getrennt.

Was die Deutung dieser eigentümlichen Verhältnisse anbelangt, so dachte ich anfangs mit Rücksicht auf den Umstand, dass viele intensiv mit Alauncochenille gefärbte Kerne gar keinen Bestandteil des Dreifarbgemisches aufgenommen hatten, daran, dass das Dreifarbgemisch in das stark mit Cochenille überladene Kernkörpchen nur schwer eindringen könne und somit nur eine dünne oberflächliche Schicht färbe. Diese Ansicht war jedoch nicht mehr haltbar, als ich die scharf begrenzte farblose Zwischenschicht auffand. Sie beweist, dass die Kruste und das eigentliche Kernkörperchen zwei verschiedene Substanzen darstellen. Man könnte daran denken, dass wie z. B. bei den Sertolischen Zellen mancher Säuger das eigentliche Kernkörperchen aus achromatischer Substanz bestehe, die von einer chromatischen Hülle umgeben wäre. Hierfür spricht auch der Umstand, dass an einfachen Alauncochenille-Präparaten eine scharf begrenzte dünne Kruste sich erheblich dunkler gefärbt hat, als das eigentliche hellrote homogene Kernkörperchen.

Was die dünne helle Zwischenschicht anbelangt, so dürfte es sich wohl schwer entscheiden lassen, ob wir es hier mit einer durch eine stärkere Schrumpfung des eigentlichen Kernkörperchens entstandene Spalte zu thun haben oder ob bereits intra vitam hier eine trennende mit den angewandten Farbstoffen sich nicht färbende Substanzschicht vorhanden ist.

Von der schwarzblauen Hülle des Kernkörperchens gehen radiäre Fädchen aus und setzen sich in das übrige Kerngerüst fort, das die oben schon erwähnten Chromatinklümpchen enthält.

Die gleichen Verhältnisse der Kernkörperchen finde ich bei allen anderen Zellen, bei denen überhaupt das Kernkörperchen deutlich hervortritt, nämlich bei Ganglienzellen und Epithelzellen.

Für die letzteren muss ich noch bemerken, dass beim Zottenepithel meistens mehrere kleinere Kernkörperchen vorhanden sind, beim Kryptenepithel mit wenigen Ausnahmen dagegen nur ein einziges, das höchstens sich dadurch von den Kernkörperchen anderer Zellen unterscheidet, dass die einseitigen Verdickungen der dunklen Hülle viel mehr ausgeprägt sind. Ich muss noch besonders betonen, dass das Vorhandensein eines einzigen Kernkörperchens vorausgesetzt, die Grösse desselben bei Phagocyten, Ganglienzellen und Epithelzellen absolut die gleiche ist.

Es scheint die geschilderte Struktur des Kernkörperchens nach alledem für den Rhesus-Affen typisch zu sein und es würde wohl der Mühe verlohnen, eine vergleichende Untersuchung über die Struktur der Kernkörperchen anzustellen.

Nicht selten findet man Phagocyten mit zwei Kernen, welche nahe beieinander liegen.

Das Protoplasma, das sich mit Dreifarbgemisch dunkelgraulila färbt, ist sehr vakuolenreich und enthält verschiedene grosse und zahlreiche meist rundliche Einschlüsse. Es ist begreiflich, dass je reichlicher die Vakuolen und Zelleinschlüsse vorhanden sind, die Zellen um so grösser erscheinen müssen. Nach den verschiedenen Methoden färben sich in ein und derselben Zelle Zelleinschlüsse oft sehr verschieden. Wegen des verschiedenen Verhaltens der Einschlüsse den einzelnen Färbemethoden gegenüber, dürfte es angezeigt sein, die mit den letzteren erzielten Resultate genauer anzugeben. Ich möchte jedoch gleich vorausschicken, dass ich Einschlüsse, die als Leukocyten oder rote

Blutkörperchen gedeutet werden müssten, mit Sicherheit nicht aufgefunden habe.

Mit Eisenhämatoxylin färben sich die Zelleinschlüsse, geeignete Differenzierung vorausgesetzt, im allgemeinen gleichmässig schwarz, sodass diese Methode zwar sehr scharfe und bestimmte Bilder der gesamten Zelleinschlüsse giebt (s. Tafelfig. 8a), aber zum Herausfinden von Unterschieden unbrauchbar ist. Hier und da sieht man in grösseren Klumpen einzelne vakuolenartige hellere Stellen. Auch im eigentlichen Protoplasma finden sich bei dieser Methode grössere und kleinere Vakuolen, welche, wie man auch differenzieren mag, keine Spur von gefärbter Substanz enthalten, sodass man daraus wohl den Schluss ziehen darf, dass dieselben eine durch das Fixationsmittel (Sublimat) nicht koagulierbare Substanz enthalten haben müssen, welche bei der Behandlung ausgewaschen wurde. Einmal fand sich in einer Vakuole ein blau graues feinfädiges Gerinnsel, welches man am besten mit einem gut fixierten Monaster vergleichen könnte, womit jedoch durchaus nicht gesagt werden soll, dass es sich hier thatsächlich um einen solchen handelte, da der Kern im Ruhezustande auch vorhanden war.

Mit Alauncochenille färben sich ebenfalls zahlreiche mehr oder weniger grosse Einschlüsse, die zu einzelnen Gruppen vereinigt sein können, leuchtend rot. Einzelne bleiben im Innern heller gefärbt. Es finden sich jedoch mehr oder weniger grosse ganz ungefärbte Massen, die zuweilen kleinere dunkelrot gefärbte Einschlüsse enthalten; auch solche, die an einer Seite in mehr oder weniger grosser Ausdehnung gefärbt sind.

Mit Orcein färben sich einzelne grosse Einschlüsse bräunlich.

Mit Dreifarbgemisch von Ehrlich und Alauncochenille färben sich die Zelleinschlüsse in sehr verschiedener Weise. Man beobachtet:

1. unregelmässig gestaltete Vakuolen von einzelnen feinen grau-grünlich gefärbten Fäden durchsetzt. Die Wand der Vakuole

ist genau wie die Schleimgranula der Becherzellen intensiv dunkel grau-grün gefärbt. Die Färbung geht nach der Peripherie schnell in eine heller grünlich gefärbte Zone über, die eine ansehnliche Breite und einzelne kleinere anscheinend homogene mit Alauncochenille intensiver rot gefärbte Körner enthält (in wenigen Fällen beobachtet),

2. grössere grünliche schaumig strukturierte Massen (in wenigen Fällen; in einem waren zwei solcher Gebilde durch eine Brücke miteinander verbunden, während sonst in den betreffenden Zellen je nur ein Einschluss dieser Art vorhanden war).

In anderen Fällen waren in grösseren Vakuolen grüne Körner anzutreffen. Ferner in der Umgebung der Vakuole in der grünen Grundmasse einzelne mit Alauncochenille intensiv rot gefärbte Körner von verschiedener Gestalt.

3. Ein rundlicher Haufen von Körnern, deren Grösse und Färbung mit den Schleimgranula der Becherzellen vollständig übereinstimmt. Es waren ungefähr halb so viel Körner wie in einer Becherzelle. Ob es sich jedoch wirklich um Schleim handelt, dürfte schwer zu entscheiden sein.

4. Grauviolette grosse Massen von Vakuolen verschiedener Dimensionen durchsetzt.

5. Grosse grünlich-graue Massen, welche nach der Mitte zu allmählich in orange übergehen, kommen öfter vor.

6. Blassorange gefärbte rundliche Massen mit verschwommenen Grenzen. Die Färbung stimmt annähernd mit derjenigen der roten Blutkörperchen überein, ist aber viel heller. Es macht mir nicht den Eindruck als ob es sich hier um in Verdauung begriffene rote Blutkörperchen handle. (Kommt häufig vor).

Mit Triacid färben sich zahlreiche Zelleinschlüsse grünblau, wie die Granula der Becherzellen. Sie behalten die grüne Farbe selbst bei stärker differenzierten Präparaten, bei denen die Schleimgranula ihre Farbe verloren haben, sodass man wohl annehmen

darf, dass es sich hier nicht um Schleim handelt. Es scheinen diese Einschlüsse identisch zu sein mit denjenigen, die sich bei Dreifarbgemisch hellorange, bei Thionin blau gefärbt haben.

In den Thioninpräparaten findet man in den Phagocyten grosse rundliche Klumpen, welche sich blau gefärbt haben. Es scheinen dieselben zu sein, die sich mit Ehrlichs Dreifarbgemisch hellorange, mit Triacid blaugrün gefärbt haben. Die Farbe dieser Masse spricht dafür, dass sie keine Alauncochenille angenommen hat, denn das was sich mit Alauncochenille gefärbt hat, erscheint dunkel blauviolett, so z. B. haben sich Haufen verschieden grosser Körner in den Phagocyten dunkelblauviolett gefärbt. Auch findet man bei dieser Methode in den Phagocyten vereinzelte hellgrüne Tröpfchen.

Mit durch Essigsäure sauer gemachtem Thionin färbt sich das Protoplasma der Phagocyten dunkler als dasjenige anderer Zellen. Zahlreiche grosse und kleine Vakuolen erscheinen farblos.

Ich habe zwar im Obigen gezeigt, dass sehr verschiedene Zelleinschlüsse in den Phagocyten vorhanden sind, doch bin ich mir wohl bewusst, dass mit den gemachten Angaben nicht viel anzufangen ist, da wir aus der Färbung doch keine Schlüsse auf ihren Chemismus ziehen können. Wenn wir auch z. B. sehen, dass ganz gewisse Zelleinschlüsse sich genau so färben wie Schleimhautgranula oder rote Blutkörperchen, so ist damit noch lange nicht bewiesen, dass diese Einschlüsse wirklich als Schleim oder als aufgenommene rote Blutkörperchen zu deuten sind. Auch wissen wir gar nicht, ob die beobachteten Einschlüsse als solche aufgenommen sind oder ob sie als Sekret, resp. Stoffwechselprodukte aufzufassen sind, etwa dazu bestimmt, ausgestossen zu werden, um vielleicht irgend welche schädlichen Bestandteile des aufgenommenen Chylus zu beseitigen oder zu neutralisieren. Das zahlreiche Vorhandensein der Phagocyten an dem Randwinkel des Chylusraumes und das hier besonders ausgebildete Lymphspaltensystem spricht wohl dafür, dass die Vor-

gänge in diesem Zottenabschnitte andere sind, als an den Seitenwänden der Zotten, dass vielleicht auch am Zottenrand hauptsächlich die Resorption stattfindet.

Im früheren Absatz über das Lymphgefässsystem habe ich bereits erwähnt, dass der Centralchylusraum sich an der Spitze, resp. dem Rande der Zotte in ein Spaltensystem fortsetzt, welches sich zwischen die Phagocyten erstreckt, sodass es den Eindruck macht, dass die Phagocyten direkt die Spalten begrenzen, in welchen hier und da auch acidophile und andere Leukocyten vorhanden sind. Wenn es auch den Eindruck macht, dass die Phagocyten und die Leukocyten sich ausschliesslich in den Raum teilen, so muss doch noch ein besonderes Grundgewebe an der Spitze vorhanden sein, da sich die glatten Muskelfasern, welche hier nicht mehr in zwei Lagen angeordnet sind, hier und dort ohne besondere Anordnung sich zwischen den eben genannten Zellen hindurch winden und bis an die Zottenspitze Blutkapillaren ganz dicht unter der Basalmembran des Epithels vorhanden sind.

Die Spalten sind oft leicht zu sehen, besonders da wo die Phagocyten nicht so dicht zusammengedrängt sind. Hier sind diese oft annähernd kugelrund oder ellipsoidisch, was ein deutlicher Beweis dafür ist, dass die Spalten nicht durch Schrumpfung der Phagocyten entstanden sind; denn in diesem Falle müssten die Phagocyten scharfkantig polygonal erscheinen. Ich sagte, dass die Phagocyten den Raum begrenzen, es finden sich jedoch zahlreiche Stellen, an denen diese Zellen allseits von Spalten umgeben sind, sodass sie im Spalt selbst zu liegen scheinen. In diesem Falle können sie jedoch an der dem Beschauer zugewendeten oder an der von ihm abgewendeten Seite an der Spaltenwand festsitzen, ohne dass es möglich wäre, dies mit Sicherheit nachzuweisen.

Welcher Art überhaupt die Beziehungen der Phagocyten zu den Lymphbahnen sind, d. h. ob sie wirklich wandständig

sind oder ob sie in den Lymphbahnen, resp. im Spaltensystem des Zottenrandes freiliegen, vermag ich mit Sicherheit nicht zu entscheiden. Gegen die Annahme, dass sie frei in den Chylusbahnen liegen, spricht nicht etwa der Umstand, dass in dem sehr weiten Centralchylusraum nie freie Phagocyten zu finden sind. Man braucht eben nur anzunehmen, dass die Kommunikation der betreffenden Chylusbahnen mit dem Centralchylusraum durch Öffnungen in Verbindung stehen, welche so eng sind, dass die Phagocyten nicht passieren können.

Schliesslich möchte ich noch bemerken, dass ich an Eisenhämatoxylinpräparaten einige wenige Phagocyten in mitotischer Teilung begriffen gefunden habe (s. Tafelfig. 9 e).

2. Andere zellige Elemente des Zotteninhalts.

In den Zotten finden sich auch acidophile Zellen. Der Zellleib besteht aus feinen verschieden reichlich vorhandenen mit Dreifarbgemisch sich orange färbenden Granula. Sie haben einen grösseren oder zwei kleinere rundliche mehr oder weniger excentrisch gelegene Kerne. Diese liegen dann so dicht aneinander, dass es sehr schwer ist zu konstatieren, ob sie eventuell durch feine Brücken zusammenhängen.

Wenn sich nur ein Kern findet, so ist er meist durch einen tiefen Einschnitt in zwei Lappen geteilt, woraus man wohl den Schluss ziehen darf, dass falls wirklich in den vorhin erwähnten Fällen zwei isolierte Kerne vorhanden sind, diese durch einfache Zerschnürung aus einem einzigen hervorgegangen sind. Eine gleiche Zelle fand ich auch im Epithel.

Diese eigentümliche Art der Lappung in zwei Kerne erinnert mehr an die Leukocyten des Salamanders, als an diejenigen des Menschen, die doch eine mehr unregelmässige Lappung besitzen. Die Kerne dieser Zellen färben sich sehr dunkel, sodass man oft kaum eine besondere Struktur in ihnen erkennen kann; im günstigsten Falle sieht man die Chromatinklumpen ziemlich

dicht aneinander gedrängt; sie sind grob und durch mehr oder weniger feine Fäden miteinander verbunden. Diese eosinophilen Zellen liegen mit Vorliebe, wenn auch nicht ausschliesslich, nahe dem Endothel des Centralchylusraumes. Auch zwischen den Basen der Drüsenepithelzellen, besonders viel im Stratum proprium zwischen den Drüsen begegnet man ihnen.

Zum Zotteninhalt gehören noch teils rundliche, teils eckige, teils mehr oder weniger in die Länge gestreckte Zellen. In dem (mit Dreifarbgemisch + Alauncochenille) dunkel bläulichgrau gefärbten Protoplasma dieser Zellen (das Darmepithel war mehr grauviolett) lässt sich eine besondere Struktur nicht erkennen. Die Kerne sind rundlich und am dunkelsten von allen; das Chromatin besteht aus verhältnismässig grösseren Klümpchen von anscheinend gleicher Dimension, welche so dicht zusammengedrängt sind, dass die Entfernung zweier benachbarter Körnchen oft kleiner ist als ihr Durchmesser.

C. Glatte Muskelfasern der Schleimhaut

1. der Zotten.

Die glatten Muskelfasern erstrecken sich jederseits, je eine einzige lockere Lage bildend, dicht unter dem Endothel des Centralchylusraumes parallel zur Zottenachse. Gegen den Rand der Zotte zu verzweigen sie sich zuweilen und lassen sich bis in die Nähe des Epithels verfolgen (s. Tafelfig. 9).

2. der Muscularis mucosae.

Die Muscularis mucosae besteht aus zwei Lagen: einer oberflächlichen cirkulären und einer tieferen, d. h. der Submukosa anliegenden Längsschicht, wie es auch bei anderen Säugern bekannt ist. Jede Schicht besteht gewöhnlich aus einer einzigen Lage glatter Muskelfasern, doch fanden sich auch Stellen, wo in jeder Schicht zwei und mehr Zellen übereinander lagen.

D. Elastische Fasern der gesamten Darmwand.

1. Elastische Fasern der Mucosa.

In den Zotten sind sie sehr spärlich und von äusserster Feinheit, (oft kaum so dick, als ein Centralkörperchen) sodass sie nur mit Immersion zu erkennen sind. Ich fand sie hauptsächlich in der Gegend der Zottenmitte und der Basis, ganz nahe dem Endothel des Centralchylusraumes, meist sogar unmittelbar unter ihm, also im Bereiche der glatten Muskulatur. Auch in den membranartigen Septen die, wie schon weiter oben erwähnt, in die Centralchylusräume vorragen, finden sich solche. Ich konnte bisher nur elastische Fasern im Querschnitte nachweisen, d. h. solche die parallel mit der Zottenbasis also auf den ganzen Darm bezogen, quer verlaufen. Ich kann die Möglichkeit nicht völlig ausschliessen, dass auch noch andere Verlaufsrichtungen, z. B. Längsfasern vorhanden sind. Sie erscheinen eben, aus begreiflichen Gründen, im Querschnitte viel schärfer und dunkler, als im Längsschnitte. Ein wenig reichlicher finden wir sie zwischen den Drüsen und besonders dicht in ihrer nächsten Umgebung. Am reichlichsten in der ganzen Schleimhaut finden sie sich in der Muscularis mucosae. Hier richten sie sich nach dem Verlauf der Muskelfasern und zwar gewöhnlich nach den cirkulären, sodass also im allgemeinen bei den elastischen Fasern die cirkuläre Richtung in der gesamten Schleimhaut vorzuherrschen scheint.

2. Elastische Fasern der Submucosa.

Während die elastischen Fasern der Mucosa sich durch ausserordentliche Feinheit auszeichnen, sehen wir sie in der Submucosa erheblich dicker und in den verschiedenen Richtungen verlaufend und zwar meist einzeln oder, wenn auch nur selten, zu Bündeln vereinigt. (s. Tafelfig. 10.)

3. Elastische Fasern der Muscularis. (s. Tafelfig. 10.)

Hier halten die durchweg feinen elastischen Fasern im allgemeinen die Richtung der Muskelfasern ein. Im Innern der

Bündel sind sie ziemlich gleichmässig verteilt, wenn auch wenig reichlich; anders ist es bei der Oberfläche der Bündel der cirkulären Muskelfaserschicht und zwar besonders an der der Submucosa zugewandten Seite. Hier finden wir in der oberflächlichsten Muskelfaserschicht eine verhältnismässig dicht stehende dünne Lage elastischer Fasern. Sehr oft, um nicht zu sagen in der Regel, findet man eine einzige dicht stehende Fibrillenreihe, welche regelmässig durch eine einzige zusammenhängende Muskelfaserlage von der eigentlichen der Submucosa zugekehrten Oberfläche der Muskelbündel getrennt ist. Auch in der Längsmuskelfaserschicht sind ausser den längsverlaufenden Fasern auch zirkuläre eine gewöhnliche Erscheinung. Hier und da finden sich auch noch einzelne aufsteigende, d. h. senkrecht zur Darmoberfläche verlaufende elastische Fasern in der Muskelschicht.

4. *Elastische Fasern der Serosa.* (s. Tafelfig. 10.)

In der Serosa sind die elastischen Fasern hauptsächlich unter dem Epithel und zwar hier in Gestalt eines Netzes mit schmalen in der Querrichtung gestreckten Maschen angeordnet, sodass also auch hier der cirkuläre Verlauf vorherrscht.

5. Elastische Fasern der Blutgefässe.

a) der Arterien:

In der Intima findet sich, wie gewöhnlich, eine aus dicht gedrängten längsverlaufenden gröberen elastischen Fasern bestehende Elastica interna, deren Elemente netzartig untereinander verbunden sind.

In der Media verlaufen die äusserst spärlichen und sehr feinen elastischen Fasern cirkulär; an der peripheren Oberfläche bilden sie stellenweise eine einzige Lage (Andeutung einer Elastica externa), die ihrer Verlaufsrichtung nach zur Media gehört.

In der Adventitia sind die reichlichen elastischen Fasern wiederum längs angeordnet. Bei kleineren Arterien findet sich oft nur eine einzige Lage.

b) Elastische Fasern der Venen.

Hier finde ich überhaupt nur Längsfasern, welche in der Intima eine dicht stehende im Gegensatz zu den Arterien aus feinen Fasern bestehende Lage bilden, sodass man auch hier von einer Elastica interna reden kann.

6. Elastische Fasern des Plexus myentericus. (Auerbachi.)

Die Aufstellung eines solchen Abschnittes ist deshalb berechtigt, weil die Anordnung der elastischen Fasern hier eine sehr bemerkenswerte ist. Schon bei schwacher Vergrösserung fallen einem an Längsschnitten vor allem zwischen den beiden Lagen der Muscularis schwarzbraune längsovale Ringe auf. Bei stärkerer Vergrösserung erkennt man, dass es sich hier um eine einfache aus sehr dicht stehenden ausschliesslich cirkulär zum Darm verlaufenden feinen elastischen Fasern zusammengesetzte kapselartige Lage unmittelbar an der Oberfläche sämtlicher Bestandteile des Plexus myentericus handelt. Auch innerhalb der Nervenbündel, resp. Ganglien sind hier und da vereinzelte elastische Fasern zu beobachten. Was den Plexus submucosus (Meissneri) betrifft, so finden sich hier zwar auch an der Oberfläche einzelne elastische Fasern, die jedoch nichts Auffälliges zeigen. (s. Tafelfig. 10.)

Bevor ich schliesse ist es mir angenehme Pflicht meinem hochverehrten Lehrer Herrn Prof. K. W. Zimmermann für die Anregung zu dieser Arbeit, die freundliche Beihilfe bei derselben sowie für die Anfertigung der Tafelfiguren 4—9 meinen aufrichtigsten Dank auszusprechen.

Literaturverzeichnis.

1. Albini, G., e Renzone, Osservazioni e ricerche sull epitelio intestinale. Rendiconto dell' accad. di Napoli 1868.
2. Brücke, E., Über die Chylusgefässe und die Resorption des Chylus. Denkschriften d. Wien. Akad. d. Wiss., math.-naturw. Kl., 6. Bd., S. 99 bis 136. 2 Taf. Wien 1854.
3. Balogh, Colomann, Das Epithelium der Darmzotten in verschiedenen Resorptionszuständen. In Moleschotts Unters. z. Naturlehre. Bd. 7, S. 556—580. 1 Tafel. 1860.
4. Brettauer, J. und Steinach, S., Untersuchungen über das Cylinderepithelium der Darmzotten. Sitzungsber. d. Wiener Akademie, math.-naturw. Kl. Bd. 23, S. 303. 8°. Mit 1 Tafel. Wien 1857.
5. Bizzozero, G., Über die schlauchförmigen Drüsen des Magendarmkanals und die Beziehungen ihres Epithels zu dem Oberflächenepithel der Schleimhaut. 3. Mitteilung. 4 Tafeln. Arch. f. mikrosk. Anat. Bd. 42, Heft 1. S. 82—153. 1893.
6. Czermak, N., Einige Ergebnisse über die Entwickelung, Zusammensetzung und Funktion der Lymphknötchen der Darmwand. 3 Tafeln. (Aus d. 2. anat. Inst. in Berlin.) Arch. f. mikrosk. Anat. Bd. 42, S. 581—632, 1893.
7. Donders, Über die Aufsaugung von Fett in dem Darmkanal. In Moleschotts Untersuchungen zur Naturlehre des Menschen und der Tiere. Bd. 2, S. 102—118. 1857.
8. Dönitz, W., Über die Schleimhaut des Darmkanals. Reicherts Arch. f. Anat. u. Physiol. S. 367—406. Tafel X. 1864.
9. Ernst, Friedrich, Über die Anordnung der Blutgefässe in den Darmhäuten. Inaug.-Diss. 8°. 32 S. 1 lith. Tafel. Zürich, Schulthess 1851.
10. Ellenberger. W., Handbuch der vergleichenden Histologie und Physiologie der Haussäugetiere, bearbeitet von Bonnet, Csokor, Eichbaum etc. 1. Bd. Histologie. Berlin, Parey 1884.
11. Erdmann, L. C., Beobachtungen über die Resorptionswege in der Schleimhaut des Dünndarms. 97 S. 1 Tafel. Inaug.-Diss. Dorpat. 1867.

12. Eimer, T., Über Becherzellen. Arch. f. pathol. Anat. u. Physiol. Bd. 42. S. 490—545. Tafel 12. 1868.
13. — Zur Geschichte der Becherzellen, insbesondere derjenigen der Schleimhaut des Darmkanals. Inaug.-Diss. Berlin. 8°. Hirschwald 1868.
14. — Die Wege des Fettes in der Darmschleimhaut bei seiner Resorption. Arch. f. pathol. Anat. u. Phys. Bd. 47, S. 119—176. Taf. IV, V. 1869.
15. Funke, Beiträge zur Physiologie der Verdauung. II. Durchgang des Fettes durch das Darmepithel. Siebold und Koellikers Zeitschrift f. wissensch. Zool. Bd. 7, S. 315—327. 1 Tafel. 1856.
16. Friedreich, Einiges über die Struktur der Cylinder- und Flimmerepithelien. Arch. f. path. Anat. u. Physiol. Bd. 15, S. 535—540. 1858.
17. Fortunatow, A., Über die Fettresorption und histologische Struktur der Dünndarmzotten. Arch. f. gesamte Physiologie. Bd. 14, S. 285—292. 1877 u. russich in: Arbeiten d. St. Petersb. Gesellsch. d. Naturforscher unter d. Redaktion v. A. Beketoff, Bd. 7, S. 118. 1876.
18. Gerota, D., Über Lymphscheiden des Auerbachschen Plexus myentericus der Darmwand. Sitzungsber. d. kgl. preuss. Akad. d. Wissensch. zu Berlin. Nr. 37/38, S. 887—888. 1896. Auch: Math. u. naturw. Ber. d. kgl. preuss. Akad. d. Wissensch. zu Berlin Heft 7. S. 377—378. 1896.
19. Heitzmann, G., Zur Kenntnis der Dünndarmzotten. Aus dem 58. Bd. der Wiener Sitzungsber. II. math.-naturw. Kl. S. 253. 1 Tafel. 1868.
20. Heidenhain, R., Beiträge zur Histologie und Physiologie der Dünndarmschleimhaut. Supplement zum 43. Bd. d. Arch. f. d. gesamte Physiol. 103 S., 4 Tafeln. 1888.
21. — M., Über die Struktur der Darmepithelzellen. Archiv f. mikroskopische Anatomie und Entwickelungsgeschichte. Bd. 54. 1899.
22. Heller, A., Über die Blutgefässe des Dünndarms. Berichte d. math.-physischen Kl. d. kgl. sächs. Ges. d. Wissensch. Bd. 24, S. 165—171. 1 Tafel. 1872.
23. Henle, J., Symbolae ad anatomiam villorum intestinalium imprimis eorum epithelii et vasorum lacteorum. 4°. Cum tab. lith. 1. Commentatio academica Berolini 1837.
24. Klose, Gregor, Beitrag zur Kenntnis der tubulösen Darmdrüsen. Inaug.-Diss. 30 S. Breslau 1880.
25. Kruse, W., Über Stäbchensäume an Epithelzellen. Inaug.-Diss. 29 S. Berlin 1888.
26. Krause, W., Über die Lymphgefässanfänge in den Darmzotten. Zeitschrift f. wissensch. Zool. Bd. 14, Heft 1, S. 71, 1864.
27. Koelliker, A., Nachweis eines besonderen Baues der Cylinderzellen des Dünndarms, der zur Fettresorption in Bezug zu stehen scheint. Verh. d. phys.-mediz. Gesellsch. in Würzburg, 6. Bd. S. 253—273. Mit Tafel IV. (Mitgeteilt in d. Sitzg. vom 7. Juli 1855), Würzburg 1856.
28. Kyrklund, K., Studien über Fettresorption im Dünndarm, 67 S. Helsingfors 1886.
29. Leydig, F., Lehrbuch der Histologie des Menschen und der Tiere. 551 S Frankfurt a. M. 1857.

30. Mall, P., Die Blut- und Lymphwege im Dünndarm des Hundes. Abhandl. des math.-phys. Kl. d. k. sächs. Ges. d. Wissensch. Bd. 14, Nr. 3, S. 153—189, 6 Taf., 1888.
31. Moleschott und Marfels, Der Übergang kleiner fester Teilchen aus dem Darmkanal in den Milchsaft und das Blut. Wiener mediz. Wochenschrift, 4. Jahrg., Nr. 52, S. 817—822, 1854.
32. Nicolas, A., Sur les cellules à grains du fond des glandes de Lieberkühn chez quelques mammifères et chez le lézard. (Note préliminaire.) Bull. des séances de la soc. des sciences de Nancy, 2 année, Nr. 5, S. 45—49, 1 Août 1880.
33. — Recherches sur l'épithélium de l'intestin grêle. Avec 3 planches. Internat. Monatsschr. f. Anat. u. Physiol. Bd. 8, Heft 1, S. 1—58, 1891.
34. Oppel, Albert, Lehrbuch der vergleichenden mikroskopischen Anatomie der Wirbeltiere. II. Teil. Schlund und Darm.
35. Prenant, Cellules vibratiles et cellules à plateau. Bibliographie anat. Tome VII, Fasc. 1.
36. Paneth, J., Über die secernierenden Zellen des Dünndarm-Epithels. Arch. f. mikrosk. Anat. Bd. 31, S. 113—191, 3 Taf. 1888.
37. Ruffer. A., On the phagocytes of the Alimentary Canal. The Quarterly Journ. of microsc. sc. Vol. 30, S. 481—505, 1 Taf., London, 1890.
38. Rawitz, B., Über ramifizierte Darmzotten. Mit 2 Abb. Anat. Anzeiger Bd. 9, S. 214—216, 1894.
39. Schaffer, J., Beiträge zur Histologie menschlicher Organe. I. Duodenum. II. Dünndarm. III. Mastdarm. Sitzungsber. der k. Akad. d. Wissensch., mathematisch-naturwissenschaftl. Kl., Bd. 100, Abt. III, 42 S., 2 Tafeln, Dezember 1891.
40. Schwalbe, G., Beitrag zur Kenntnis der Drüsen in den Darmwandungen, insbesondere der Brunnerschen Drüsen. Arch. f. mikrosk. Anat. Bd. 8, Heft 1, S. 92—140, Taf. V, 1872.
41. Schulze, F. E., Epithel- und Drüsenzellen. Arch. f. mikroskop. Anat. Bd. 3, 1867.
42. Stöhr, Ph., Lehrbuch der Histologie und der mikroskopischen Technik. 7. verb. Aufl. Mit 281 Abb. u. Berücksichtigung der neuen anatomischen Nomenklatur. Gustav Fischer, Bd. XI, 385 S. Jena 1896.
43. Studnicka, F. K., Über Flimmer und Kutikularzellen mit besonderer Berücksichtigung der Centrosomenfrage. Sitzungsberichte der k. böhmisch. Gesellschaft der Wissenschaften, mathematisch-naturwissenschaftl. Klasse 1899.
44. v. Thanhoffer, L., Beiträge zur Fettresorption und histologischen Struktur der Dünndarmzotten. Pflügers Arch. Bd. 8, S. 391—443, 1 Taf. 1874.
45. Toldt, C., Blutgefässe des Darmkanals. In: Strickers Handbuch der Lehre von den Geweben, Kap. 17, S. 419—428, Leipzig 1871.
46. Verson, E., Dünndarm. Strickers Handbuch der Lehre von Geweben, S. 399—418, Leipzig 1871.

47. Watney, H., Zur Kenntnis der feineren Anatomie des Darmkanals. Vorläufige Mitteilung. Centralbl. f. d. med. Wissensch. Nr. 48, S. 753—755, 1874.
48. — Note on the minute anatomy of the alimentary canal. Proceed. of the royal soc. Bd. 22, S. 293—294, 1774.
49. — The minute anatomy of the alimentary canal. Philosophical Transactions of the royal soc, of London, Vol. 166, S. 451—488, Plate 39—43, London 1877.
50. Wiegandt, A., Untersuchung über das Dünndarmepithelium und dessen Verhältnis zum Schleimhautstroma. Inaug.-Diss. 8°. 1 Taf. Dorpat 1860.
51. v. Wittich, W., Beiträge zur Frage über Fettresorption. Virchows Archiv Bd. 11, S. 37—49, 1857.
52. — Physiologie der Aufsaugung, Lymphbildung und Assimilation. In Hermanns Handbuch d. Physiol. Bd. 5, 2. Teil, Leipzig 1881.
53. Zimmermann, K. W., Beiträge zur Kenntnis einiger Drüsen und Epithelien, Arch. für mikroskopische Anatomie und Entwickelungsgeschichte. Bd. 52, 1898.

Tafelerklärung.

Fig. 1. Längsschnitt des Dünndarms von Inuus Rhesus mit deutlichen Chylusräumen in den Zotten. A. Mucosa. B. Submucosa. C. Muscularis. D. Serosa. a. Epithel. b. Lieberkühnsche Krypte. c. Centralchylusraum d. Muscularis mucosae. e. Ringmuskulatur. f. Längsmuskulatur. g. Ganglion des Plexus submucosus. h. Ganglion des Plexus myentericus. i. Arterie und Vene. k. Phagocyten. Leitz Obj. III. Oberhäuserscher Zeichenapparat. Tischplatte.

Fig. 2 und 3 Querschnitte durch zwei Dünndarmzotten, bei beiden ist der Chylusraum und die Centralvene deutlich sichtbar. Bei Fig. 2 wird der Chylusraum durch ein bei der Centralvene gelegenes vollständiges, so wie ein rechts in der Zeichnung befindliches unvollständiges Septum kompliziert. Im übrigen wie Fig. 1. V = Centralvene. Leitz Obj. III. Oberhäuserscher Zeichenapparat. Tischplatte.

Fig. 4. Halbschematische Abbildung einer Hauptzelle aus dem Zottenepithel. Seibert, Apochr. Imm. 2 mm, Komp. — Ok. 8. Abbes Zeichenapp. Tischplatte.

Fig. 5. Hauptzelle aus dem Fundusdrittel einer Dünndarmdrüse. Sekretsammelstelle am oberen Rande des Zelleibes; Austreten des Sekretes. Seibert, Apochr. Imm. 2 mm. Komp. — Ok. 8. Abbes Zeichenapp. Tischplatte.

Fig. 6. Mehrere Becherzellen aus verschiedener Höhe: a) aus der Nachbarschaft der Panethschen Zellen; b) aus der Grenze zwischen unterem und mittlerem Drittel der Drüse; c) aus der Grenze zwischen mittlerem und oberem Drittel einer Drüse; d) e) und f) aus dem Epithel der Zottenbasis; g) vom freien Rande einer Zotte. Seibert, Apochr. Imm., 2 mm, Komp. — Ok. 8. Abbes Zeichenapparat. Tischplatte.

Fig. 7. Zwei Panethsche Zellen, eine Hauptzelle (sog. schmale Zelle) zwischen sich einschliessend. Seibert, Apochr. Imm. 2 mm, Komp. — Ok. 8. Abbes Zeichenapparat. Tischplatte.

Fig. 8. Phagocyten: a) Eisenhämatoxylinfärbung; b) und c) Alauncochenille und Dreifarbgemisch; d) zweikernige Zelle (Triacid); e) Phagocyt in

Teilung (Dispirem, Eisenhämatoxylin). Seibert, Apochr. Imm. 2 mm, Komp. — Ok. 8. Abbes Zeichenapparat. Tischplatte.

Fig. 9. Verzweigte glatte Muskelfaser aus der Randpartie einer Zotte. (Eisenhämatoxylin.) Seibert, Apochr. Imm. 2 mm, Komp. — Ok. 8. Abbes Zeichenapparat. Tischplatte.

Fig. 10. Elastische Fasern (Orcein) der Submucosa, Muscularis, des Plexus myentericus, sowie der Serosa. Seibert, Apochr. Imm. 2 mm, Ok. 0. Abbes Zeichenapparat. Tischplatte.

Fig. 11. a) Freie Oberfläche von Stäbchenepithelzellen mit Kittleistennetz. Links sind in einem Teilstück einer Zelloberfläche sämtliche verschiedene Basalellipsoide mit Berücksichtigung ihrer genauen gegenseitigen Lagebeziehungen mit Hilfe des Abbeschen Zeichenapparates eingetragen; b) das Gleiche, doch sind in eine vollständige Zelloberfläche unter Berücksichtigung der richtigen mittleren Entfernung möglichst viel Basalellipsoide theoretisch eingetragen.

Inhaltsverzeichnis.

Seite

I. Allgemeines 115
II. Gröbere morphologische Verhältnisse der Darmwand 117
A. Allgemeine Verhältnisse der Darmschichten 117
B. Zottenform 118
C. Lieberkühn sche Drüsen 124
D. Gefässsystem 127
1. Blutgefässsystem 127
2. Lymphgefässsystem 131
E. Nervensystem 135
III. Feinere histologische Verhältnisse 136
A. Darmepithel 136
1. Hauptzellen 137
a) der Zotten 137
α) Cuticula 137
β) Zellleib 152
b) Hauptzellen der Krypten 154
2. Becherzellen 158
3. Paneth sche Zellen 163
4. Kernteilungsfiguren 165
B. Zotteninhalt 167
1. Phagocyten 167
2. Andere zellige Elemente des Zotteninhalts 175
C. Glatte Muskelfasern der Schleimhaut 176
1. der Zotten 176
2. der Muscularis mucosae 176
D. Elastische Fasern der gesamten Darmwand 177
1. der Mucosa 177
2. der Submucosa 177
3. der Muscularis 177
4. der Serosa 178
5. der Blutgefässe 178
a) der Arterien 178
b) der Venen 179
6. Elastische Fasern des Plexus myentericus (Auerbachi) . . 179
IV. Litteraturverzeichnis 180
V. Tafelerklärung 184

I. anatomische Lehrkanzel in Wien.

ZUR ENTWICKELUNGSGESCHICHTE

DER

MENSCHLICHEN DARMARTERIEN.

VON

JULIUS TANDLER,

WIEN.

Mit 5 Textfiguren.

Über die Entwickelungsgeschichte der Darmarterien der Säuger und des Menschen finden sich in der einschlägigen Literatur zerstreute mehr oder minder ausführliche Angaben. Vorwurf einer systematischen Untersuchung war dieses Kapitel der Organogenese noch niemals.

Ich möchte deshalb in vorliegender Arbeit die Resultate meiner diesbezüglichen Untersuchungen, welche an menschlichen Embryonen vorgenommen wurden, mitteilen. Hierbei soll zuerst die hierher gehörige Literatur berücksichtigt werden, daran schliesse sich die Beschreibung der einzelnen Stadien, welcher eine kurze Zusammenfassung der gefundenen Resultate folge.

In dem Handbuche der vergleichenden und experimentellen Entwickelungsgeschichte der Wirbeltiere (Die Entwickelung des Blutgefässsystems) berichtet Hochstetter über die Entwickelung der Darmarterien kurz folgendes: Bei den Säugern existiert ursprünglich beiderseits eine grössere Zahl von Dottersackarterien. Bischoff hat diese zuerst beim Kaninchen, Hochstetter bei der Katze und Mall beim Menschen beobachtet. Mall giebt an, dass diese Arterien des Dottersackes an einem menschlichen Embryo aus der 2. Woche segmental angeordnet waren. Später existiert nur eine einfache Arteria omphalomesenterica, welche bis an den Darm heranläuft, sich hier in zwei Äste gabelt, die an der Darmrinne vorbei zum Dottersack ziehen. Nach Schluss des Darmrohres verschmelzen die Äste ventral

vom Darm und indem nun der linke Schenkel der so gebildeten Arterieninsel schwindet, zieht die auch hier einfach gewordene Arteria omphalomesenterica an der rechten Seite des Darmes vorbei zum Dottersack.

Bei Echidna hat Hochstetter ein Entwickelungsstadium der Arteria omphalomesenterica beobachtet, in welchem dieses Gefäss mit mehreren Wurzeln aus der Aorta entsprang.

Hochstetter sagt an der betreffenden Stelle wörtlich folgendes: „Über die Bedeutung dieser höchst auffallenden Wurzelverhältnisse der A. omphalomesenterica vermag ich vorläufig nichts anzugeben. Bei Amnioten ist, soweit mir bis jetzt bekannt, Ähnliches noch nicht beschrieben worden, dagegen zeigen die Verhältnisse der A. omphalomesenterica bei jungen Selachierembryonen eine gewisse Ähnlichkeit mit dem hier bei Echidna beobachteten Verhalten."

Einen zweiwurzeligen Ursprung der Arteria omphalomesenterica beobachtete Mall an einem menschlichen Embryo. (Embryo hum. II).

Mall hat auch die craniokaudale Verschiebung des Ursprungs der Arteria coeliaca teils an eigenen Beobachtungen teils unter Zuhilfenahme des Hisschen Atlasses konstatieren können.

So entspringt z. B. nach seinen Angaben die Arteria coeliaca bei einem 7 mm langen Embryo gegenüber vom 4. Dorsalnerven, an einem 16 mm langen schon gegenüber vom 12. Dorsalnerven. Er ist der Ansicht, dass die Darmarterien an der Aorta abwärts wandern und spricht gelegentlich des Befundes der zweiwurzeligen omphalomesenterica die Vermutung aus, dass es sich hier vielleicht um eine Verschiebung auf Grundlage einer neuen Anastomose handelt.

Auf die Arbeit Frédérics, der die Äste der Aorta abdominalis an grösseren Föten und am Erwachsenen untersuchte, soll am Schlusse der Arbeit eingegangen werden.

Meine eigenen Untersuchungen erstrecken sich auf 7 menschliche Embryonen, von denen der älteste 17 mm grösste Länge misst. Noch ältere Stadien zu untersuchen schien mir überflüssig, da an dem grössten Embryo die bleibenden Verhältnisse schon fast vollkommen entwickelt waren.

Die zur Untersuchung verwendeten Embryonen waren folgende:

Embryo hum.	II	—	5	mm	grösste Länge
„ „	La	—	9	„	„ „
„ „	DL	—	9	„	„ „
„ „	KS	—	$12^1/_2$	„	„ „
„ „	S_2	—	$14^1/_2$	„	„ „
„ „	DWR	—	14	„	„ „
„ „	WR_2	—	17	„	„ „

Hierbei wäre zu bemerken, dass der Embryo DL etwas jünger ist als Embryo La und dass der Embryo DWR., obwohl er kleiner ist als S_2 in seiner Organentwickelung weiter vorgeschritten ist als letzterer. Das geringe Längenmass dieses Embryo hängt vielleicht mit einer in der Kopfregion des Embryo vorhandenen Missbildung zusammen.

Den Embryo II verdanke ich der Liebenswürdigkeit des Herrn Prosektor Dr. Schlagenhaufer, wofür ich ihm bestens danke.

Embryo humanus II.

Zur genaueren Charakterisierung dieses Embryo sei folgendes angeführt. Er hat eine grösste Länge von 5 mm. Er besitzt einen gut entwickelten Mandibularbogen, an dem ein kleiner Oberkieferfortsatz deutlich sichtbar ist, den Hyoidbogen und einen Branchialbogen. Der Embryo repräsentiert ein Stadium mit fünf vollständigen Aortenbogen, von denen die beiden kranialen in Rückbildung begriffen sind.

Um die hier in Betracht kommenden Verhältnisse genau

studieren zu können, wurde eine Sagittalrekonstruktion des Darmes, der Aorta und der von ihr abgehenden Äste gemacht. (Fig. 1.)

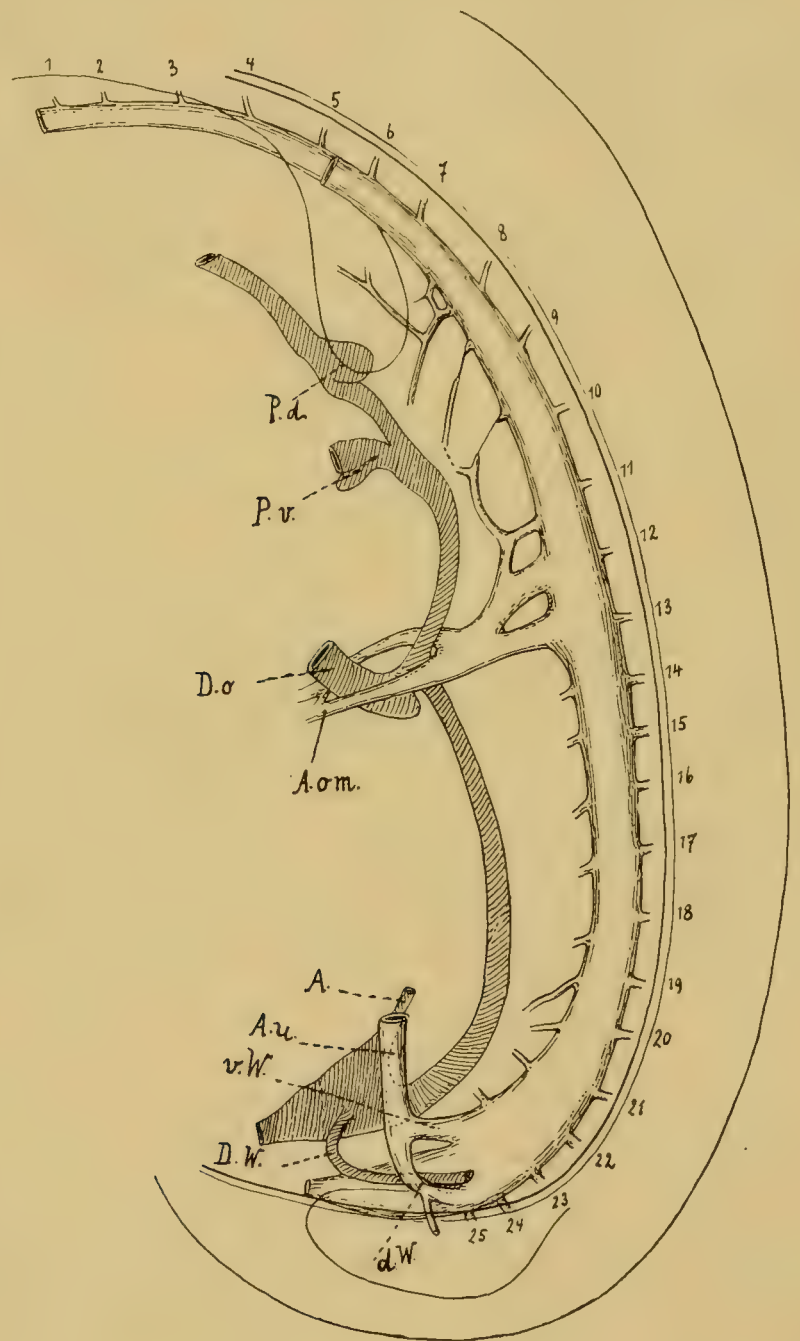

Textfigur 1.

Sagittalrekonstruktion des Embryo hum. II bei 200facher Vergrösserung rekonstruiert, bei 40facher Vergrösserung reproduziert. A Allantois. A. o. m. Art. omphalomesenterica. A. u. Art. umbilicalis. D. W. Ductus Wolffii. P. d. Pancreas dorsale. P. v. Pancreas ventrale. d. W. dorsale Wurzel der Art. umbilicalis. v. W. ventrale Wurzel der Art. umbilicalis.

Da das Schwanzende des Embryo stark nach rechts eingerollt ist, habe ich vom unteren Ende der Aorta auch ein Plattenmodell angefertigt. Die 23.—25. Segmentalarterie, welche in die Projektion der Aorta fällt, wurde der Deutlichkeit halber an den unteren Kontur des Gefässes gezeichnet.

Der Magen repräsentiert sich als eine ganz minimale Auftreibung des Darmrohrs. Die dorsale Pankreasanlage ist in Form einer knopfartigen Erhabenheit vorhanden. Ductus choledochus und ventrale Pankreasanlage verhalten sich ähnlich.

Kaudal von der Mündungsstelle des Leberganges beginnt der Darm im schwach dorsal konvexen Bogen ventralwärts zu verlaufen, um in den Ductus omphalomesentericus überzugehen. Unmittelbar nach dem Entstehen zeigt dieser Dottergang eine kaudalwärts gerichtete ampulläre Erweiterung.

Distal vom Dottergang nähert sich der Darmkanal wieder allmählich der Aorta, um in der Kloake zu enden.

Die segmentalen Rumpfwandarterien wurden von der ersten bis zur 25. in ihren Anfängen rekonstruiert, von der Rekonstruktion der kaudal davon gelegenen wurde abgesehen.

Die ersten vier Segmentalarterien gehen noch aus den paarigen Aorten ab, an der Abgangsstelle der fünften kommt die Vereinigung der paarigen Aorten zu stande. Aus der siebenten Rumpfwandarterie entspringt die Arteria axillaris. Sämtliche diese wie auch die folgenden Segmentalarterien entspringen aus der hinteren Cirkumferenz der Aorta und gesellen sich zu je einem Segmentalnerven.

Bei der Untersuchung der Aorta zeigt es sich, dass aber auch aus den seitlichen Partien des Aortenlumens rechts und links in bestimmten Intervallen je eine kleine Arterie und ebenso aus der vorderen Wand eine unpaare Arterie abgehen. Die seitlichen paarigen Äste ziehen zum Wolffschen Körper, die vorderen unpaaren verlaufen zum Darm.

Da sämtliche diese Arterien entsprechend den Abgängen der segmentalen Rumpfwandarterien ihren Ursprung nehmen, diesbezüglich also mit jenen topisch und numerisch übereinstimmen, kann man die einen als segmentale Darmarterien, die anderen als segmentale Urnierenarterien ansprechen.

Die erste unpaare Arterie geht schief gegenüber von der siebenten Rumpfwandarterie (kaudalwärts) ab.

Da dieses Gefäss etwas kaudalwärts verschoben ist, erscheint die Deutung dieser Arterie als Darmarterie des siebenten Segmentes, wenn auch als sehr wahrscheinlich so doch nicht absolut sicher. Die Verschiebung des Ursprunges dieser Arterie dürfte mit der beginnenden Abwärtswanderung des Darmes in Zusammenhang stehen.

Die Arterie ist durch eine Längsanastomose mit der Darmarterie des achten Segmentes in Verbindung. Diese selbst ist gut entwickelt und teilt sich bald in zwei Äste, die sich bis fast an das epitheliale Darmrohr verfolgen lassen.

Die neunte segmentale Darmarterie (i. e. Darmarterie des 9. Segmentes) verliert kurz nach ihrem Ursprung ihr Lumen auf eine Strecke weit. Ob es sich hier um eine beginnende Rückbildungserscheinung oder nur um eine weitgehende Kontraktion handelt, ist nicht zu entscheiden. Die Arterie ist noch ein gutes Stück kaudalwärts verfolgbar und hört dann plötzlich auf. Ich bin aber der Ansicht, dass sie mit dem nach aufwärts ziehenden Aste der zehnten segmentalen Darmarterie anastomosiert oder zumindest anastomosiert hat, denn die beiden Enden sind nur durch ganz wenige Schnitte voneinander getrennt, respektive nicht weiter verfolgbar.

Die Darmarterie des 10. Segmentes verhält sich in ihrem Anfangsteile ähnlich wie die neunte. Sie teilt sich in einen aufsteigenden und in einen absteigenden Ast. Ersterer wurde schon besprochen, letzterer mündet direkt in die mächtige Darmarterie des elften Segmentes. Die elfte, zwölfte und dreizehnte segmentale

Darmarterie vereinigen sich in Form einer Längsanastomose und bilden die Arteria omphalomesenterica; hierbei erscheint diese Arterie als Fortsetzung der 13. Arterie, während die 11. und 12. gemeinschaftlich eine kraniale starke Wurzel bilden.

Da nun auch die 10. und wahrscheinlich auch noch die neunte segmentale Darmarterie sich dem Wurzelgebiet der Dotterdarmarterie anschliessen, entspringt diese Arterie in diesem Stadium mit vier respektive fünf Wurzeln aus der Aorta.

Die Arteria omphalomesenterica verläuft ein Stück weit ventralwärts, teilt sich hierauf in einen rechten und in einen linken Schenkel, welche sich um den Darm gerade an der Abgangsstelle des Ductus omphalomesentericus legen. Ventral vom Darm stehen die beiden Arterienschenkel durch eine quere Anastomose in Verbindung.

Darm und Anfangsteil des Dotterganges stecken demnach in einem Arterienring. Die beiden Arteriae omphalomesentericae sind distalwärts weit verfolgbar.

Vom 14. bis zum 22. Segmente verhalten sich Darm und Rumpfwandarterien vollkommen regelmässig segmental.

Von dem achten bis zum zwanzigsten Segmente (inklusive) entspringen ebenfalls vollkommen segmental Arterien, welche sich, wie erwähnt, zum Wolffschen Körper begeben.

Die Urniere selbst reicht noch ein Stück weiter kaudalwärts, doch konnte ich distal vom 20. Segment keine segmentale Urnierenarterie finden.

Das dem 22.—25. Segmente entsprechende Stück der Aorta zeigt folgende Verhältnisse. Die Rumpfwandarterien entspringen in den normalen Intervallen und ziehen dorsalwärts. Unmittelbar kaudal von der Ursprungsstelle der 23. segmentalen Darmarterie buchtet sich die vordere Wand der Aorta weit aus; hierbei ist sie gleichzeitig ventralwärts abgebogen.

An dieser erweiterten Stelle entsteht nun eine paarige Arterie, welche so wie alle Darmarterien im dorsalen Mesen-

terium nach vorne zieht. Jede der beiden Arterien umgreift den Darm und verbindet sich hierauf mit der Arteria umbilicalis der betreffenden Seite.

Es repräsentieren diese Arterien die von Hochstetter am Kaninchen gefundene primäre Wurzel der Arteria umbilicalis.

Ob diese Arterien dem 23. Segmente allein angehören, oder ob in ihnen mehrere Segmentalarterien vereint vorliegen, kann ich nicht entscheiden.

Die beiden Arterien entspringen an der vorderen Aortenwand dicht nebeneinander aus der vorhin erwähnten Ausbuchtung, die sich wie ein kurzer aber breiter Truncus communis ausnimmt.

In der Höhe der 25. segmentalen Rumpfwandarterie geht von der Aorta die sekundäre Wurzel der Arteria umbilicalis ab. Sie entspringt aber nicht an der hinteren sondern mehr an der seitlichen Wand des Aortenrohres, verläuft dorsal vom Wolffschen Gang und vereinigt sich in der vorderen Bauchwand mit der primären Wurzel, die ventral vom Urnierengang vorüberzieht.

Noch von der sekundären Wurzel zweigt ein kleines Gefäss ab, das zum unteren Extremitätenstummel zieht und wohl als Arteria ischiadica anzusprechen ist.

Embryo humanus La.

Der Embryo (La) hat eine grösste Länge von 9 mm und gleicht so ziemlich dem in der Hisschen Normentafel angeführten Stadium X. Er hat ein deutliches Riechgrübchen und einen gutentwickelten Oberkieferfortsatz.

Der 3., 4., 5. und 6. Aortenbogen sind vollständig, der 2. unvollständig. Über den ersten Aortenbogen dieses Embryo konnte ich schon in meiner Arbeit über die Entwickelungsgeschichte der Kopfarterien nichts aussagen, da diese Region vollständig blutleer ist.

Die Sagittalrekonstruktion dieses Embryo wurde in der Höhe der 9. segmentalen Rumpfwandarterie begonnen. (Fig. 2.)

Der Magen ist deutlich abgegrenzt, seine grosse Kurvatur ist ein wenig nach links gerückt. Die Mündungen des dorsalen und ventralen Pankreas sind einander sehr nahe. Unterhalb

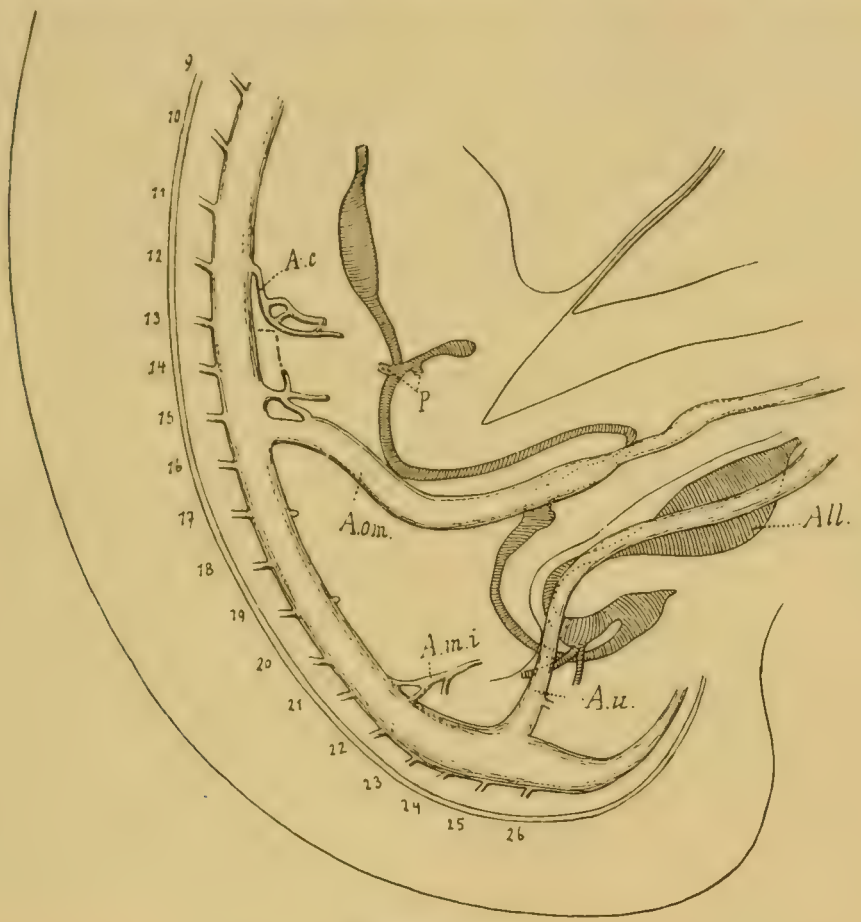

Textfigur 2.

Sagittalrekonstruktion des Embryo hum La. bei 50facher Vergrösserung rekonstruiert, bei 20facher Vergrösserung reproduziert. A. c. Art. coeliaca. A. om. Art. omphalomesenterica. A. m. i. Art. mesenterica inferior. A. u. Art. umbilicalis. All. Allantois. P. Pankreas.

der Mündungsstelle derselben ist das Darmrohr ein wenig dorsal konvex gebogen, um hierauf in die Nabelschleife überzugehen. Unterhalb der Kuppe der Nabelschleife zeigt der Darm zwei kleine in kurzem Intervall aufeinander folgende Ausweitungen, von denen die erste die Abschnürungsstelle des Ductus omphalomesentericus, die zweite die Anlage des Coecum repräsentiert.

Beide liegen im unteren, also im rekurrierenden Schenkel der Nabelschleife. Die obere ist in der Rekonstruktion durch die breite Arteria omphalomesenterica gedeckt. Der Darm nähert sich hierauf wieder der Aorta und endet an der Kloake. (Textfigur 2.)

Gegenüber von der 12. Segmentalarterie entspringt aus der vorderen Aortenwand ein ziemlich starkes Gefäss, das sofort nach seinem Entstehen steil kaudalwärts zieht. Nach kurzem Verlauf teilt es sich: ein Ast zieht nach vorne und gelangt in das hinter dem schief gestellten Magen frontal verlaufende Mesogastrium axiale, Arteria lienalis, während der andere die Richtung des Stammes fortsetzend kaudalwärts zieht. Nach kurzem Verlauf biegt auch dieser Ast ventralwärts, um zur Leber, Arteria hepatica, zu gelangen. Er giebt zuerst einen Zweig ab, der zur Arteria lienalis zurückzieht und so einen Arterienring bilden hilft, hierauf einen zweiten, der gegen den Magen hinzieht.

Die Abbiegung der Arteria hepatica erfolgt in der Höhe der 13. Segmentalarterie. Hier glaube ich auch noch Spuren einer ehemaligen Verbindung mit der Aortenwand zu sehen, doch lässt sich dies nicht mit Sicherheit behaupten (in der Abbildung durch eine punktierte Linie angedeutet). Der gemeinschaftliche Stamm, der im Bereiche des 12. Segmentes entspringt, ist als Arteria coeliaca zu bezeichnen.

In der Höhe der 14. Rumpfwandarterie entspringt wieder ein Gefäss, das sich nach kurzem Verlauf in 3 Äste teilt. Einer zieht kranialwärts und verschwindet bald, ein zweiter verläuft ventralwärts und gelangt in die Gegend des dorsalen Pankreas, während der dritte schief nach abwärts ziehend sich mit der Arteria omphalomesenterica verbindet.

Den kranialwärts ziehenden Ast halte ich für den Rest einer dritten Wurzel der Arteria omphalomesenterica (in der Figur punktiert), während der Stamm mit dem dritten seine

Fortsetzung bildenden Aste eine zweite Wurzel dieser Arterie bildet. Ob in dem ventralwärts ziehenden Aste schon der Anfang der Arteria pancreatico-duodenalis inferior zu sehen ist, möchte ich dahingestellt sein lassen.

Entsprechend dem 15. Segment verlässt der mächtige Stamm der Arteria omphalomesenterica die Aorta. Er biegt kaudalwärts, zieht rechts vom unteren Schenkel der Nabelschleife vorüber und gelangt in den Nabelstrang.

Gegenüber vom Abgange der 17. und 19. Rumpfwandarterie hat die vordere Aortenwand kleine cirkumskripte Ausbuchtungen, an welche sich deutlich fadenförmige Rudimente von segmentalen Darmarterien anschliessen.

In der Höhe der 21. und 22. Segmentalarterie entspringt je ein Gefäss, welches ventralwärts zieht. Beide vereinigen sich nach kurzem Verlaufe und bilden eine ziemlich starke Arterie, die weithin ventralwärts zu verfolgen ist.

Dieses Gefäss ist wohl die Arteria mesenterica inferior, welche mit zwei Wurzeln aus der Aorta entspringt.

Entsprechend der 25. Segmentalarterie entsteht die dorsale Wurzel der Arteria umbilicalis, die ventrale ist verschwunden. Die Nabelarterie entlässt nach kurzem Verlaufe die Arteria ischiadica.

Vom 9.—18. Segmente sind segmentale Urnierenarterien deutlich nachweisbar. Sie entspringen immer entsprechend dem Abgange der zugehörigen Rumpfwandarterie.

Doch finden sich auch an einzelnen Stellen interkalierte Arterien des Wolffschen Körpers, so dass der metamerale Charakter dieser Arterien verwischt erscheint.

Embryo humanus DL.

Der Embryo hat eine grösste Länge von 9 mm. Er ist, wie die genaue Durchsicht der Serie ergiebt, um ein weniges

jünger als Embryo La. Er soll hier ganz kurz beschrieben werden, da die an ihm erhobenen Befunde einzelne Daten des Embryo La. zu erklären im stande sind.

Die Arteria coeliaca ist, wie die schematische Sagittalrekonstruktion Fig. 3 zeigt, bezüglich Ursprung und Verteilung fast ganz so wie am Embryo La. Sie entspringt ebenfalls gegenüber von der 12. Segmentalarterie.

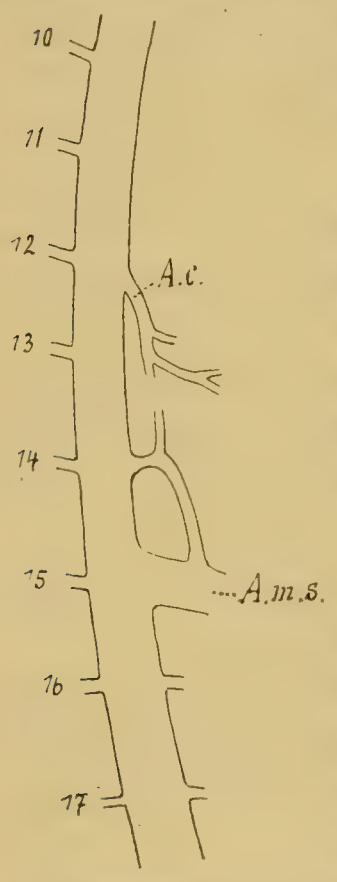

Textfigur 3.

Schematische Rekonstruktion zu Embryo hum. D. L. Ac. Art. coeliaca. A. m. s. Art. mesenterica superior.

Die bei dem anderen Embryo beschriebene Arterieninsel im Verlaufe der Arteria coeliaca konnte nicht nachgewiesen werden. Hingegen lässt sich der kaudalwärts verlaufende Stamm der Arterie nach Abgabe der Leber und Milzarterie noch ein Stück weiter verfolgen. (Textfig. 3).

Die Arteria omphalomesenterica entspringt zweiwurzelig gegenüber von der 14. respektive 15. Segmentalarterie. Die kraniale Wurzel ist schwach, entlässt einen nach aufwärts ziehenden Ast, der bis in die Höhe des 13. Segmentes gut verfolgbar ist. Ich glaube, dass er an einem nur um weniges jüngeren Stadium noch mit dem absteigenden Aste der Arteria coeliaca und an der Abgangsstelle der 13. Segmentalarterie auch mit der Aorta in Verbindung stehen müsste, so dass man noch von einer drei- respektive vierwurzeligen Arteria omphalomesenterica sprechen könnte.

In der Höhe der 16. und der 17. Rumpfwandarterie sieht man ventrale Segmentalarterien abgehen, im Bereiche der 18. und 19. scheinen Rudimente solcher Gefässe vorhanden zu sein.

Die Arteria mesenterica inferior entspringt einwurzelig und zwar gegenüber von der 20. Segmentalarterie.

Das kaudale Aortenende und die Arterien der Urniere zeigen keine bemerkenswerte Differenz gegenüber dem Embryo La.

Embryo humanus KS.

Der Embryo (KS.) hat eine grösste Länge von 12½ mm. Der rechte vierte Aortenbogen ist im Schwinden begriffen. Eine kurze Carotis communis ist schon vorhanden. Die Sagittal-

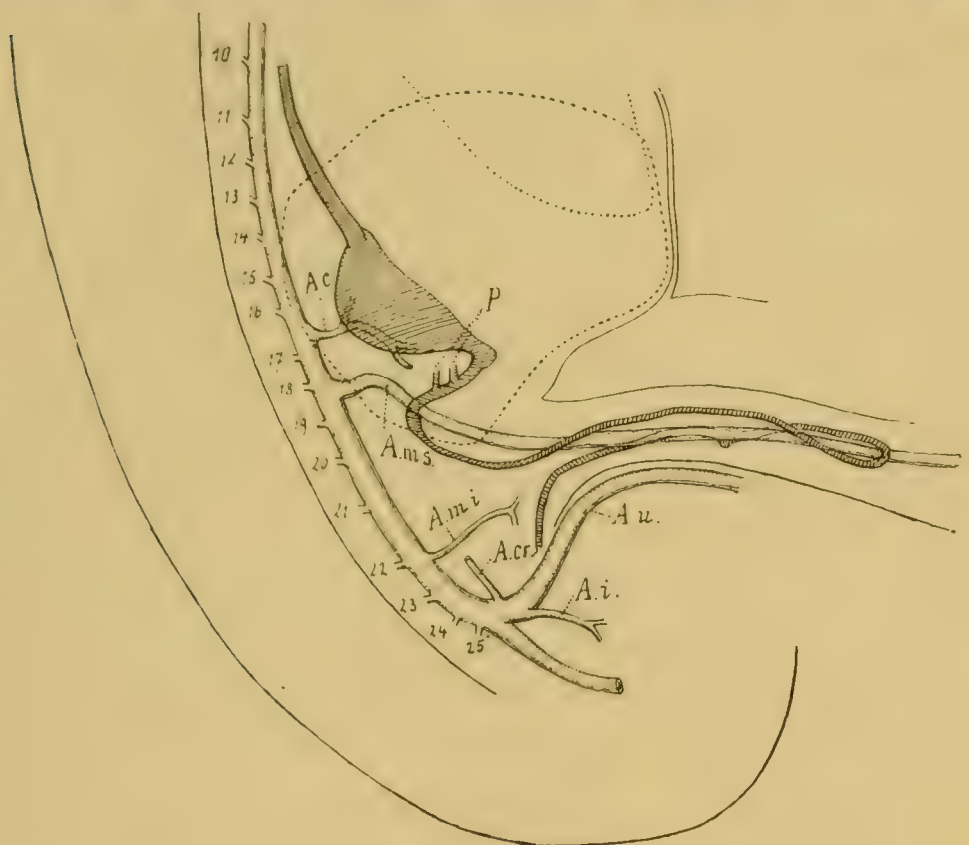

Textfigur 4.

Sagittalrekonstruktion des Embryo hum. K. S. bei 33facher Vergrösserung rekonstruiert bei 20facher Vergrösserung reproduziert. A. c. Art. coeliaca. A. m. s. Art. mesenterica sup. A. m. i. Art. mesenterica inf. A. cr. Art. cruralis. A. i. Art. ischiadica. A. u. Art. umbilicalis. P. Pankreas ventrale und dorsale.

Rekonstruktion des Darms und der Arterien wurde in der Höhe des 10. Segmentes begonnen. (Fig. 4). Hiebei ergeben sich folgende Verhältnisse:

Der weite Magen ist schon fast vollkommen frontal gestellt. Er ist stark ausgedehnt und giebt daher in der Sagittalpro-

jektion ein eigenartiges Bild. Das Duodenum ist durch die Mündung des Gallen-Pankreasganges charakterisiert. Auf dieses folgt der kraniale Schenkel der Nabelschleife, welcher an der rechten Seite der Arteria omphalomesenterica ventralwärts zieht, kranial von dieser die Leibesmitte traversiert und in den kaudalen links von der Arterie gelegenen Schenkel übergeht. Dieser zeigt ein deutlich entwickeltes Coecum und biegt in Form einer gut ausgeprägten Krümmung in den Enddarm um. (Textfig. 4).

Gegenüber vom Abgange der 16. Rumpfwandarterie entspringt in Form einer ziemlich breiten Ausbuchtung der vorderen Aortenwand die Arteria coeliaca. Sie teilt sich nach kurzem Verlauf in die Arteria gastrica sinistra und in einen Truncus communis für die Arteria hepatica und die Arteria lienalis. Von der Leberarterie geht ein schwacher kurzer Ast kaudalwärts, der wohl die eben im Entstehen begriffene Arteria gastro duodenalis repräsentieren dürfte.

Entsprechend der 18. Segmentalarterie entsteht die Arteria omphalomesenterica, welche zuerst kranialwärts biegt und dann ventral- und kaudalwärts gerichtet weiterläuft. Die Kuppe der kranialwärts gerichteten Biegung entspricht jener Stelle, an der in jüngeren Stadien die obere Wurzel der Arterie (vgl. Fig. 2) mündet. Hier entspringt auch ein kurzer Ast (Arteria pancreaticoduodenalis inferior?)

In der Höhe des Ursprungs der 22. Segmentalarterie entsteht die Arteria mesenterica inferior, welche zum Enddarm zieht. An der Ursprungsstelle der 25. Segmentalarterie verliert die Aorta ziemlich plötzlich an Kaliber. An dieser Stelle entspringt auch die Arteria umbilicalis, welche nach kurzem Verlauf kranialwärts die Arteria femoralis, kaudalwärts die Arteria ischiadica entlässt.

Embryo humanus S_2.

Der Embryo hat eine grösste Länge von 14,5 mm und gleicht beiläufig dem Stadium 16 der Hisschen Normentafel.

Die Verhältnisse der hier in Betracht kommenden arteriellen Gefässe gestalten sich folgendermassen:

Von diesem Stadium wurde eine schematische Profilrekonstruktion angefertigt (Textfig. 5).

Gegenüber der 17. Rumpfwandarterie entspringt eine kleine Arterie, die sofort nach ihrem Ursprunge nach abwärts biegt und nach kurzem Verlauf in die Arteria coeliaca mündet. Diese selbst entspringt in der Höhe der 18. Segmentalarterie, bildet mit dem vorhin erwähnten Gefässe eine kleine Arterieninsel und zieht ventralwärts.

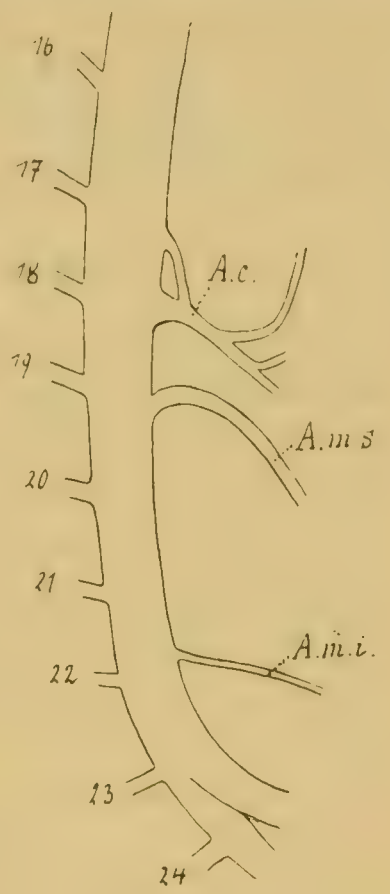

Textfigur 5.

Schematische Rekonstruktion zu Embryo hum S_2. A. c. Art. coeliaca. A. m. s. Art. mesenterica superior. A. m. i. Art. mesenterica inferior.

Sie entlässt zuerst die Arteria gastrica sinistra und spaltet sich hierauf in die Arteria lienalis und hepatica.

Entsprechend der Abgangsstelle der 19. Rumpfwandarterie entlässt die Aorta die Arteria omphalomesenterica. Diese zieht zuerst ein wenig kranialwärts und biegt dann ähnlich wie dies am Embryo KS. beschrieben wurde, kaudal- und ventralwärts. Man bemerkt in diesem Stadium, abgesehen von der Arteria pancreaticoduodenalis auch weiter distal von der Arteria omphalomesenterica einzelne Zweige gegen den Darm ziehen.

Gegenüber von der 22. Segmentalarterie entspringt die Arteria mesenterica inferior.

Embryo humanus DWR.

Der Embryo hat eine grösste Länge von 14 mm. Nach der Entwickelung der Organe scheint er älter zu sein als seiner Grösse entspricht.

Die Arteria coeliaca entspringt in der Höhe der 19. Rumpfwandarterie. In ihrer Verteilung zeigt sie Verhältnisse des Erwachsenen.

Die Arteria mesenterica superior geht in der Höhe der 20., die Arteria mesenterica inferior etwas unterhalb der Höhe der 22. Segmentalarterie ab.

Embryo humanus WR_2.

Der Embryo hat eine grösste Länge von 17 mm und gleicht dem Stadium 19 der Hisschen Normentafel.

Die Arteria coeliaca dieses Embryos entspringt ein wenig kranial vom Ursprung der 20. Segmentalarterie (12. Interkostalarterie). Die Arteria mesenterica superior wird von der Aorta knapp oberhalb der 21. Segmentalarterie (Art. lumbalis I), die Arteria mesenterica inferior in der Höhe der 23. Rumpfwandarterie (Art. lumbalis III) abgegeben.

Zusammenfassung.

Die in den Beschreibungen der einzelnen Embryonen angeführten Befunde ergeben bezüglich der Entwickelung der Darmarterien beim Menschen im allgemeinen folgende Resultate.

Ursprünglich sind die Darmarterien segmental angeordnet. Ob diese metameralen Darmarterien, die aus der schon einfachen Aorta entspringen, auch zur Zeit, wo die Aorta dorsalis noch paarig ist, ebenfalls segmentalen Charakter haben, konnte ich an meinem Material nicht entscheiden, wenn es auch höchst wahrscheinlich ist. Die oberste dieser Darmarterien entspricht am 5 mm langen Embryo dem 7. Segment.

Es ist für mich nicht zweifelhaft, dass an jüngeren Stadien solche Arterien noch an höher kranialwärts gelegenen Segmenten nachweisbar wären. Die segmentalen Darmarterien existieren mit Ausnahme bestimmter Abschnitte nur kurze Zeit. Die kranial von der Arterie, welche zur Coeliaca wird, gelegenen gehen frühzeitig spurlos zu Grunde. Etwas später verschwinden die zwischen der Arteria omphalomesenterica und Arteria mesenterica inferior entspringenden. Als segmentale Darmarterie ist auch die ventrale Wurzel der Arteria umbilicalis aufzufassen, wenn ich auch nicht genau sagen kann, welchem Segmente sie ursprünglich angehört.

Die Arteria omphalomesenterica ist primär mehrwurzelig. Am jüngsten von mir untersuchten Stadium (vergl. Fig. 1) hat sie vier resp. fünf Wurzeln. Dieses merkwürdige Verhalten scheint ein primäres zu sein, da auch die Arteria omphalomesenterica der Selachier mehrwurzelig entspringt. Die einzelnen Wurzeln vereinigen sich in Form einer ventral vor der Aorta abwärts ziehenden Längsanastomose. Der Stamm der Arterie bildet die direkte Fortsetzung der kaudalsten Wurzel. Aus einer dieser Wurzeln und zwar aus der 4., wenn man bei der untersten zu zählen beginnt, entsteht die Arteria coeliaca. Der kaudal davon gelegene Abschnitt der Längsanastomose und die übrigen Wurzeln, natürlich mit Ausnahme der untersten gehen normaliter zu Grunde und zwar derart, dass die Arteria omphalomesenterica anfangs drei, dann zwei, schliesslich nur eine Wurzel besitzt.

Eine Arteria mesenterica inferior ist am 9 mm langen Embryo zuerst nachweisbar. Sie entspricht hier der 20. segmentalen Rumpfwandarterie.

Sämtliche Darmarterien zeigen schon ziemlich frühzeitig, wie dies schon Mall betont hat, die Tendenz sich am Stamme der Aorta in craniokaudaler Richtung zu verschieben. Für diese Verschiebung werden drei von einander verschiedene Mechanis

men verwendet und zwar: 1. Die Bildung von Längsanastomosen, 2. Inselbildung und 3. die aktive Wanderung längs der vorderen Aortenwand, denn für das relative Tiefertreten der Ursprungsstellen der Darmarterien kann ein Wandern des Aortenrohres im ganzen nicht verantwortlich gemacht werden. Übrigens ist auch die Verschiebung der Aorta an der Wirbelsäule nur im kranialsten Teil bedeutungsvoll, der mittlere und der untere Abschnitt des Aortenrohres behält seine Topik zu Wirbelsäule, wie man aus der andauernd horizontalen Verlaufsrichtung der segmentalen Rumpfwandarterien in diesen Abschnitten ersehen kann.

Die Bildung von Längsanastomosen scheint nur in den allerersten Stadien und hier vornehmlich im Gebiete der Arteria omphalomesenterica vorzukommen. Später folgt dann Inselbildung, in ähnlicher Weise wie ich dies seinerzeit auch bei der Wanderung der Aortenbogen beschrieben habe. Solche Inselbildung scheint z. B. vorzuliegen an der Arteria mesenterica inferior beim Embryo La (Fig. 2) oder am Embryo S_2 an der Coeliaca (Fig. 5).

Die aktive Wanderung scheint so vor sich zu gehen, dass die kaudale Wand des betreffenden Gefässes sich ausbuchtet, während die kraniale in die Aortenwand aufgenommen wird.

An den von mir in grossem Massstabe durchgeführten Sagittalrekonstruktionen waren die eigentümlichen Ursprungsformen der einzelnen Darmarterien gut ersichtlich, an den um vieles verkleinerten Reproduktionen kommen diese Verhältnisse nicht so zum Ausdruck.

Die craniokaudale Verschiebung der Darmarterien ist am besten an der nachfolgenden tabellarischen Zusammenstellung ersichtlich. Hierbei sei bemerkt, dass die bei den einzelnen Arterien angeführten Ziffern die Nummer der zugehörigen segmentalen Rumpfwandarterie bedeuten.

Als erste Segmentalarterie gilt immer die mit dem N. suboccipitalis verlaufende. In den älteren Stadien wurde bei der

Zählung von der Arteria brachialis als der siebenten Segmentalarterie ausgegangen.

Länge des Embryo	Art. coeliaca	Art. mesenterica sup. resp. omphalomesent.	Art. mesenterica inferior
5 mm	—	(9), 10, 11, 12, 13	—
9 „	12	13, 14, 15	20
9 „	12	14, 15	21, 22
12½ „	16	18	22
14½ „	17, 18	19	22
14 „	19	20	22
17 „	20	21	23

Die Betrachtung obiger Tabelle ergiebt folgendes:

Die Arteria coelica wandert von der 12. Segmentalarterie (IV Thoracalis) am 9 mm Embryo bis zur 20. Segmentalarterie (XII. Thoracalis) am 17 mm langen Embryo.

Die Arteria omphalomesenterica, welche ihre Wurzeln bis auf eine verliert, zeigt ähnliche Verschiebung, auch sie wandert ca. um acht Segmente.

Die Arteria mesenterica inferior verschiebt sich nur um drei Segmente, so dass der ursprünglich grosse Abstand (12.—20. Seg.) zwischen Arteria coeliaca und Arteria mesenterica inferior später bedeutend kleiner wird.

Am 17 mm langen Embryo sind schon fast die bleibenden Verhältnisse erreicht.

Die Coeliaca entspringt in der Höhe der XII. Interkostalarterie, die Arteria mesenterica superior in der Höhe der I., die Arteria mesenterica inferior in der III. Lumbalarterie. So liegen

die Verhältnisse auch noch an älteren Föten und vielfach noch am Neugeborenen. Erst sekundär nähern sich einander die Ursprünge der Arteria coeliaca und mesenterica superior, wie dies auch Frédéric auf Grundlage von genauen Messungen betont hat. Die Ursprünge der beiden Arterien, welche allerdings kleine individuelle Variationen zeigen, liegen dann am Erwachsenen meistens zwischen den Abgangsstellen der XII. Interkostal- und der I. Lumbalarterie.

Die Vergrösserung der Distanz zwischen den Abgangsstellen der Arteria coeliaca und mesenterica inferior, wie sie Frédéric vollkommen richtig festgestellt hat, ist ebenfalls sekundär. Es handelt sich hier nicht um ein segmentales Abwärtsrücken der Arteria mesenterica inferior, sondern um eine Verlängerung des Aortenrohres zwischen den beiden Ursprungsstellen infolge des Wachstums der Lendenwirbelsäule.

Frédéric hat auch auf Grundlage seiner Injektionen die Vermutung aufgestellt, dass die Aorta abdominalis fünf segmentale vordere Arterien entlasse, aus denen sich die Darmarterien bilden.

„Die Darmarterien entspringen ursprünglich zu 5 von der Vorderfläche der Aorta abdominalis in regelmässigen Intervallen von je 1 Segment. Die A. coeliaca ist die Arterie des 12. Interkostal-, die Arteria mesenterica superior des 1. Lumbal-, die A. mesenterica inferior die Arterie des 3. Lumbalsegments. Die Arterie des 2. und 4. Lumbalsegments werden späterhin rudimentär. Die erstere ist nur noch beim Fötus zu finden, die letztere ist auch noch beim Kind und Erwachsenen als kleiner Ast zum Bindegewebe zu treffen."

Es ist selbstverständlich, dass das von Frédéric Gesagte nur für spät fötale Verhältnisse gilt, da zwischen dem ursprünglichen Abgang der Coeliaca und der Arteria mesenterica viel mehr Segmente liegen.

Dass die von mir gefundenen frühzeitig zu Grunde gehenden segmentalen Darmarterien nicht mit den von Frédéric als rudimentäre Darmarterien angesprochenen identisch sein können, ist im höchsten Grade wahrscheinlich.

Es dürfte sich bei den Frédéricschen Arterien um sekundäre Bildungen handeln.

Die gefundenen Thatsachen geben auch die Möglichkeit, einzelne Gefässanomalien entwickelungsgeschichtlich einfach zu erklären.

Der von Dubrueil beschriebene Fall von zweiwurzeligem Ursprung der Arteria mesenterica superior bedeutet nichts anderes, als die Persistenz eines normalen embryonalen Zustandes.

Der von Meckel als Schildkrötenähnlichkeit beschriebene gemeinschaftliche Ursprung der Arteria coeliaca und mesenterica superior in Form eines Truncus communis erklärt sich derart, dass in einem solchen Falle auch die zur Coeliaca werdende Wurzel der Arteria omphalomesenterica zu Grunde geht, während die ventrale Längsanastomose persistiert. Auf partielle Persistenz dieser Anastomose dürften die Fälle zurückzuführen sein, in welchen die Arteria hepatica, oder eine Art. hepatica accessoria aus der Art. mesenterica superior stammt.

Litteraturverzeichnis.

1. Frédéric, J., Beitrag zur Anatomie und Entwickelungsgeschichte der Äste der Aorta descendens beim Menschen. Morphol. Arbeiten Bd. VII.
2. Hochstetter, F., Die Entwickelung des Blutgefässsystems. Handbuch der vergleichenden und experimentellen Entwickelungsgeschichte der Wirbeltiere von O. Hertwig.
3. — Beiträge zur Anatomie und Entwickelungsgeschichte des Blutgefässsystems der Monotremen. Semon, Zoolog. Forschungsreisen Bd. II.
4. Mall, F. P., Development of the human coelom. Journ. of Morphol. Vol. XII.
5. — Development of the ventral-abdominal Walls in Man. Journ. of Morphol. Vol. XIV.
6. Tandler, J., Zur Entwickelungsgeschichte der Kopfarterien bei den Mammalia. Morphol. Jahrb. XXX.

Aus dem anatomischen Institut zu Marburg.

UNTERSUCHUNGEN

ÜBER DIE

SYMPATHISCHEN GANGLIEN IN DER LUNGE BEI SÄUGETIEREN

UND

BEIM MENSCHLICHEN FÖTUS.

VON

MORITZ BUDDE,

MARBURG.

Die Lunge erhält ihre Nerven aus zwei verschiedenen Quellen, einerseits vom Nervus vagus, andererseits vom sympathischen Nervensystem. Beide bilden zusammen am Lungenhilus den Plexus pulmonalis anterior und posterior und von beiden aus ziehen die Nerven im Verein mit den Bronchien und den Vasa pulmonalia in die Lungen hinein, und sind auf diesem Wege eine Strecke weit auch präparatorisch zu verfolgen. Da es sich bei diesen Nerven vorwiegend um sympathische handelt, so sind natürlich auch Ganglienzellen in mehr oder minder reichlicher Zahl in ihre Zweige eingeschaltet, und ich will einige Beobachtungen über die Verhältnisse dieser sympathischen Ganglien bei den Säugetieren und dem menschlichen Fötus mitteilen.

Die sympathischen Ganglien in der Lunge wurden von Remak (1) im Jahre 1844 entdeckt. Krause (2), F. E. Schulze (3), Toldt (4) bestätigen die von Remak gemachte Entdeckung, ohne dieselbe jedoch zu erweitern. Koelliker (5) vervollständigt die Angaben Remaks erheblich, indem er die periphere Endigung der Ganglien führenden Bronchialnervenäste angiebt: „Sie lassen sich bis nahe an die Enden der Bronchien verfolgen“. Die Untersuchungen von Retzius (6) erstrecken sich nur auf die Endigung der Nervenfasern, nicht auf die Ganglien der Lunge und sind mittelst der Golgi-Methode ausgeführt.

Die Untersuchungen wurden dann auf verschiedene Tierspecies ausgedehnt und auch die Lokalisation der Ganglien in

der Bronchialwand in Betracht gezogen. Reitz (7) sah bei Kaninchen Nervenzellen im Bindegewebe zwischen den Drüsen, besonders deutlich war ihre Ähnlichkeit mit den Nervenzellen hinter den Knorpeln. Verson (8) fand bei Hunden und Katzen Ganglienzellen hinter der Ringmuskulatur, keine solchen in der Schleimhaut. Von neueren Arbeiten in dieser Richtung ist besonders die von Kandarazki (9) zu nennen; er untersuchte Frosch, Kaninchen, Schaf, Katze, Hund und Mensch. Über die Ganglien des Bronchialbaumes des Hundes bringt er nichts Neues. Bei einem nicht vollständig ausgetragenen menschlichen Fötus fand er die Teilungsstelle der Trachea und der Bronchien 1.—3. Ordnung förmlich mit Ganglien besät. Hier will er auch Ganglien in der Schleimhaut zwischen den Drüsen gefunden haben. Kandarazki beschränkt sich in seinen Untersuchungen auf Trachea und Bronchien 1.—3. Ordnung. Hervorzuheben ist nur seine Behauptung, Ganglienzellen kommen beim menschlichen Fötus in der Schleimhaut vor.

Die neuesten Mitteilungen auf dem Gebiete der Lungeninnervation kommen von Berkley (10), auf diese möchte ich etwas näher eingehen.

Er untersuchte die Lungen der Maus, der grauen und weissen Ratte und des Kaninchens mittelst der raschen Golgi-Methode und der Pikrin-Essigsäure-Osmium-Bichromatmodifikation. Er nimmt einen reichen peribronchialen und einen subepithelialen Plexus an; beide sind an den grösseren Bronchien bis zu denen 2.—3. Ordnung ausgebildet. In den kleinsten Bronchien, in denen die Muskularis stark reduziert ist, ist nur noch ein Plexus vorhanden. In beiden Plexus hat er zahlreiche Anschwellungen und örtliche Verdickungen der Nerven gesehen, aber Ganglien in der Submukosa konnte er nicht mit Sicherheit nachweisen. Von Wichtigkeit ist ferner die von ihm in seinem Resumé aufgestellte Behauptung, dass die Hauptnervenstämme den Bronchialarterien folgten und nur wenige kleine dem Bron-

chus selbst zu eigen seien. Er setzt sich dadurch in Gegensatz zu den Beobachtungen von Remak (1), Krause (2), Koelliker (5), F. E. Schulze (3), Toldt (4), die alle übereinstimmend betonen, dass die Nerven mit den Bronchien verlaufen und ihnen eigen seien. Überhaupt hat Berkley nur wenige wirkliche Ganglienzellen um die Bronchien gesehen, aber häufig wieder diese örtlichen Anschwellungen in beiden Plexus. Für die wahrscheinliche Bedeutung seiner „Varicosities and enlargements" giebt er wörtlich folgende Erklärung: That the nodal enlargements found in the paths of the nerve fibres coming from the terminal aborization in the epithelium of the smaller bronchial tubes, act the part of intermediate transmitters of sensory impressions from the epithelial surface of the air tubes, as in some of the organs of special sense, to other nerve cells in more distant localities, is possible, as they bear the same relation to the nerve termination of the bronchi as the nerves of sensation do to their intermediate ganglionic cells, but the structure of the nodes is so hidden by the dense silver precipitate, it is extremely difficult to decide, if they are simply large swellings of the nerve fibres, or actual cell-like enlargements provided with nucleus and nucleolus. Their size and smooth outline is however against the first supposition".

Man sieht hieraus, dass Berkley seine „nodal enlargements and varicosities" nicht befriedigend deuten kann, sodass die Annahme berechtigt erscheint, es möge sich hier wohl um in die Nervenbahn eingelagerte Ganglienzellen handeln, deren Charakter als Ganglienzellen festzustellen, ihm jedoch infolge seiner Methode unmöglich war; er hätte sich zur Entscheidung dieser Frage wohl am besten noch einer anderen Methode der Darstellung der Ganglienzellen, sei es auch nur der einfachen Doppelfärbung mit Hämalaun-Eosin bedient.

Es sind also die Angaben der Autoren recht verschieden.

Remak hat die sympathischen Ganglien in der Lunge entdeckt.

Über ihre Lage bestehen noch grosse Meinungsverschiedenheiten. Reitz sah Nervenzellen bei Kaninchen im Bindegewebe zwischen den Drüsen, Kandarazki will Ganglien in der Schleimhaut gefunden haben, Verson nur hinter der Ringmuskulatur (vergl. Reitz, Verson, Kandarazky), sogar wird die Zugehörigkeit der ganglienführenden Nerven zum Bronchus selbst in Zweifel gezogen (Berkley).

Natürlich kann man a priori annehmen, dass die Verhältnisse bei den verschiedenen Tieren schon etwas verschieden sein werden, jedoch stehen die Angaben hinsichtlich des Vorkommens und der Lage der Ganglien auch bei ein und demselben Tier nicht in Übereinstimmung. Vor allem dreht es sich bei den genannten Autoren um die Frage: „Kommen Ganglienzellen innerhalb der Schleimhaut der Bronchien vor?“, die von dem einen bejaht, von dem anderen verneint wird und andererseits darum: „Haben die Bronchien überhaupt eigene Nerven oder werden ihnen nur solche von den Nerven der begleitenden Gefässe, besonders der Arteria pulmonalis abgegeben?“ Als Grundlage zu den folgenden Untersuchungen will ich eine Einteilung der Bronchialwand in ihre Schichten geben, um jeden eventuellen Missverständnissen direkt vorzubeugen.

Als „Schleimhaut“ des Bronchus bezeichne ich nach dem Vorgange von F. E. Schulze (3) und Krause (2) den Teil der Bronchialwand vom Epithel bis zur Muskulatur, wobei die Ringmuskulatur als zur Schleimhaut gehörig, d. h. als Muscularis mucosae aufgefasst wird. Es folgt alsdann „die Submucosa“ die sich bis zu den Knorpelstücken erstreckt, hierauf die Knorpelzone als solche und nach aussen von ihr das peribronchiale Bindegewebe. Bei den nicht mehr knorpelhaltigen Bronchien geht natürlich die Submukosa ohne scharfe Grenze in das peribronchiale Bindegewebe über. Bei meinen Untersuchungen ging ich von folgenden Fragen aus:

1. Kommen sympathische Ganglien an den Bronchien überhaupt vor?

2. Wo liegen dieselben in der Bronchialwand? a) Kommen auch Ganglien in der Schleimhaut der Bronchien vor? b) Ist ihre Lage in der Bronchialwand bei knorpelhaltigen und knorpelfreien Bronchien verschieden?

3. Wie gross sind die Ganglien? unter Berücksichtigung der Zahl und Grösse der Ganglienzellen.

4. Wie weit erstreckt sich die periphere Verbreitung der Ganglien am Bronchialbaum bei den verschiedenen Species? Liegen auch Ganglien im Lungengewebe selbst?

5. Giebt es am Bronchialbaum gewisse Prädilektionsstellen für das Vorkommen von Ganglien?

6. Kommen Verschiedenheiten der Ganglien bei den verschiedenen Species vor?

7. Auf welchen Wegen gelangen die ganglienführenden Nerven zu den Bronchien?

8. Ist die Behauptung richtig, dass die Bronchien keine eigenen Nerven besitzen, sondern dass ihnen nur Nervenäste von den Nerven der begleitenden Gefässe, besonders der Arteria pulmonalis abgegeben werden?

Zur Untersuchung gelangten die Lungen von Maus, Meerschweinchen, Kaninchen, Igel, Hund und einem menschlichen Fötus aus dem Ende des 7. Schwangerschaftsmonates. Dieselben wurden alle in Müller-Formol gehärtet und die Bronchien dabei mit der Härtungsflüssigkeit injiziert. Bei einem Teil der Objekte, Meerschweinchen, Kaninchen und menschlichem Fötus wurde nun später der Bronchialbaum eines Lappens herauspräpariert, als Kontrollpräparat jedoch ein anderer Lungenlappen im ganzen geschnitten. Sämtliche Objekte wurden mittelst Hämalaun im Stück gefärbt, in Paraffin eingebettet und in vollständige Schnittserien zerlegt. Die Schnittserien wurden nachher auf dem Objekt-

träger mit Eosin nachgefärbt. Die Schnitte wurden senkrecht zur Achse des Hauptbronchus geführt.

Zunächst möchte ich nun die Befunde von jeder der einzelnen Tierspecies angeben.

Bei der Maus wurde bei der Kleinheit des Objektes die ganze Lunge in Serienschnitte zerlegt und zwar eine Lunge in eine Serie von Querschnitten, eine andere in eine solche von Frontalschnitten. Von diesen Schnitten wurde der wichtigste Teil in Wachs modelliert.

Man sieht hier nun folgendes:

Sympathische Ganglien kommen bei der Maus nur an den grösseren Bronchien vor. Dieselben liegen stets ausserhalb der Ringmuskulatur, d. h. also in der Submukosa oder im peribronchialen Gewebe. Die grössten besitzen einen Hauptdurchmesser von 100 μ auf der Fläche und enthalten etwa 10—15 Ganglienzellen auf einer Schnittfläche. Die Grösse der einzelnen Ganglienzellen betrug 12—14 μ.

Neben derartigen grossen Ganglien kommen kleinere und kleinste vor, die durch einzelne in einen Nervenzweig eingelagerte Ganglienzellen dargestellt werden; hierbei bleibt die Grösse der Ganglienzelle ziemlich konstant. Was nun die periphere Verbreitung der Ganglien bei der Maus betrifft, so reichen dieselben bis zu den Bronchien 2. Ordnung herunter. Der kleinste Bronchus, an dem noch ein deutliches Ganglion gefunden wurde, besass einen Durchmesser (Lichtweite) von 0,35 mm. Zu bemerken ist nun, dass bei der Maus wie bei den meisten kleinen Tieren Knorpelstücke nur an dem in den Lungenlappen führenden Hauptbronchus zu finden sind und dass schon an den Bronchien I. Ordnung die Knorpel völlig fehlen. Es gehen also, was hier von Wichtigkeit ist, Submukosa und peribronchiales Gewebe direkt ineinander über. Da nun die den Bronchus begleitenden Gefässe Art. und Vena pulmonalis dem Bronchus direkt anliegen, so kann man sich mit Recht fragen, gehören

denn die Ganglien überhaupt dem Bronchus als solchem an oder nicht vielmehr den diesen Bronchus begleitenden Gefässen? Eine Frage, die, wenn man nur die Verhältnisse bei der Maus in Betracht zieht, auch nicht so leicht zu entscheiden wäre und zu deren Beantwortung auch noch folgende Überlegungen von Wert sein dürften. Nämlich vor allem die Frage: Giebt es Prädilektionsstellen für das Vorkommen von Ganglien am Bronchialbaum? Diese muss man mit ja beantworten. Als Prädilektionsstellen für das Vorkommen der Ganglien erweisen sich nämlich einmal die Berührungsstellen zwischen Art. pulmonalis und Bronchus, ferner zwischen Vena pulmonalis und Bronchus und die Bronchialteilungen selbst. Man findet nämlich gerade an diesen Stellen mit Vorliebe die Ganglien lokalisiert. Die grössten Ganglien kommen an den Bronchialteilungen vor, wie dies auch natürlich erscheint, da hier gleichsam eine Centrale für den Abgang der Nerven geschaffen wird.

Ferner finden sich etwas kleinere Ganglien an den Berührungsstellen zwischen Art. pulmonalis bezw. Vena pulmonalis und Bronchus; auch hier mit Vorliebe an den Stellen, wo kleine Seitenästchen vom Hauptbronchus abgehen.

Die Erklärung, warum an diesen Stellen mit Vorliebe Ganglien vorkommen, giebt uns der Weg der Nerven in die Lunge hinein. Vom Plexus pulmonalis anterior und posterior nehmen die Nerven längs der Bronchien ihren Weg und zwar die stärkeren Stämmchen zwischen Art. pulmonalis und Bronchus, die schwächeren zwischen Vena pulmonalis und Bronchus. An den Abgangsstellen von Bronchien sind nun mit Vorliebe die Ganglien eingelagert.

Hiernach könnte man leicht den Eindruck gewinnen, dass die Hauptstämmchen doch vielleicht mehr Beziehungen zu den Gefässen als zum Bronchus besitzen. Doch möchte ich hierzu bemerken, dass man bei genauerer Betrachtung doch immer noch eine Schicht lockeren Bindegewebes zwischen Gefäss und

Ganglion sieht und andererseits, dass die Ganglien dicht an der Ringmuskulatur des Bronchus zu finden sind. Zugeben will ich, dass bei der Maus bei der Kleinheit der hier bestehenden Verhältnisse, eine genaue Entscheidung der Frage auf Grund dieses Untersuchungsobjektes wohl zu schwierig wäre. Deshalb müssen hierzu noch die Befunde an anderen Species herangezogen werden.

Wenden wir uns nun einem anderen Nager, dem Meerschweinchen zu. Da die Lungen dieses Tieres viel grössere Dimensionen aufweisen, so wurde einmal der Bronchialbaum eines Lungenlappens und als Kontrollobjekt ein anderer Lungenlappen im ganzen in eine senkrecht zur Achse des Hauptbronchus geführte, vollständige Schnittserie zerlegt. Auffallend war hier von vornherein der Mangel an Ganglien, selbst an den grösseren Bronchien. In der vollständigen, sich über einen ganzen Lungenlappen erstreckenden Schnittserie wurde nur zweimal ein Ganglion gefunden. Das eine lag an der Berührungsstelle zwischen Arteria pulmonalis und Bronchus, das andere fand sich an einer Bronchialteilung bei einem Bronchus 1. Ordnung. Mithin also auch hier wieder an den oben genannten Prädilektionsstellen für das Vorkommen von Ganglien. Beide waren ausserhalb der Knorpelstücke, also im peribronchialen Gewebe gelegen. Sie zeigten eine Grösse von 60—70 μ, enthielten auf der Schnittfläche etwa 5—6 deutlich multipolare Ganglienzellen, deren jede etwa 14 μ gross war. Der Durchmesser des Bronchus (Lichtweite) betrug 0,7 mm.

Zu bemerken ist noch, dass die Ganglien dicht hinter den Knorpeln lagen und von der Arteria pulmonalis etwa 0,3 mm entfernt waren. Ein Zweifel über ihre Zugehörigkeit zum Bronchus kann in diesem Falle also nicht bestehen. Von einem Vorhandensein selbst vereinzelter Ganglienzellen nach innen von den Knorpelstücken, zwischen ihnen und Ringmuskulatur, also in der Submukosa, oder gar in der Schleimhaut, war nichts zu be-

merken. Wohl fanden sich zahlreiche Nervenfasern in der Submukosa in Begleitung kleiner Blutgefässe laufend, aber stets ohne eingelagerte Ganglienzellen. Die Untersuchung der nicht mehr knorpelführenden Bronchien auf Ganglien war ebenfalls negativ. Der Weg der Nerven längs des Bronchialbaumes war derselbe wie bei der Maus.

Ganz ähnlich wie beim Meerschweinchen stellen sich die Befunde beim 3. Vertreter der Nager, dem Kaninchen, dar, wenn auch die Zahl der Ganglien etwas grösser ist wie beim Meerschweinchen. Wie dort sind auch hier die Ganglien ebenfalls nur an den grösseren, noch knorpelhaltigen Bronchien zu finden, und zwar sind sie gewöhnlich im peribronchialen Gewebe gelegen, jedoch muss erwähnt werden, dass auch Ganglienzellen zwischen den Knorpeln, sowie auch an ihrer Innenseite gefunden wurden, jedoch immer deutlich ausserhalb der Ringmuskulatur d. h. also in der Submukosa. Ganglien in der Schleimhaut vermochte ich nicht zu entdecken. Die Ganglien liessen auf dem Durchschnitt gewöhnlich 2—3 Ganglienzellen erkennen. Das grösste Ganglion enthält 8—10 Ganglienzellen auf dem Durchschnitt und hatte einen Durchmesser von etwa 70 μ; die einzelne Ganglienzelle einen solchen von 16—20 μ. Auch waren die Bronchialteilungen sowie die Berührungsstellen zwischen Art. pulmonalis bezw. Vena pulmonalis und Bronchus wieder die Prädilektionsstellen für das Vorkommen der Ganglien. An den kleinen nicht mehr knorpelhaltigen Bronchien war kein Ganglion vorhanden. Der Durchmesser des kleinsten Bronchus (Lichtweite), an dem noch ein deutliches Ganglion gefunden wurde, betrug 2 mm.

Diesen Nagern mit einer relativ geringen Zahl von Ganglien am Bronchialbaum stehen nun Vertreter anderer Ordnungen mit zahlreichen Ganglien gegenüber und möchte ich die Verhältnisse bei einem Insektivoren, dem Igel, näher besprechen. Das die grösseren knorpelhaltigen Bronchien umspinnende starke Nervengeflecht enthält beim Igel zahlreiche Ganglien, die ein-

zeln oder in Gruppen in die Nervenstämme eingelagert sind und die grösseren Bronchien in ziemlich gleichmässiger Verteilung rings umgeben. An diesen Bronchien sind auf einem Querschnitt fast stets 3—4 Ganglien zu finden. Die grösste Anzahl der Ganglien haben ihre Lage im peribronchialen Gewebe, doch werden auch Ganglien in den Lücken zwischen den Knorpelstücken und ebenfalls solche in der Submukosa, wenn auch den erstgenannten gegenüber in geringerer Zahl, gefunden. Ganglienzellen in der Schleimhaut, d. h. nach innen von der Ringmuskulatur nachzuweisen, gelang mir nicht. Wohl kommen Ganglienzellen zwischen den Drüsen vor, besonders in der Nähe des Fundus, doch liegen diese Drüsen nicht mehr in der Mukosa, sondern haben die Ringmuskulatur durchbrochen und sich in der Submukosa ausgebreitet. Man trifft die submukösen Ganglien stets neben kleinen Vasa bronchialia gelegen, sie enthalten meist 2—3 Ganglienzellen, doch kommen auch etwas grössere vor. Auch die Grösse der peribronchialen Ganglien ist recht verschieden, gewöhnlich finden sich auf einer Schnittfläche eines peribronchialen Ganglions etwa 3—4 Ganglienzellen, grössere peribronchiale Ganglien, die bis zu 10 Ganglienzellen auf der Schnittfläche zeigen, findet man an den Berührungsstellen zwischen Arteria pulmonalis und Bronchus, etwas kleinere aus 4 bis 6 Ganglienzellen bestehend, an denen zwischen Vena pulmonalis und Bronchus. Besonders grosse Ganglien wiesen dagegen wiederum die Bronchialteilungen auf, hier waren 12—14 Ganglienzellen auf einer Schnittfläche zu sehen. Die grössten Ganglien hatten einen Durchmesser von 100 μ = 0,1 mm, der Durchmesser der einzelnen Ganglienzelle betrug ungefähr 20 μ. Über diese Prädilektionsstellen für das Vorkommen von Ganglien, ihr Verhältnis zueinander und den Grund, weshalb gerade an ihnen mit Vorliebe Ganglien sich finden, habe ich mich schon bei der Maus ausgelassen. Beim Igel finden sich auch in dieser Beziehung also, wie gesagt dieselben Verhältnisse. Dieselben

sind hier aber wegen der grösseren Zahl und Mächtigkeit der nervösen Elemente deutlich in die Augen springend und waren mir deshalb als Kontrolle für die bei der Maus gemachten Angaben sehr wertvoll. Nur möchte ich hier an dieser Stelle noch auf den Einwurf eingehen, dass die von mir als peribronchiale bezeichneten Ganglien überhaupt nicht den Bronchien, sondern vielmehr den Gefässen angehören, eine Frage, von der ich erwähnte, dass ihre definitive Entscheidung bei der Maus sehr schwer sei. Bei den grösseren Tieren, schon beim Meerschweinchen und Kaninchen trat der Abstand zwischen Gefäss und peribronchialen Ganglien deutlich hervor, und hier beim Igel sieht man auch, dass die peribronchialen Ganglien einerseits deutlich durch eine starke Bindegewebsschicht von den Gefässen getrennt sind, und andererseits unmittelbar hinter den Knorpelstücken bezw. zwischen ihnen liegen, Tatsachen, die auch durch die Befunde am Hunde und Menschen bestätigt werden. Für die submukösen Ganglien ist die Sache ja überhaupt klar. Verfolgt man nun beim Igel die periphere Ausbreitung der Ganglien, so zeigt sich hier ein deutlich anderes Verhalten wie bei den Nagern, indem die periphere Verbreitung der Ganglien am Bronchialbaum beim Igel eine viel weitgehendere ist, als bei den genannten Nagern. Beim Igel sind Ganglienzellen zu finden so lange der betreffende Bronchus noch eine wohlausgebildete, in sich geschlossene Ringmuskulatur besitzt. Auch an den knorpelfreien Bronchien treten die obengenannten Stellen wieder als bevorzugte für das Vorkommen der Ganglien hervor. Meist sieht man an den kleinen Bronchien auf dem Schnitte nur 1 Ganglienzelle, doch kommen auch 3—4 vor. Sie liegen deutlich ausserhalb der Ringmuskulatur, dicht unterhalb derselben. Der kleinste Bronchus, an dem noch ein Ganglion bemerkt wurde, besass einen Durchmesser (Lichtweite) von ungefähr 0,1 mm.

Als Vertreter der Raubtierklasse wurde nun der Hund unter-

sucht. Beim Hunde findet man an den grossen Bronchien mächtige Ganglien, die 20, 30, 40 und mehr Ganglienzellen auf einer Schnittfläche enthalten und eine Grösse von 0,2—0,5 mm erreichen, in das peribronchiale Gewebe dicht hinter den Knorpeln eingelagert. Die Grösse der einzelnen Ganglienzelle betrug etwa 20 μ. 2—3 derartige Ganglien sieht man auf der Schnittfläche des Hauptbronchus.

Auch hier treten die Bronchialteilungen wieder als Prädilektionsstellen in den Vordergrund, sowohl für das Vorkommen als auch für die Mächtigkeit der genannten Ganglien, und ebenso behaupten die Berührungsstellen zwischen Arteria pulmonalis bezw. Vena pulmonalis und Bronchus ihren Platz an 2. bezw. 3. Stelle. Hervorzuheben ist nun beim Hunde besonders der Umstand, dass in der Submucosa der grossen Bronchien Ganglienzellen nicht gefunden wurden, auch nicht in den Lücken zwischen den Knorpelstücken, ein Verhalten, das dem beim Kaninchen sowie beim Igel und beim menschlichen Embryo vollständig entgegengesetzt ist, dem bei der Maus und dem Meerschweinchen dagegen völlig entspricht. Die Form der Ganglien ist beim Hunde eine ausgesprochen spindelförmige und zwar läuft die Achse der Spindel dem Längendurchmesser des Bronchus parallel. Die Spindelform ist manchmal so ausgeprägt, dass man die Zellen geradezu in zwei, einander parallelen, Reihen in den Nerven eingelagert findet. Was die periphere Ausbreitung der Ganglien anbelangt, so waren sie nur an noch knorpelhaltigen Bronchien zu finden, der kleinste derselben hatte einen Durchmesser von 0,3 mm.

Über die Verhältnisse beim Menschen gab die Untersuchung der Lunge eines Fötus aus dem 7. Monate der Schwangerschaft Aufschluss. Die Schnittserie des Bronchialbaumes zeigt, dass die nervösen Elemente in grosser Masse vorhanden sind. In die mächtig entwickelten Nerven sind zahlreiche, grosse Ganglien eingelagert. Diese grossen Ganglien sind peribronchiale, liegen

um die Hauptbronchen, teilweise in Abständen von nur 0,35 bis 0,5 mm. Die peribronchialen Ganglien zeichnen sich durch ihre mächtige Grösse aus, sie enthalten 10, 20 und mehr Ganglienzellen auf der Schnittfläche und betrug ihr längster Durchmesser bis zu 0,16 mm. Die Teilungsstellen der Bronchien 1.—3. Ordnung findet man stets mit diesen grossen peribronchialen Ganglien reichlich besetzt. Jedoch muss ich bemerken, dass die Berührungsstellen zwischen Arteria pulmonalis bezw. Vena pulmonalis und Bronchus nicht in dem Masse wie bei den Tieren als Prädilektionsstellen für das Vorkommen von Ganglien hervortreten. Die Form der peribronchialen Ganglien ist eine ovale. Diesen peribronchialen Ganglien schliesst sich nun noch eine 2. Gruppe von Ganglien, die submukösen Ganglien, an. Dieselben stellen grosse, wohlausgebildete Ganglien dar, die in den Lücken zwischen den Knorpelstücken sowie nach innen von denselben liegen. Die Schnittserie zeigt, dass diese Ganglien mit den grossen ausserhalb der Knorpel gelegenen Ganglien durch Nervenfasern zusammenhängen, wie ja auch zu erwarten war. Sie sind kleiner als die peribronchialen Ganglien, doch beträgt ihr längster Durchmesser bis zu 80 μ. Die Ganglienzellen sind ungefähr 16 μ gross im Durchmesser. Die submukösen Ganglien finden sich also stets ausserhalb der Ringmuskulatur. Sie liegen mitunter ganz nahe dem Fundus der Trachealdrüsen oder zwischen diesen sogar. Doch kann ich mich der Behauptung Kandarazkis (3), dass Ganglien beim menschlichen Fötus in der Schleimhaut der Bronchien zu finden seien, nicht anschliessen. Bemerken will ich noch dazu, dass Kandarazki den Begriff dessen, was er unter „Schleimhaut“ versteht, in seinen Arbeiten nicht scharf definiert. Ausserdem hat er hauptsächlich an Zupfpräparaten untersucht, an denen eine genaue Lokalisierung der gefundenen Ganglien nicht ausführbar ist. Dass Ganglien zwischen den Drüsen vorkommen, habe ich kurz vorher erwähnt, aber diese Drüsen liegen gar nicht mehr

in der Schleimhaut, sondern haben die Ringmuskulatur durchbrochen und sich in der Submukosa ausgebreitet, wo sie sogar manchmal bis zwischen die Knorpelspangen sich erstrecken. Doch möchte ich an dieser Stelle noch einen Befund erwähnen, der den Untersucher auf den ersten Blick doch zu der Annahme verleiten könnte, dass Ganglien in der Schleimhaut doch vorkämen. Es fand sich nämlich an einem grossen Bronchus ein starkes Ganglion dicht unterhalb des „Bronchialepithels" (wie es schien), nur 40 μ von demselben entfernt, gelegen. Zwischen dem genannten Ganglion und dem „Epithel" fanden sich nur wenige Bindegewebsfasern und keine Ringmuskulatur. Man würde also auf den ersten Blick hin sagen: „das Ganglion liegt zweifelsohne in der „Schleimhaut", besonders mit Rücksicht auf die im Anfang gegebene Definition „Schleimhaut", nach der alles Gewebe zwischen Bronchialepithel und Ringmuskulatur als Schleimhaut zu bezeichnen ist. Nun stellen sich bei der Durchforschung der folgenden Schnitte der Serie doch einige begründete Bedenken gegen diese Annahme ein. Man sieht nämlich, dass einerseits die Ringmuskulatur an beiden Enden sich doch noch ein kleines Stück zwischen Ganglion und „Epithel" einschiebt und andererseits erkennt man bald, dass es sich an der genannten Stelle nicht direkt um das Bronchialepithel selbst, sondern um den Ausführungsgang einer Bronchialdrüse handelt, der hier seitlich angeschnitten wurde, und dessen Verbindung mit der zugehörigen Bronchialdrüse sich auf der Schnittserie ergiebt. Da nun wie bekannt, die Bronchialdrüsen die Ringmuskulatur durchbrechen und sich in der Submukosa ausbreiten, so ist das Bild leicht erklärt. Das Ganglion liegt auch hier wieder in der Submukosa und es erscheint uns nur, einerseits wegen seiner Lage dicht unterhalb des vermeintlichen Bronchialepithels, (das sich aber in Wirklichkeit als Drüsenausführungsgang erwies,) andererseits wegen des Fehlens der Ringmuskulatur an dieser Stelle, (das eben durch den Durchbruch der Drüse die Ring-

muskulatur hervorgerufen wurde), in der Schleimhaut zu liegen. In Wirklichkeit liegt es in der Submukosa. Was nun die periphere Ausbreitung der Ganglien betrifft, so fanden sich nur an den noch knorpelhaltigen Bronchien, fehlten dagegen den nicht mehr knorpelhaltigen. Das am weitesten peripherwärts gefundene Ganglion befand sich an der Abgangsstelle eines nicht mehr knorpelführenden von einem noch knorpelhaltigen Bronchus und lag ausserhalb des an der Teilungsstelle gelegenen Knorpelstückes, war also ein peribronchiales Ganglion. Der Durchmesser dieses Bronchus betrug 0,3 mm. Überhaupt liegen an den kleinsten knorpelhaltigen Bronchien die Ganglien stets ausserhalb der Knorpel, sind also peribronchial, submuköse Ganglien waren nicht mehr wahrzunehmen, wohl aber noch Nervenfasern in der Submukosa. Die submukösen Ganglien reichen also nie soweit peripherwärts wie die peribronchialen, der kleinste ein submuköses Ganglion enthaltende Bronchus hatte einen Durchmesser von 0,7 mm. Das Ganglion enthielt zwei Ganglienzellen. Die an den kleinsten Bronchien noch vorkommenden peribronchialen Ganglien enthielten immer noch 4—6 Zellen auf der Schnittfläche, hatten eine grösste Ausdehnung von ungefähr 60 μ, das peripherwärts am weitesten vorgeschobene Ganglion bestand aus vier Ganglienzellen und besass einen Durchmesser von 40 μ. Hinsichtlich des Verlaufes der Nervenstämmchen, die die submukösen Ganglien enthalten, ist noch zu bemerken, dass man sie stets in Begleitung kleiner Vasa bronchialia trifft, während die stärkeren Stämme im peribronchialen Gewebe genau denselben Weg längs der Bronchien nehmen, wie es bei den Tieren der Fall ist. An den knorpelfreien Bronchien finden sich noch Nerven vor. Dieselben begleiten diese Bronchien, meist zwei oder drei auf einem Querschnitt, ausserhalb der Ringmuskulatur ziehend und lassen sich bis zum Anfang der Bronchioli verfolgen. Um sie weiter peripherwärts zu verfolgen, bedarf es jedoch feinerer Methoden wie der von mir angewandten Hämalaun-Eosinfärbung.

Wir können also auf Grund unserer Untersuchungen feststellen, dass sympathische Ganglien am Bronchialbaum der sämtlichen untersuchten Tiere vorkommen. Doch sind sie in Bezug auf Grösse, Zahl, Lage und periphere Verbreitung bei den verschiedenen Tierspecies grossen Verschiedenheiten unterworfen. Bei den Nagern sind die Ganglien im ganzen spärlich, beim Igel, beim Hunde und dem menschlichen Fötus ihre Zahl eine verhältnismässig bedeutend grössere und schon bei oberflächlicher Untersuchung auffallend. Wir können im allgemeinen zwei Gruppen von Ganglien unterscheiden:

a) peribronchiale Ganglien,

b) submuköse Ganglien.

In Bezug auf das Vorkommen der letzteren treten bei den einzelnen Species starke Verschiedenheiten hervor. Submuköse Ganglien finden sich beim Kaninchen, Igel und menschlichem Fötus, besonders gut ausgebildet bei letzterem, zwischen oder am Fundus der Bronchialdrüsen liegend, beim Hunde und Meerschweinchen waren keine vorhanden. Es scheint also, dass das Vorkommen submuköser Ganglien mit der Zahl und Mächtigkeit der nervösen Elemente nicht direkt in Zusammenhang steht, da ein relativ ganglionarmes Tier wie das Kaninchen dieselben besitzt, während sie an dem ganglienreichen Bronchialbaum des Hundes nicht zu finden waren. Die Ganglien der Maus fasse ich als peribronchiale auf. Die Grösse der peribronchialen Ganglien ist verschieden.

Der Durchmesser des grössten Ganglions auf der Schnittfläche betrug:

bei der Maus	100 μ
beim Meerschweinchen	70 „
beim Kaninchen	70 „
beim Igel	100 „
beim Hunde	0,5 mm
beim menschlichen Fötus	0,16 „.

Der Durchmesser der einzelnen Ganglienzelle ungefähr:

bei der Maus	12—14 μ
beim Meerschweinchen	14 „
beim Kaninchen	16—20 „
beim Igel	20 „
beim Hunde	20 „
beim menschlichen Fötus	16 „.

Die submukösen Ganglien waren kleiner, die Grösse ihrer Ganglienzellen aber dieselbe wie bei den peribronchialen. Aus dieser Zusammenstellung ersieht man, dass die Grösse der peribronchialen Ganglien sich nicht nach der Grösse des betreffenden Tieres richtet. Die Grösse der einzelnen Ganglienzelle ist bei den untersuchten Tieren ziemlich konstant. Über die Form der Ganglien möchte ich noch anführen, dass dieselbe gewöhnlich leicht spindelförmig ist und dass die Längsachse der Spindel im allgemeinen der Längsachse des Bronchus entspricht. Am ausgesprochensten findet man die Spindelform beim Hunde, am undeutlichsten beim menschlichen Embryo.

Was nun die periphere Verbreitung der peribronchialen Ganglien am Bronchialbaum anbetrifft, so möchte ich hier die Durchmesser der kleinsten Bronchien, an denen noch Ganglien gefunden wurden, nebeneinanderstellen. Derselbe betrug (Lichtweite gemessen):

bei der Maus	0,35 mm
beim Meerschweinchen	0,7 „
beim Kaninchen	2,0 „
beim Igel	0,1 „
beim Hunde	0,3 „
beim menschlichen Fötus	0,3 „.

Ein Blick auf diese Tabelle zeigt gleich wie verschieden auch in dieser Beziehung das Verhalten bei den einzelnen Tieren ist. Am weitesten peripherwärts reichen sie beim Igel, dem einzigen grösseren Tiere, bei dem sich Ganglien auch an nicht

mehr knorpelführenden Bronchien auffinden liessen, während dies bei keinem anderen Tiere (natürlich aus den obengenannten Gründen von der Maus abgesehen) sonst der Fall war. Die geringste periphere Ausbreitung der Ganglien am Bronchialbaum zeigt das Kaninchen, und auch beim Hunde und dem menschlichen Fötus gehen sie nicht soweit peripherwärts wie nach ihrer mächtigen Entwickelung an den grösseren Bronchien wohl zu erwarten wäre. Die submukösen Ganglien reichen bei den Species, die solche besitzen, nie so weit peripherwärts als die peribronchialen. Dies wird schon durch den Umstand begründet, dass an den kleinen knorpelfreien Bronchien der ganze submuköse Plexus in den peribronchialen aufgenommen wird, also nur noch ein Plexus existiert, den wir als peribronchialen bezeichnen müssen (vergl. Berkley [10]). Nun sind auch die peribronchialen Ganglien nicht gleichmässig am Bronchialbaum verteilt, sondern sie liegen hauptsächlich an der Teilungsstelle der Bronchien, ebenso an den Berührungsstellen zwischen Arteria pulmonalis bezw. Vena pulmonalis und Bronchus. Dies sind die Stellen, an denen man bei ganglienarmen Tieren z. B. Maus und Meerschweinchen überhaupt nur Ganglien findet. Die Erklärung, dass und warum diese Stellen Prädilektionsstellen sind, wurde oben im Texte gegeben und liegt in dem Wege, den die Nerven bei ihrem Verlaufe in die Lunge hinein nehmen, begründet. Gegenüber dem Einwurf, dass die Hauptmasse der Nerven überhaupt nicht den Bronchien, sondern vielmehr den Gefässen angehören, wie Berkley (10) behauptet, halte ich daran fest, dass die ganglienführenden Nerven dem Bronchialbaum zu eigen sind aus den oben angeführten Gründen. Über die Zugehörigkeit der submukösen Ganglien zum Bronchus kann ein Zweifel wohl nicht bestehen. Nun zu den Angaben der genannten Autoren. Eine Bestätigung der Behauptung Kandarazkis, dass Ganglienzellen in der Schleimhaut der Bronchien vorkommen, habe ich nicht gefunden und glaube auch nicht,

dass dieselbe sich aufrecht erhalten lässt; zumal da ich annehme, dass dieselbe auf falscher Interpretation solcher Bilder, in denen man Ganglien zwischen den Drüsen liegen sieht, zurückzuführen ist. Die Angaben von Remak, Koelliker, F. E. Schulze, Toldt und Krause entsprechen den von mir erhobenen Befunden; besonders auch in Bezug auf den Verlauf der Nerven und ihrer Zugehörigkeit zum Bronchialbaum, nicht zur Arteria pulmonalis wie Berkley behauptet. Nun noch ein Wort über die „Varicosities and nodal enlargements" des genannten Autors. Ich halte dieselben nach seiner ganzen Beschreibung für nichts anderes wie für Ganglien, die sich im submukösen und peribronchialen Plexus fanden und deren gangliöser Charakter ihm nur infolge seiner Methode (hidden by the dense silver precipitate) verborgen blieb. Über ihren wahren Charakter wäre er wohl nicht mehr lange im Zweifel geblieben, wenn er eben zur Kontrolle noch eine andere Methode angewandt hätte. Denn es ist nur aus der ausschliesslichen Anwendung der Golgi-Methode zu erklären, dass er bei Mäusen und Kaninchen Ganglienzellen hinter den Muskeln nicht gesehen hat.

Kurz zusammengefasst sind also die Resultate dieser Arbeit folgende:

1. Sympathische Ganglien kommen am Bronchialbaum der Säuger und des menschlichen Fötus vor.

2. Ihre Zahl, Grösse und Form ist bei den verschiedenen Tierspecies verschieden.

3. Der Lage nach kann man peribronchiale und submuköse Ganglien unterscheiden.

4. Bei der Maus, dem Meerschweinchen und dem Hunde kommen nur peribronchiale, beim Kaninchen, Igel und dem menschlichen Fötus peribronchiale und submuköse Ganglien vor.

5. Sympathische Ganglien kommen in der eigentlichen Schleimhaut nie vor, ebenfalls nicht im Lungengewebe selbst.

6. Die periphere Ausbreitung der peribronchialen Ganglien am Bronchialbaum ist bei den verschiedenen Tieren total verschieden.

7. Die submukösen Ganglien reichen nie soweit peripherwärts wie die peribronchialen und sind auch stets kleiner als diese.

8. Prädilektionsstellen für das Vorkommen und die Grösse der peribronchialen Ganglien sind die Bronchialteilungen und die Berührungsstellen zwischen Arteria pulmonalis bezw. Vena pulmonalis und Bronchus.

9. Die ganglienführenden Nerven gehören stets dem Bronchus selbst, nicht der Arteria pulmonalis bezw. Vena pulmonalis an.

Zum Schlusse möchte ich noch die Frage aufwerfen: „Steht das Vorkommen von Ganglien vielleicht in Beziehung zu der feineren Reaktion der Bronchialmuskulatur auf verschiedene Reize?

Litteraturverzeichnis.

1. Remak, Neurologische Erläuterungen. Müllers Archiv 1844. S. 464.
2. Krause, W., Allgemeine Anatomie. 1876. I. S. 204.
3. Schulze, F. E., Strickers Handbuch der Lehre von den Geweben. 1871. Bd. I.
4. Toldt, Lehrbuch der Gewebelehre 3. Aufl. 1888.
5. Koelliker, Handbuch der Gewebelehre des Menschen. 5. Aufl. 1867.
6. Retzius, Biologische Untersuchungen. Neue Folge V. S. 41. Kleinere Mitteilungen von dem Gebiete des Nervensystems und der Sinnesorgane.
7. Reitz, Wiener Sitzungsberichte der mathem.-naturwissenschaftl. Klasse 1867. Bd. LV.
8. Verson, Wiener Sitzungsbericht der mathem.-naturwissenschaftl. Klasse 1868. Bd. LVII. I. Abt.
9. Kandarazki, M., Über die Nerven der Respirationswege. Archiv für Anatomie 1881. pag. 1—11.
10. Berkley, Henry J. M. D., The intrinsic pulmonary nerves in mammalia in Johns Hopkins Hospital. Reports 4. 1895. S. 240.

Aus dem anatomischen Institut von Hofrat Zuckerkandl, Wien.

BEITRAG ZUR KENNTNIS

DER

ARCHITEKTUR SPONGIÖSER KNOCHEN.

VON

FRIEDRICH v. FRIEDLÄNDER,
WIEN.

Mit 51 Textabbildungen.

Das scheinbar abgeschlossene Kapitel der systematischen Knochenlehre erfuhr durch Hermann von Meyer eine Bereicherung durch die Aufdeckung der Gesetzmässigkeit des Aufbaues der Spongiosalager, die vor ihm eine geringe Würdigung fand. Das Interesse an dem neu erschlossenen Gebiete vertiefte sich noch dadurch, dass Culmann das innere Gefüge des Knochens mathematisch analysierte, und auf die Ähnlichkeit desselben mit konstruktiven Problemen hinwies.

Unter den zahlreichen Autoren, deren Untersuchungen an verschiedenen Knochenabschnitten immer neue und interessante Details zu Tage förderten, erwarb sich Wolff die grössten Verdienste. Durch den Nachweis, dass auch am pathologisch veränderten Knochen die Knochensubstanz bestimmten Umwandlungen unterworfen ist, die er im Gesetze der Transformation der Knochen zusammenfasste, wurde die ganze Frage auch in klinischen Kreisen zur Diskussion gestellt, die bis heute noch nicht beendet ist.

Trotz manchen Widerspruches gegen die Lehren Wolffs behauptet sie sich in ihrem Wesentlichen noch heute; und ein Überblick über die Litteratur dieser ganzen Frage zeigt, dass das Problem durchwegs als ein ontogenetisches aufgefasst wird, indem die individuelle Formbildung des Knochens seit Wolffs grundlegender Arbeit das ganze Interesse der Autoren absorbiert.

Als Albert an das Studium bisher vernachlässigter Knochen abschnitte und die Überprüfung der bisher erhobenen Befunde schritt, drängte sich ihm bald die Überzeugung auf, dass mit der topographischen Beschreibung der Spongiosazüge nicht alles erledigt sei, und dass ein genaues Studium der Entwickelung der Knochenarchitektur manche Frage lösen würde, die am fertigen Knochen auftaucht.

Da ich zu jener Zeit mit Untersuchungen über die Entwickelung des Hüftgelenkes in Hinblick auf die angeborene Verrenkung desselben beschäftigt war, beauftragte mich Albert bei der histologischen Untersuchung der in Serien zerlegten Gelenke auf Bildungen im Knorpel zu achten, welche der Ossifikation vorangehen und vielleicht die Richtung der Knochenbälkchen bestimmen könnten.

Nach Durchmusterung meiner Schnittsammlung konnte ich sehr bald die Antwort geben, dass weder in der Beschaffenheit der Grundsubstanz des Knorpels noch in der Anordnung der Knorpelzellen ein Anhaltspunkt für die Lösung der gestellten Frage zu finden sei, konnte aber an Hand meiner dicken Übersichtsschnitte darauf aufmerksam machen, dass schon sehr frühzeitig, lange vor dem Auftreten der enchondralen Ossifikation in den knorpeligen Skelettteilen Kanälchen entstehen, die mehrere Gefässe beherbergen, und deren Anordnung grosse Gesetzmässigkeit zeigte.

Da die Litteratur über diesen Befund sehr gering war, und nur kurze Bemerkungen über die Knorpelkanälchen zu finden waren [1]), ging ich daran, die Vaskularisation der späteren Spongiosalager im knorpeligen Stadium systematisch zu untersuchen. Das Material hierzu fand sich im Laufe der Jahre, dank der Güte des Herrn Hofrates Weichselbaum, reichlich, wenn auch nicht für alle Altersklassen gleichmässig.

---

[1]) Vergl. Langer, Das Gefässsystem der Röhrenknochen. Denkschr. d. Akad. d. Wissenschaften Wien 1875.

Nach Alberts Tod fand ich bei Herrn Hofrat Zuckerkandl nicht nur einen geeigneten Arbeitsplatz, sondern auch Unterstützung in jeder Beziehung, für welche ich ihm, ebenso wie Herrn Professor Tandler zu grossem Dank verpflichtet bin.

Da die Rekonstruktion mikroskopischer Serienschnitte, über die ich in reichlichem Masse verfügte, ausserordentlich mühsam ist und bei der Kleinheit der Objekte zu vielen Konstruktionsfehlern unterworfen ist, suchte ich durch Anwendung passender Injektionsmassen die Knorpelkanälchen zu füllen und die injizierten Objekte durch Aufhellung einer makroskopischen Untersuchung zugängig zu machen. Das gelang bei kleineren Stücken ganz vorzüglich durch Einlegen des entwässerten Objektes in Xylol. Nur leistet diese Methode des Guten zu viel, da die nicht oder nur mangelhaft gefüllte Gefässkanälchen unsichtbar werden.

Nicht tadellos injizierte Knorpel lieferten mir noch vorzüglich verwertbare Bilder, wenn ich sie nach kurzer Aufquellung in Kalilauge in Glycerin aufhellte. Diese von O. Schultze eingeführte Methode liefert bei kleinen Stücken sehr schöne Bilder; bei grösseren behandelte ich zur Beschleunigung der Aufhellung 2—3 mm dicke Serienschnitte des zu untersuchenden Objekts in derselben Weise. Es ist dabei nicht notwendig, glashelle Durchsichtigkeit zu erzwingen, da die nicht injizierten Knorpelkanälchen hierbei verschwinden. Die aufgehellten Schnittserien wurden dann zwischen Glasplatten in Glyceringelatine eingebettet. Derartige Präparate sind bequem zu untersuchen, nur unterliegen sie leicht der Schimmelbildung.

Als Injektionsmasse benutzte ich zuerst Beelysches Karmin, das sehr schön auch in nicht frische Objekte eindringt, jedoch bei der Entkalkung der Knochen leidet. Auch Chlorsilber erwies sich wegen Diffusion nicht gefällter Lapislösung als minderwertig. Am besten bewährte sich die von Tandler[1]) angegebene kaltflüssige Leimlösung, die ich jedoch wegen der chemischen

[1]) Zeitschr. f. wissenschaftl. Mikroskopie und mikrosk. Technik. 1901.

Veränderung des Berlinerblau durch Laugen meist mit Tusch färbte, um die bei grossen Objekten langdauernde Fixierung der Gelatinemassse mit Formalin umgehen zu können.

Das Auftreten der Knorpelkanälchen fällt in sehr frühe Zeit und schreitet langsam fort. Doch lässt sich mit Bestimmtheit sagen, dass schon lange vor dem Auftreten des epiphysären Knochenkernes ein reiches Netz von gefässführenden Kanälchen den Knorpel durchzieht. Das Einsetzen der Verknöcherung ändert den Verlauf der Gefässe nicht, nur das Kaliber einzelner, und zwar bestimmter Gefässe wächst rasch zu beträchtlichen Massen an.

Die obere Extremität eilt der unteren in der Vaskularisation voran. Der Humeruskopf zeigt zum Beispiel bei einem 12 cm langen Fötus schon reiche Vaskularisation, während der Femurkopf erst kleine grubige Vertiefungen des Knorpels besitzt. Die Grösse des Knorpellagers giebt keinen Masstab für die zeitliche Entwickelung der Vaskularisation; Talus und Calcaneus sind z. B. schon vaskularisiert, während die Tibia kaum Andeutungen von Gefässen aufweist.

Die ersten Spuren von Kanalisation des Knorpels treten zu Beginn des III. Lunarmonats auf: im VII. Monat zeigen alle grösseren Knorpelgebiete ein reiches Gefässnetz, dessen Anordnung definitiv ist.

Die Knorpelkanäle sind nach dem Typus eines Endgefässes ramifiziert. Anastomosen zwischen zwei, an verschiedenen Punkten des Knorpels eintretenden Knorpelkanälen kommen ausserordentlich selten vor, ich habe sie nur einmal am Talus und einmal im Bereiche des Malleolus internus tibiae gefunden, nur Inselbildung im Bereich des Humeruskopfes ist typisch.

Das Verhalten der Knorpelkanälchen gegen den heranwachsenden Knochen ist von Langer kurz beschrieben und durch eine Abbildung illustriert worden.

Ich dehnte die Untersuchung über die Vaskularisation des Knorpels in erster Linie auf jene Skelettabschnitte aus, deren Architektur am fertig gebildeten Knochen genau studiert ist. Ganz abgesehen von der Schwierigkeit, bei nicht ganz frischen Leichen die kleinen, peripheren Gefässgebiete exakt zu füllen, war noch der eine Grund für diese Beschränkung massgebend, dass Arbeiten über die Architektur dieser Knochen, und somit Vergleichsobjekte für die Injektionspräparate fehlen. Ich hielt es nämlich für zweckmässiger, die Resultate der vorliegenden Untersuchungen mit den Architekturstudien anderer Autoren zu vergleichen, da die Gefahr nahe liegt, bei dem ausserordentlich komplizierten Aufbau der Spongiosa in vorgefasster Meinung mehr zu sehen, als zu sehen ist.

Nach Beschreibung der an den Injektionspräparaten erhobenen Befunde werde ich dann an die Deutung derselben gehen.

I. Untere Extremität.

Proximales Ende des Femur (hierzu Fig. 1—8). Die Fig. 1 bis 3 zeigen am frontalen Hauptschnitte das Verhalten der Vaskularisation in drei verschiedenen Altersstufen. Man sieht, dass die Reichlichkeit der Gefässe mit der herannahenden Kindesreife zunimmt, dass aber der Typus der Gefässverteilung unverändert bleibt. Das gleiche Verhalten findet sich bei den übrigen untersuchten Skelettabschnitten, es kann also auf die Beschreibung des Gefässverlaufes in verschiedenen Altersklassen verzichtet werden.

Von dem Gefässnetz, welches den Schenkelhals umspinnt, ziehen zahlreiche Äste in den Femurkopf, den sie annähernd parallel der Oberfläche verlaufend in meridionaler Richtung durchziehen. Der Pol, dem alle diese Meridiane zustreben, liegt in der Gegend des Kopfscheitels und die Achse dieses kugel-

Fig. 1.
Proximales Femurende eines 30 cm langen Fötus. Frontalschnitt.

Fig. 2.
Proximales Ende des Femur eines 36 cm langen Fötus. Frontalschnitt.

Fig. 3.
Proximales Ende des Femur eines 42 cm langen Fötus. Frontalschnitt.

förmigen Gefässgebietes ist durch einen gefässfreien Streifen markiert, der von oben innen schräg nach unten aussen zur unteren Cirkumferenz des Schenkelhalses zieht. Von den meridionalen Gefässen gehen zahlreiche Äste ins Innere des Femurkopfes ab, welche sich stets in jener Meridianebene halten, der sie entstammen (Fig. 4).

Das Ligamentum teres entsendet 2—3 kleine Gefässchen in den Umbo, die bald nach oben hin ablenken (Fig. 2, 3).

Die basalen Abschnitte des Schenkelhalses werden von Gefässen versorgt, die einem bis zwei stärkeren, gegen die Fossa trochanterica verlaufenden Adern entspringen. Diese Gefässe ziehen schräg von oben aussen nach innen unten bis zum medialen Rande der Ossifikationsgrenze der Diaphyse (Fig. 1, 2, 3).

Nach aussen von diesen Gefässen liegt dann ein reich ramifiziertes Gefässgebiet, dessen Einbruchspforte die Fossa trochanterica ist. Auf gedrängtem Gebiet betreten wenige starke Gefässe, manchmal nur ein Hauptstamm den Knorpel um sofort sich derart aufzubündeln, dass die Äste erster Ordnung nach allen Richtungen schräg nach abwärts gegen die Peripherie der Knochengrenze ziehen, während die Äste 2. und 3. Ordnung immer centralere Gebiete der Ossifikationsgrenze versorgen. Das Gefässgebiet ist demnach ein kegelförmiges, seine Basis entspricht der Ossifikationsgrenze der Femurdiaphyse, seine Spitze einem Punkte, der etwas medial von der tiefsten Stelle der Fossa trochanterica liegt (Fig. 1, 2, 3, 8).

Aus letzterer ziehen dann noch Gefässe in nach aussen divergentem Verlauf in die mediale Fläche des Trochanter major, dessen lateraler Abschnitt ein reichliches, dem perichondralen Gefässnetze entstammendes Gefässsystem aufnimmt (Fig. 2, 8).

Distales Ende des Femur (hierzu Fig. 9—11). Ein einfacheres Bild bietet das distale Ende des Oberschenkels. Vom dichten perichondralen und periartikulären Gefässnetz ausgehend graben sich zahlreiche Adern derart in den Knorpel ein, dass

Fig. 4.

Horizontalschnitt durch den Femurkopf.

Fig. 5.

Femur (38 cm). Schrägschnitt parallel d. Schenkelhalsachse.

Fig. 7.

Femur (49 cm). Sagittalschnitt durch die Schenkelhalsbasis.

Fig. 6.

Femur (49 cm). Sagittalschnitt durch die Kopfbasis.

sie anfänglich senkrecht zur Oberfläche in die Tiefe ziehen. Während die in die konvexen Knorpelabschnitte eindringenden Gefässe centralwärts konvergieren, zeigen die an der Konkavität, besonders in der Incisura intracondyloidea eintretenden Gefässe einen centralwärts divergierenden Verlauf, der an horizontal oder frontal geführten Schnitten besonders auffällt (Fig. 9 und 10). Die Ramifikation dieser Gefässe erfolgt derart, dass die horizontal eintretenden Gefässe in fast rechtem Winkel Äste abgeben, die parallel der Oberfläche ziehen und diese sowohl in horizontaler als in vertikaler Richtung begleiten. Die obersten, der Knochengrenze zunächst liegenden Gefässe, welche zu derselben parallel laufen, senden gegen diese ihre Äste. Das centrale Gebiet der Knochenfläche wird aber von den Endästen der durch die Incisura intracondyloidea eindringenden Gefässe versorgt.

Dieses letztere Gefässgebiet stammt aus einem groben Gefässnetz, das sich den Ligamentis cruciatis anschmiegt, ohne dieselben zu betreten.

Proximales Ende der Tibia (hierzu Fig. 12—14). Von der ganzen Cirkumferenz des Knorpelcylinders und von der Insertionsstelle der Kreuzbänder betreten reichliche Gefässe den Knorpel. Letzteres Gefässsystem besteht aus wenigen Gefässen, die sich bald nach dem Eintritt in den Knorpel in divergierende Äste derart auflösen, dass die Divergenz der Äste in der Frontalebene grösser ist als in der Sagittalebene. Diese Gefässe erreichen auch beim Neugeborenen die Knochengrenze nicht (Fig. 12 und 13). Letztere wird von horizontal eintretenden Gefässen versorgt, von welchen am Sagittalschnitt jene besonders konstant anzutreffen und durch ihr Kaliber auffällig sind, welche in der Ebene der späteren Epiphysenfuge liegen und Äste sowohl nach oben zur Gelenkfläche als nach unten zum Knochen schicken. An frontalen Schnitten vermisst man die scharfe Andeutung der Epiphysennarbe. Diese Gefässe gehören einem sehr reich entwickelten Gefässsystem an, das allseitig vom Perichondrium

Fig. 8.

Femur (41 cm). Regio trochanterica, Schnitt senkrecht auf die Schenkelhalsachse.

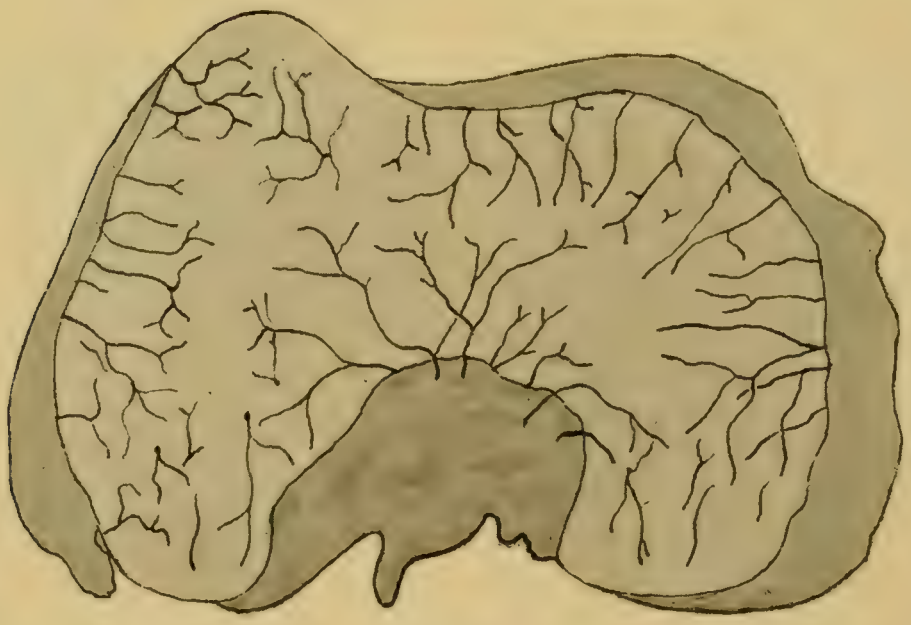

Fig. 9.

Femur (ca. 40 cm). Regio condyl. Horizontalschnitt.

her den Knorpel betritt. Die Gefässe 1. Ordnung geben Äste nach allen Seiten ab, sowohl gelenkwärts als besonders nach abwärts und in der Horizontalebene, welch letztere vielfach der Knorpeloberfläche parallel verlaufen. Entsprechend der fast durchwegs konvexen Seitenfläche des knorpeligen Tibiaknaufes zeigen die Hauptstämme einen centralwärts konvergierenden

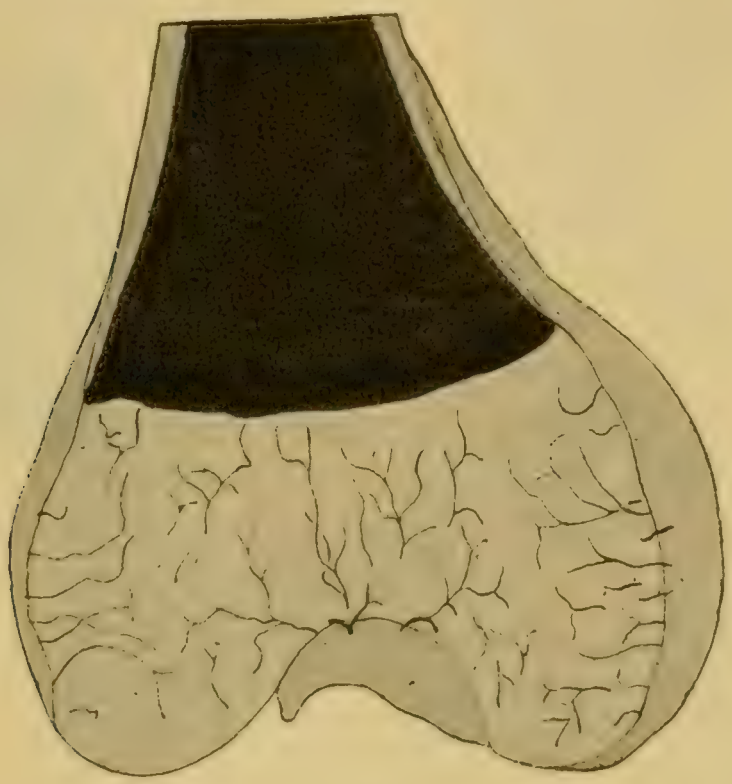

Fig. 10.
Femur (ca. 40 cm). Frontalschnitt durch die Kondylen.

Verlauf und nur die in die leicht konkave Rückseite der Tibia eindringenden Gefässe divergieren in ihrem Verlauf (Fig. 14).

Distales Ende der Tibia (hierzu Fig. 15—17). Die Gefässverhältnisse sind sehr einfach; die horizontal verlaufenden Gefässe prävalieren und senden zahlreiche Äste gegen den Knochen und die freie Gelenkfläche, während in horizontaler Richtung nur wenig Äste abgehen. An Horizontalschnitten ist ein ähnliches Konvergieren der Gefässe zu sehen, wie am proximalen

Fig. 11.

Femur (42 cm). Sagittalschnitt durch die Incisura intercondyloidea.

Fig. 12. Tibia (41 cm). Sagittalschnitt.

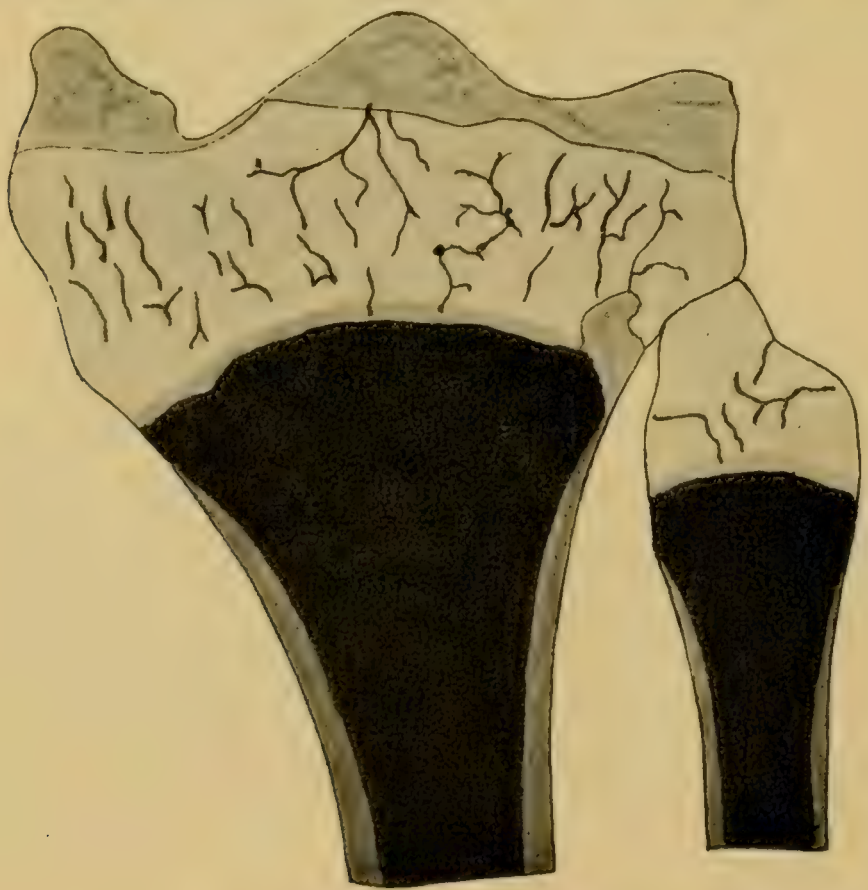

Fig. 13. Tibia (50 cm). Frontalschnitt.

Ende. Sowohl in frontalen als in sagittalen Schnitten sind die im Bereich der späteren Epiphysenfuge verlaufenden Gefässe am mächtigsten entwickelt, wobei zu bemerken ist, dass die an der vorderen Kante der Gelenkfläche eintretenden Gefässe anfänglich einen nach hinten oben ansteigenden Verlauf einschlagen, bald aber in die Horizontalebene einlenken. Der Malleolus wird von Gefässen versorgt, die teils horizontal, teils schräg nach aussen unten verlaufen.

Fibula (hierzu Fig. 13, 17—19). Die Gefässversorgung der knorpeligen Fibula ist auch bei grösseren Föten und beim Neugeborenen eine recht spärliche. In die Grübchen, welche sowohl das proximale als das distale Ende an der horizontalen Fläche aufweisen, treten einzelne Gefässe ein, die annähernd axial gegen die Knochengrenze ziehen. Etwas reichlichere Gefässe treten von der Cirkumferenz des Knorpels in horizontaler Richtung ein, deren Äste gegen den Knochen und teilweise auch gegen das freie Gelenkende des Epiphysenstückes hinziehen.

Patella (hierzu Fig. 12). Die Vaskularisation erfolgt von vorne her. Es dringen von einer ziemlich begrenzten Fläche der Vorderseite zahlreiche Gefässstämmchen ein, die gegen die Gelenkfläche verlaufen und bald nach dem Eintritt in den Knorpel Aste abgeben, die derselben annähernd parallel nach allen Richtungen laufen. Die Pole der Patella werden von kleinen Gefässchen versorgt, die den Ansatzstellen der Quadricepssehne entstammen.

Talus (hierzu Fig. 15, 16). Die hauptsächlichste Quelle der Gefässversorgung ist das Gefässnetz, welches den Sinus tarsi durchzieht. Von diesem ziehen kammförmig abgehende Äste direkt nach oben in den Talus, den sie in frontaler Richtung in ein bis zwei Reihen betreten um bald Äste unter spitzem Winkel abzugeben. Diese streben derart der Rollenfläche zu, dass ihre Endäste stets senkrecht auf dieselbe stehen. Dem entsprechend zeigen die Äste am Frontalschnitt geringere Divergenz

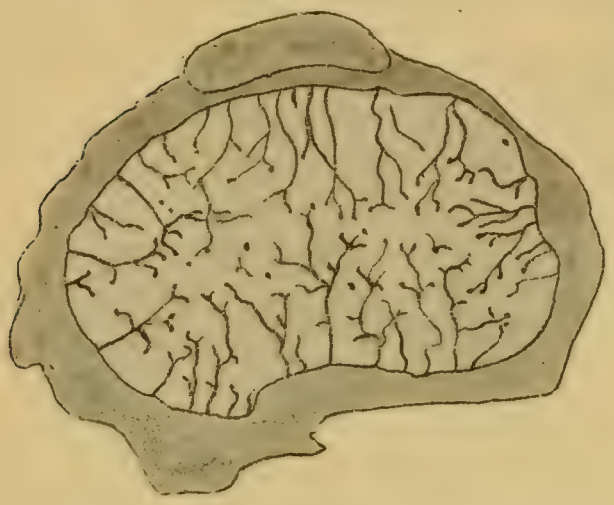

Fig. 14.

Tibia (38 cm) horizontal-, proximales Ende.

Fig. 16.

(ca. 40 cm) Sagittalschnitt durch die Sprunggelenke.

Fig. 15.

(42 cm) Frontalschnitt durch beide Sprunggelenke.

Fig. 17.

Tibia und Fibula, distales Ende (35 cm) Horizontalschnitt.

als am Sagittalschnitt. Der Taluskörper wird ausser durch diese Hauptgefässe noch von drei Seiten her mit Gefässen versorgt.

In den Processus posterior treten kleine, rasch sich aufbündelnde Gefässe ein, und am vorderen Rande der Talusrolle betreten kleine Adern den Knorpel, in welchem sie nach rückwärts ziehen und den nach vorne laufenden Ästen der aus dem Sinus tarsi emporsteigenden Gefässe entgegenkommen. Schliesslich betritt am unteren Rande der Gelenkfläche für den Malleolus internus ein ziemlich mächtiges Gefäss in horizontaler Richtung den Knorpel, welches bald gegen oben ablenkt, und den medialen Abschnitt der Rolle mit Blut versorgt. Die selbständige Gefässversorgung des Processus posterior tali ist insofern von Interesse, als gerade dieser Abschnitt des Talus bisweilen als selbständiger Knochen, Os trigonum, sich entwickelt.

Kopf und Hals werden von mehreren vom Sinus tarsi schräg nach vorne oben und aussen ziehenden Gefässen versorgt, von denen die medialen gewöhnlich die stärksten sind. Die Endäste dieser Gefässe versorgen vorzugsweise den plantaren Abschnitt des Kopfes und Halses, deren dorsale Hälfte von Gefässen durchzogen ist, welche von der oberen Cirkumferenz des Halses eintretend, schräg nach vorne und unten ziehen.

Vor dem Auftreten des Knochenkernes im Talushalse sieht man, dass die mächtigsten dieser Gefässe nahe der Talusrolle liegen und manchmal ist auch zu finden, dass die oben beschriebenen, von hier aus rückläufig die Talusrolle versehenden Gefässe nur Äste der Gefässe des Talushalses sind.

Calcaneus (hierzu Fig. 15, 16, 20—22). Das Studium der Vaskularisation dieses Skelettabschnittes wird durch das frühzeitige Auftreten eines Knochenkernes erschwert, der seine Gefässe vorwiegend von innen und unten her bezieht, während von aussen entweder gar keine, oder nur schmächtige Gefässe in den Knochen eindringen.

Fig. 18.
Fibula distales Ende (ca. 40 cm) frontal.

Fig. 19.
Fibula distales Ende (35 cm) sagittal.

Fig. 21.
Calcaneus u. Cuboideum (41 cm) Horizontalschn.

Fig. 20.
Calcaneus und Cuboideum (35 cm) Sagittalschnitt.

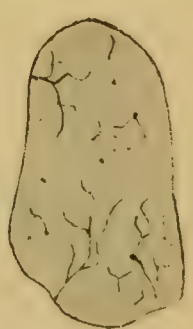

Fig. 22.
Tuber calcanei (42 cm) Frontalschnitt.

Vom Sinus tarsi her gräbt sich schon sehr frühzeitig eine beträchliche Anzahl von Gefässen gegen den Processus anterior calcanei und das Sustentaculum tali ein, die ziemlich steil nach abwärts verlaufen. Der übrige Anteil des Processus anterior wird von Gefässen versorgt, die von allen Seiten mit Ausnahme der Gelenkflächen eintreten und konvergierend gegen die Längsachse des Knorpels verlaufen.

Der Processus posterior empfängt ebenfalls von allen Seiten her Gefässe, die dem perichondralen Gefässnetze entstammen und bald nach Eintritt in den Knorpel büschelförmig zerfallen.

Naviculare (hierzu Fig. 16). Von der dorsalen und plantaren Seite her dringen dicht nebeneinander Gefässchen ein, deren Äste auch gegen die freien Gelenkflächen hinziehen. Die Gefässanordnung ist entsprechend der regelmässigen Gestalt des Knorpels eine sehr übersichtliche, während bei dem Cuboideum (Fig. 20, 21) einzelne Gefässgruppen konvergierenden, andere wieder divergierenden Verlauf zeigen, je nachdem sie an einer der konvexen oder konkaven Flächen in den Knorpel eindringen.

II. Obere Extremität.

Proximales Humerusende (hierzu Fig. 23—26). Der Humeruskopf zeichnet sich durch die Mächtigkeit seiner Gefässanlagen aus, die durch die Entwickelung eines besonders weiten mehrfach sich spaltenden und wieder vereinigenden Knorpelkanales ein besonderes Gepräge erhält. Dieser Knorpelkanal, für den in allen anderen untersuchten Knorpelabschnitten des Skelettes kein Analogon gefunden werden konnte, zieht von der vorderen Kante des Tuberculum majus im oberen Teile des Sulcus intertubercularis horizontal in den Oberarmkopf und liegt in der Höhe der späteren Epiphysennarbe. Von seinen hauptsächlich in horizontaler Richtung verlaufenden Nebenkanälen gehen erst

die Gefässe in den Knorpel nach verschiedenen Richtungen ab. Die einen konturieren die obere Kopfkalotte, gegen welche sie

Fig. 23.
Humeruskopf (41 cm) Frontalschnitt.

Fig. 25.
Humeruskopf (41 cm) Sagittalschnitt.



Fig. 24.
Humeruskopf (43 cm) Horizontalschnitt.

Fig. 26.
Humeruskopf (41 cm) Sagittalschnitt durch die Tubercula, laterale Fläche.

senkrecht zur Oberfläche ausstrahlende Äste abgeben, die anderen ziehen schräge nach rückwärts durch das Gefüge des Tuber-

culum majus, dessen Masse dadurch gleichsam von der übrigen Epiphyse abgetrennt wird. Es wird von diesem Gefässe, sowie von horizontal eintretenden Gefässen des perichondralen Netzes mit Blut versorgt.

Ein zweites Gefässgebiet versorgt die gelenkwärts sehende Partie des Humeruskopfes in ähnlicher Weise, wie dies am Femurkopf der Fall ist. Diese Gefässe entstammen dem reichen Gefässkranz, der die Kapselinsertion umspinnt. Sie ziehen von dort nach oben in den Kopf bis zu den Endausläufern des horizontalen Gefässsystems, während ihre Äste gegen das Innere des Kopfes gerichtet sind.

Man sieht dementsprechend an Frontalschnitten vorwiegend längsgetroffene Gefässe, während an Sagittalschnitten die obere Kopfhälfte von den Querschnitten des oberen horizontalen Systemes erfüllt ist, die untere aber wieder die längsgetroffenen Gefässe des aufsteigenden Systems aufweist. Am weiter lateral angelegten Sagittalschnitten findet man ausser den zahlreichen Querschnitten der Horizontalgefässe im unteren Anteil des Knorpels Gefässe, die den vertikalen Verlauf aufgeben und bogenförmig fast parallel der Knochengrenze hinstreichen und so auch in sagittaler Richtung die spätere Epiphysengrenze andeuten.

Distales Humerusende (hierzu Fig. 27, 28). Über die Gefässverteilung in diesem Skelettabschnitt erteilt die Überprüfung von Frontalschnitten nur wenig Aufklärung. An ganzen Epiphysen sieht man von vorne und rückwärts längs der Kapselinsertion Gefässe eintreten, die sich derart aufbündeln, dass die Äste sowohl Trochlea als Eminentia capitata als getrennte Gefässgebiete versorgen. Genaueren Einblick in die Gefässversorgung geben sagittal geführte Schnitte.

Im Bereich der Trochlea treten von vorne und rückwärts Gefässe in den Knorpel, die mit schräg nach unten gerichtetem Verlauf sich zu kreuzen scheinen, jedoch in Wirklichkeit sich

nicht erreichen. Der Anschein der Kreuzung wird dadurch erzeugt, dass die Äste der Gefässstämme, die vorne eintreten, derart verlaufen, dass sie in der Richtung der von rückwärts kommenden Gefässe liegen und umgekehrt die Äste dieser Stämme die Direktion der vorne eintretenden Adern einnehmen.

Im Bereiche der Eminentia capitata ändert sich die Gefässrichtung derart, dass die an der Beugeseite eintretenden Gefässe

Fig. 27.
Ellbogengelenk (41 cm) Sagittalschnitt durch Trochlea und Olecranon.

Fig. 28.
Ellbogengelenk (41 cm) Frontalschnitt durch die Eminentia capitata und Radius.

direkt nach abwärts, die an der Streckseite eintretenden Gefässe mehr weniger horizontal verlaufen, so dass die ganze Anordnung der Gefässe sehr an die im proximalen Humerusende erinnert. Die Äste der an der Streckseite eintretenden Gefässe ziehen grösstenteils ascendierend in der Richtung zum Knochen.

Proximales Ende der Ulna. (Fig. 27.) Da die Ossifikationsgrenze an diesem Knochen schon in früher Zeit ziemlich weit centralwärts fortgeschritten ist, ist nur das Gebiet des Olekranon und des Processus coronoideus als Objekt für das Studium des Ge-

fässverlaufes verwendbar. Im Olekranon sieht man Gefässe an Sagittalschnitten, die vom Perichondrium in den Knorpel eindringen und gegen die Incisura semilunaris konvergierend verlaufen, sodass sie die ganze Dicke des Olekranon durchsetzen. Ihre Äste gehen senkrecht ab und laufen der perichondralen Oberfläche des Olekranon annähernd parallel. Im vorderen Abschnitt der knorpeligen Ulna lässt sich durch Injektion ein Gefäss darstellen, das parallel dem volaren Schenkel der geknickten Ossifikationsgrenze verlaufend, bis unter den tiefsten Punkt der Gelenkfläche zieht, das Gebiet des Processus coronoideus gleichsam abscheidend. An Frontalschnitten finden sich reichliche Gefässe, die von beiden Seiten her gegen die Mitte des Knorpelstückes verlaufen; die distal eintretenden Gefässe zeigen einen schräg centralwärts ziehenden Verlauf, die proximalen ziehen fast transversal.

Proximales Ende des Radius (Fig. 28). Die Gefässe betreten den Knorpel in der Gegend des Ligamentum annulare und ziehen annähernd parallel centralwärts gegen den Rand des Grübchens der Rotula. Die Ramifikation dieser Gefässe ist eine recht spärliche.

Bevor ich auf den Vergleich der Gefässrichtung und der räumlichen Orientierung der Spongiosalamellen näher eingehe, möchte ich noch auf einzelne Punkte hinweisen, welche zeigen, dass die Vaskularisation der knorpeligen Skelettabschnitte, so mannigfach sie auch auf den ersten Blick erscheint, doch bestimmte und einfache Gesetze erkennen lässt.

Das eine dieser Gesetze lautet, dass die vom perichondralen Netze abgehenden Gefässe annähernd senkrecht in den Knorpel eindringen. Diese Anordnung bringt es mit sich, dass jene Gefässe, die von einer planen Fläche aus den Knorpel betreten, in diesem annähernd parallel laufen, während Gefässe, die eine

konvexe Fläche als Einbruchspforte benutzen, centralwärts konvergieren, von konkaven Flächen aus aber centralwärts divergieren.

So sehen wir am centralen Tibiaknaufe im Horizontalschnitt entsprechend der vorwiegend konvexen Oberfläche die Gefässe nach innen zu konvergieren, während an der tiefen Bucht der Incisura intercondyloidea femoris, ferner entsprechend dem tiefsten Punkte der Fossa trochanterica, dem Sulcus intertubercularis humeri etc. bedeutende Divergenz der eindringenden Gefässe zu konstatieren ist.

Die Gefässe, welche von der Gelenkskapselinsertion gegen einen weit prominierenden Gelenkskopf ziehen, und die Gefässe, die an der Grenze der perichondralen Ossifikation der Diaphyse eintreten, verlaufen nicht senkrecht zur Achse des betreffenden Knochens, sondern unter einem mehr weniger spitzen Winkel.

Die Verästelung der Gefässe erfolgt derart, dass die horizontal verlaufenden Gefässe Zweige in aufsteigender, absteigender und horizontaler Richtung abgeben, welche der Oberfläche des Knorpels parallel verlaufen.

Die Endäste der Gefässe, die gegen eine freie Gelenkfläche verlaufen, zeigen einen auf diese senkrechten Verlauf.

Anastomosen der Knorpelkanälchen kommen in den untersuchten Gelenkabschnitten typisch nur am Humeruskopf vor. Ausgedehnte Anastomosen der Adern des knorpeligen mit dem schon verknöcherten Abschnitte eines Röhrenknochens fehlen; da auch die Knorpelgefässe Endgefässe darstellen, so wird bei dem Vorschreiten der Ossifikation von der Diaphyse her ein Gefässgebiet des Knorpels nach dem anderen in den Kreislauf der Knochengefässe einbezogen, ohne dass der Rest der Knorpelgefässe seine relative Selbständigkeit verliert.

Die spätere Epiphysen-Diaphysenfuge ist bei den meisten grossen Röhrenknochen schon frühzeitig durch eine Reihe von Gefässen markiert.

Diese Gruppierungsgesetze der Gefässbündel des knorpeligen Skelettes gewinnen an Interesse, wenn man sie den allgemeinen Gesetzen des Spongiosabaues gegenüber hält.

Das eine dieser Gesetze besagt, dass die Endigungen der Spongiosabälkchen senkrecht zur Gelenkoberfläche orientiert sind; dieses Verhalten zeigen auch die Gefässe der noch knorpeligen Epiphyse.

Weiteres zeigt Albert, dass die Systeme der frontalen und sagittalen Lamellenzüge in allen Diaphysenkolben gekreuzt werden von horizontalen Lamellen, die als Bindeglieder zwischen den vertikalen Lamellen dienen. Besonders schön sind diese Lamellen an den Gelenkenden atrophischer Knochen zu sehen. Im Gefässsystem spielen zwar die horizontalen Gefässe die Hauptrolle, aber ihr Verhalten zu den vertikalen Gefässen, ihren Ästen, ist ganz ähnlich wie am Knochen.

Derselbe Autor zeigt, dass an konkaven Knochenflächen stets ein verdicktes Lager von kompakter Knochensubstanz zu finden ist, von dem aus radiäre divergierende Lamellen ins Innere der Spongiosa ausstrahlen. Denselben Gesetzen folgen die an konkaven Flächen den Knorpel betretenden Gefässe.

Im Bereich des Diaphysenkolbens findet ein Aufblättern der Corticalis derart statt, dass eine Schichte nach der anderen centralwärts ablenkt. Dementsprechend sehen wir am Rande der perichondralen Ossifikation also an der Basis des Diaphysenkolbens Gefässe schräg nach innen und auch parallel der Hauptachse des betreffenden Skelettteiles gegen die Epiphyse verlaufen.

Wenn schon die Feststellung dieser allgemeinen Analogien des Gefässverlaufes in den knorpeligen Skelettabschnitten und der Spongiosalamellen genügend Anhaltspunkte bietet, die Architektur des fertig gebildeten Knochens mit der Gefässversorgung des Knorpels im Fötalalter und der ersten Zeit des extrauterinen Lebens in Zusammenhang zu bringen, so erfährt

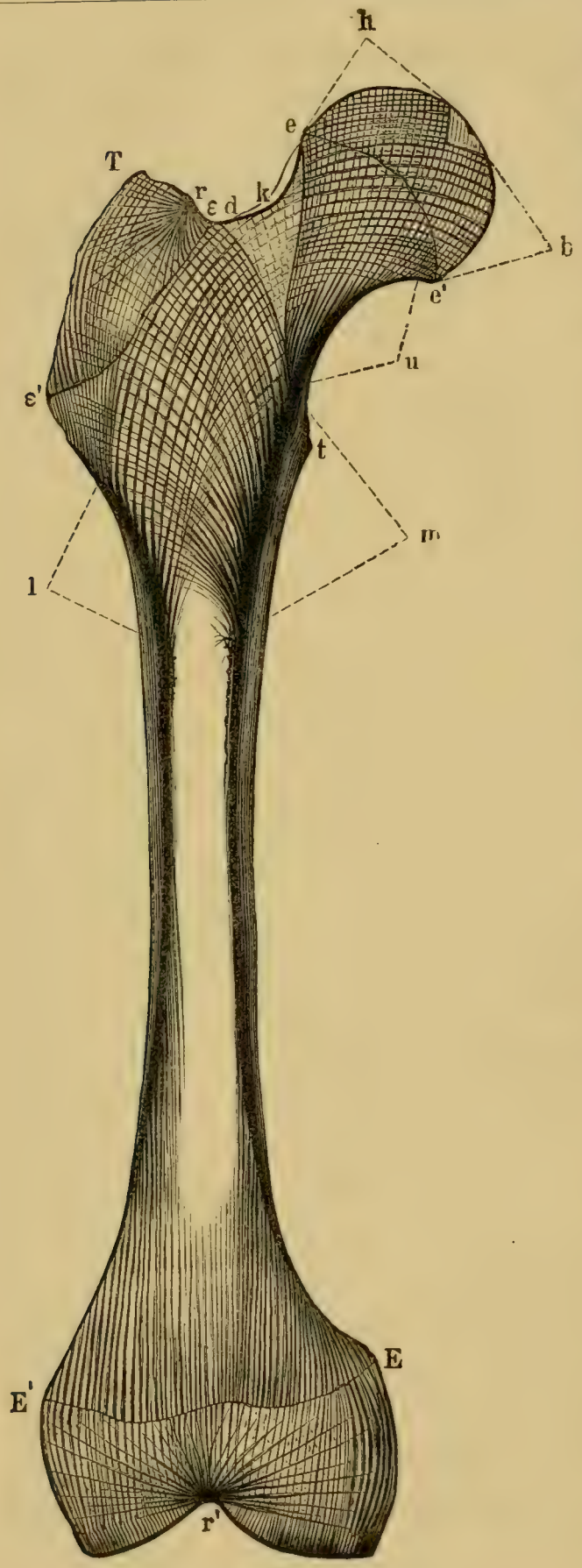

Fig. 29.

diese Annahme noch eine wesentliche Stütze beim vergleichenden Studium der einzelnen Knochen im fötalen und ausgebildeten Stadium.

Wir beginnen wieder beim koxalen Femurende und vergleichen Schnittebene für Schnittebene, um die Kongruenz der fraglichen Gebilde möglichst anschaulich zu machen.

Was zunächst den frontalen Hauptschnitt anbelangt (vgl. Fig. 1, 2, 3 mit Fig. 29), so zeigt die allgemein gebräuchliche schematische Darstellung folgendes: der Scheitelpunkt der Trajektorien liegt nahe dem tiefsten Punkte der Fossa trochanterica und die Kreuzungsstelle derselben liegen in Linien, die der Längsachse des Innnenschaftes entsprechen, respektive ihr parallel liegen.

An derselben Stelle findet sich im Jugendstadium des Femur ein Radiationspunkt von Gefässen, die divergierend gegen die Ossifikationsgrenze ziehen. Ihre Hauptstämme entsprechen dem Mantel eines Kegels, dessen Basis die Ossifikationsgrenze ist. Die Äste der lateralen Gefässe ziehen derart schräge nach abwärts und medial, die der medialen Gefässe nach abwärts und ateral, dass die Nebenäste der einen Seite parallel den Hauptstämmen der anderen Seite ziehen. Es entspricht also sowohl das ganze Gefässgebiet nach Lage und Ausdehnung dem kegelförmigen Gebiete der Trajektorien, als das Verhalten der Gefässe im Inneren des Kegels den Richtungen der centraler gelegenen Lamellen des Trajektoriensystemes.

An der Innenseite des Trochanter major findet sich eine Verdichtung der Corticalis, von der aus strahlige Züge von Lamellen den Trochanter betreten. Diesen Zügen entspricht eine Radiation von Gefässen, die von der Fossa trochanterica her den Trochanter versorgen, während die Aussenseite des Trochanters von mehr weniger transversal ziehenden Gefässen beschickt wird, denen im erwachsenen Knochen transversale und schräg gegen die Ausläufer der medialen Trajektorien hinziehende Knochenlamellen entsprechen.

Der Femurkopf zeigt an Frontalschnitten mächtige Lamellen, die von der sich aufblätternden Corticalis der Halsperipherie abstammen (Ausläufer des oberen Schenkelspornes, Albert). Ihr gegen den Umbo leicht konvexer Verlauf führt sie gegen die obere Kopfkalotte, die sie senkrecht auf die Gelenkfläche aufstossend, erreichen. Dieser Knochenmasse entsprechen im knorpeligen Femurkopf jene Gefässe, die von der unteren Cirkumferenz des Schenkelhalses und von der Gegend des Trochanter minor in leicht medialwärts konvexem Verlaufe dem Kopfscheitel zustreben.

Ihre Äste, die wie am Eingang der Arbeit beschrieben, die Medianebene ihres Stammes nicht verlassen, ziehen nach aussen

oben hin jenen Gefässen entgegen, welche die obere Kopfhälfte einnehmen.

Diese weist am fertigen Knochen Lamellenzüge auf, die vom Schenkelhalse in nach oben konvexem Verlauf die eben beschriebenen, von unten aufsteigenden Lamellen kreuzen, um zur unteren Cirkumferenz des Kopfes, unterhalb des Umbo zu gelangen. Ihnen entsprechen am knorpeligen Femur Gefässe, die sich von der oberen Cirkumferenz des Schenkelhalses und dem Kapselansatze her in den Kopf einbetten, um in ihrem Verlaufe die Richtung der Äste der von unten aufsteigenden Gefässe einzuschlagen. Die beiden Gefässanlagen produzieren also schon das Bild jener Lamellenzüge, welche die Autoren als Fortsetzung der lateralen Trajektorien auffassen.

Dem lockeren Spongiosalager am Umbo entsprechen die kleinen, daselbst eintretenden Gefässchen.

So wie am Frontalschnitte ist auch an den in anderer Richtung geführten Schnitten durch das knorpelige Femur und den fertigen Knochen eine grosse Übereinstimmung zwischen Gefäss- und Lamellenrichtung zu sehen.

Ein Sagittalschnitt des Femur durch die Basis des Schenkelhalses weist zwei vorwiegende Lamellenrichtungen auf. (Vergl. Fig. 6, 7, 8 mit Fig. 30 und 31.) In der unteren Hälfte annähernd parallel aufsteigende Lamellen, die sich in der oberen Hälfte mit annähernd horizontal ziehenden fast rechtwinkelig schneiden. Letztere entsprechen den Abkömmlingen der lateralen Trajektorien, die nach Kreuzung mit den medialen der unteren Kopfhälfte zustreben, auf welchem Wege sie den Ausläufern des oberen Schenkelspornes begegnen, die von unten nach oben ziehen.

Am injizirten Knorpel des Fötus zeigen gleich geführte Schnitte im unteren Teile längs getroffene Gefässe, die im oberen Teile des Schnittes von Querschnitten horizontal und frontal verlaufender Gefässe und deren horizontal und sagittal verlaufen-

den Ästen abgelöst werden. Noch weiter lateralwärts im Bereiche des Trochanter major begegnen wir am Knochenschnitt einem Knochenkern, der nach vorne in die Substanz des Trochanter einen Radianten von Lamellen entsendet. Wir sehen ferner wieder das System der Trajektorien und finden am In-

Fig. 30.
Sagittalschnitt durch den Schenkelhals.

Fig. 31.
Diagonaler Vertikalschnitt durch die Regio trochanterica femoris.

jektionspräparate des Knorpels an gleicher Stelle die entsprechenden Gefässformationen.

Auf einem Schnitt, annähernd parallel der Schenkelhalsachse (vergl. Fig. 5 und 32) sieht man gegen den Femurkopf divergierende Knochenstrahlen von der hinteren Halsseite her ver-

laufen, die sich mit ähnlichen Gebilden, die der vorderen Halsseite entstammen, kreuzen. Die lateralsten dieser Lamellen gehen unter einem stumpfen Winkel von der Corticalis ab, die medialsten zeigen schon eine sehr geringe Neigung gegen die Schenkelhalsachse. Lateral von der Kreuzungsstelle beider La-

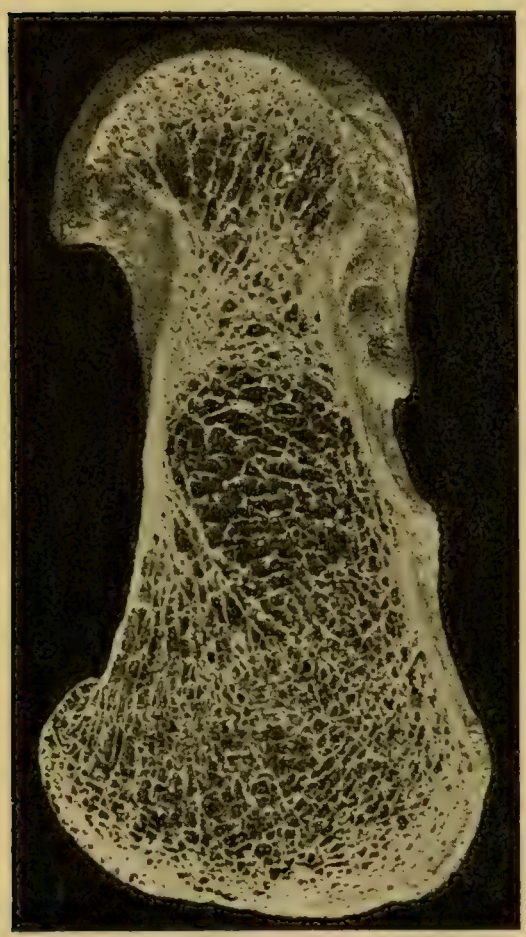

Fig. 32.

Schnitt durch das Femur parallel der Schenkelhalsachse.

Fig. 33.

Frontalschnitt durch das distale Ende eines atrophischen Femur.

mellensysteme liegt das lockere Gefüge des Halskeiles (Albert). Weiter lateral trifft man das Gebiet des abgekappten Trajektorien systems.

Vergleicht man mit diesem Bilde die Fig. 5, so ist besonders an der vorderen Seite (im Bilde rechts) die Stellung der

eintretenden Gefässe charakteristisch, da die lateralsten Halsgefässe fast senkrecht, die weiter medial gelegenen immer schräger eintreten, so dass das letzte grosse Gefäss, welches sich in den Femurkopf begiebt, schon fast der Schenkelhalsachse parallel verläuft. An der rückwärtigen Wand des Schenkelhalses ist die Gefässanordnung die gleiche, nur war die Füllung des sonst verwertbaren Präparates keine tadellose.

Hat der komplizierte Aufbau des koxalen Femurendes eine etwas weitschweifige Schilderung der in Frage stehenden Verhältnisse nötig gemacht, so liegen am distalen Femurende einfachere Bilder vor.

Vergleichen wir die Frontalschnitte (Fig. 10 und Fig. 29, 33 und 34) so sehen wir an der schematischen Figur den hochentwickelten Radianten des unteren Schenkelspornes (Albert); wir sehen ferner Knochenzüge, die annähernd parallel von oben nach unten streichen und den Durchschnitten der Konturlamellen (Albert) entsprechen. Am injizierten Knorpel finden wir wieder Gefässe, die radiär aus der Incisura intercondyloidea in den Knorpel einstrahlen. In zweiter Linie finden wir horizontal verlaufende Gefässe, deren Bedeutung für die Knochenstruktur aus der schematischen Zeichnung nicht erhellt, wohl aber aus dem Anblick des Frontalschnittes durch den atrophischen Femur (Fig. 33 und 34). Die vertikalen Konturlamellen sehen wir am Injektionspräparat repräsentiert durch die Äste der horizontalen Gefässe, die fast rechtwinkelig nach oben und unten abgehen.

Ganz analog sind die Verhältnisse am Horizontalschnitt (Fig. 9 und 35) an denen der untere Schenkelsporn und die Konturlamellen hervortreten. Man sieht ferner, dass am Knochen die Blätter des Radianten bis an die Corticalis reichen, während im Gefässbilde die Richtung der radiär ziehenden Gefässe der Incisur von den horizontalen Gefässen aufgenommen wird, welche dem perichondralen Netze entspringen.

Fig. 34.

Atrophie des Femur infolge Gena valgum.

Fig. 36.

Sagittalschnitt durch die Incissura intercondyloidea.

Fig. 35.

Querschnitt durch das distale Femurende.

Der Sagittalschnitt durch die Incisura intercondyloidea (vergl. Fig. 11 und 36) bietet insofern etwas Neues, als wir hier Knochenzüge verfolgen können, welche von hinten unten nach vorne oben ziehen, auf welchem Wege sie die von der Corticalis der

Fig. 37.
Sagittalschnitt durch das proximale Ende der Tibia.

Fossa poplitea abblätternden Spongiosalamellen kreuzen, wodurch ein dem Trajektorienbau des koxalen Femurendes ähnliches Bild entsteht. Auch diese schräg nach vorne oben verlaufenden Lamellen finden ihre Vorboten am Injektionspräparat des Knorpels, da die Gefässe, welche die auch in sagittaler Richtung konkave Incisura intercondyloidea in der Medianebene betreten,

einen divergenten Verlauf einschlagen, wobei sie das Gebiet der an der Rückseite des Knorpels schräge nach vorne unten verlaufende Gefässe kreuzen.

Gehen wir zur Betrachtung des proximalen Endes der Tibia über, so findet sich am Sagittalschnitte des Knochens (Fig. 12 und 37) eine Lamellenanordnung, die dem Trajektoriensystem des koxalen Femurendes ähnelt, aber doch, wie Albert be-

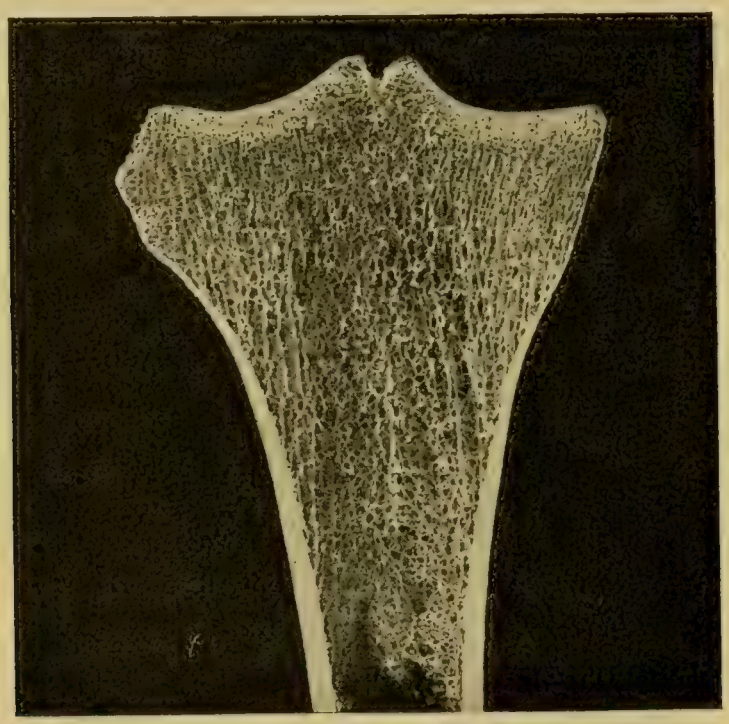

Fig. 38.

Frontalschnitt durch das obere Ende der Tibia.

wiesen hat, eine andere Bedeutung besitzt. Verfolgt man dieses System von der Eminentia interglenoidalis der Gelenkfläche aus, wo annähernd der Scheitelpunkt des fraglichen Systems liegt, so sieht man Knochenlamellen, die ziemlich steil nach abwärts verlaufend, zu der sich verjüngenden Corticalis der Rückwand der Tibia hinziehen und andere schräg nach vorne abwärts gegen jene Stelle der Epiphysennarbe verlaufen, gegen welche die von unten vorn nach oben hinten ziehenden Abkömmlinge der

Vorderwand der Tibia streben. In dem Raume zwischen Epiphysennarbe und dem vorderen Lamellenbüschel aus der Eminentia interglenoidalis sieht man wieder lockere Spongiosa, deren Hauptzüge den betreffenden Raum annähernd horizontal durchqueren und welche von dünneren vertikal gegen die Epiphysennarbe tendierenden Lamellen gekreuzt werden.

Hält man das Bild eines injizierten noch knorpeligen Tibiaendes dagegen (Fig. 12), so fallen sofort am Scheitelpunkt des späteren fraglichen Trajektoriensystemes Gefässe auf, deren Äste divergierend nach vorn und rückwärts gegen die Knochengrenze ziehen, ferner im vorderen Teile horizontal verlaufende Gefässe, deren Äste vertikal nach abwärts streben. Das peripherste der horizontalen Gefässe markiert deutlich die Lage der späteren Epiphysennarbe, welches Bild noch durch ein von rückwärts in den Tibiaknorpel eindringendes Gefäss vervollkommnet wird.

Die Beziehung dieser leicht bogenförmig im Knorpel verlaufenden Gefässe zur späteren Epiphysennarbe wird bei Betrachtung eines Frontalschnittes noch auffälliger. Dieser (Fig. 38) zeigt die Epiphysennarbe viel weniger deutlich, welchem Befunde entsprechend auch am Knorpelpräparate (Fig. 13) im Frontalschnitt grössere horizontal verlaufende Gefässe fehlen. Am Knochen prävalieren, ebenso wie am Knorpel vorwiegend aufsteigende Gefässzüge vorliegen, vertikal aufsteigende Lamellen. Am Scheitel der Eminentia interglenoidalis zeigt sich ebenso wie am Sagittalschnitt ein Gefässradiant, dessen Äste erster Ordnung aber so stark divergieren, dass sie fast der Gelenkfläche parallel laufen, während die Äste zweiter Ordnung vertikal nach abwärts ziehen. Auch diese Gefässanordnung ist am Knochenschnitt durch Lamellenzüge reproduziert, die die Gelenkflächen konturieren und nach abwärts vertikale Lamellen entsenden.

Das zierliche und scheinbar regellose Gewirre, das die Spongiosa am Horizontalschnitte darbietet, wurde von Albert in seine einzelnen Komponenten zerlegt und erfährt eine weitere

Klärung bei Betrachtung eines Horizontalschnittes durch den injizierten Knorpel (vergl. Fig. 39 mit Fig. 14), an welchem die vorwiegend konvergierenden Horizontalgefässe mit ihrem parallel der Oberfläche verlaufenden Ästen das System der radiären und Konturlamellen am Knochen andeuten.

Ebenso wie das periphere Femurende ist auch das periphere Ende der Tibia wesentlich einfacher gebaut, als das centrale (vgl. Fig. 40—43 mit Fig. 15—17). Man sieht am Frontalschnitt

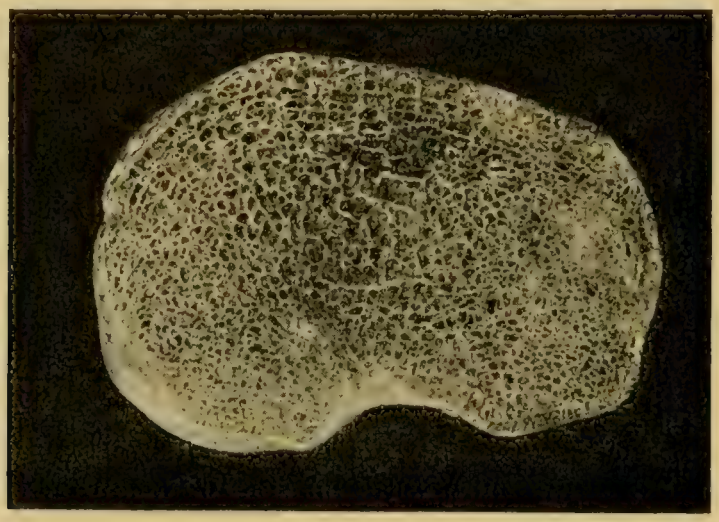

Fig. 39.
Querschnitt durch das proximale Ende der Tibia.

vorwiegend Züge die von der Wand des ausladenden Diaphysenkolbens nach abwärts gegen die horizontale Gelenkfläche der Tibia und in das Gefüge des Malleolus internus ziehen (Fig. 40). Diese Knochenlamellen werden durchquert von horizontalen Lamellen, von denen eine der Epiphysennarbe entspricht. Diese Horizontallamellen sind besonders schön am Frontalschnitt, durch eine atrophische Tibia (Fig. 41) ausgesprochen, weniger schön am normalen Knochen, wo sie durch die zwar zarten, aber dichten Vertikallamellen verdeckt werden. Im Bereich des Malleolus internus treten noch Knochenzüge hinzu, die in schrägem Verlaufe die Wände des Knöchels verbinden.

Das Bild des atrophischen Schienbeins eignet sich besonders zum Vergleiche der Knorpelvaskularisation und der Lamellenzüge. Am Knorpelpräparat (Fig. 15) sehen wir deutlich die horizontal verlaufenden Gefässe, deren Äste vertikal gegen die Knochengrenze und leicht konvergierend gegen die Gelenkfläche ziehen. Die Gefässe, die von innen her den Malleolus betreten, lenken gegen seine Spitze ab, sodass sie in ihm axial zu liegen kommen. Sie repräsentieren nach ihrem Verlauf die von der Diaphyse in den Malleolus dringenden vertikalen und die in ihm schräg die Wände verbindenden Lamellen.

Ähnliche Verhältnisse weist der Sagittalschnitt auf (Fig. 42). Auch hier blättert sich die Corticalis in Züge auf, die senkrecht gegen die konkave Gelenkfläche ziehen. Eine gleiche konvergierende Richtung weisen auch die den horizontalen Gefässen entstammenden, die Gegend der Gelenkfläche versorgenden Gefässäste auf (Fig. 16).

Die Struktur des peripheren Tibiaendes weist mit der des centralen am Horizontalschnitt grosse Ähnlichkeit auf, indem hier ebenfalls, besonders in den vorderen Abschnitten Konturlamellen prävalieren, während die rückwärtigen Teile ein ziemlich wirres Bild feinmaschiger Spongiosa aufweisen, in welcher schwerer als am oberen Diaphysenkolben bestimmte Lamellenzüge herauszufinden sind. In der lateralen und medialen Spongiosamasse sind Lamellen zu sehen, die fast parallel gegen die Mitte des Spongiosalagers ziehen. Auch diese Züge, sowie die Konturlamellen lassen sich unschwer aus dem injizierten Knorpel nach der Gefässrichtung herauslesen (vergl. Fig. 17 und Fig. 43).

Der recht komplizierte Aufbau des Talus erfährt eine wesentliche Klärung beim Vergleiche mit den Gefässverhältnissen (hierzu Fig. 15, 16, zum Vergleich mit Fig. 44—46). Am Sagittalschnitte dieses Knochens, der etwas medial von der Massenmitte desselben verläuft (Fig. 44), sieht man vom vorderen

Fig. 40.
Frontalschnitt durch das periphere Ende der Tibia.

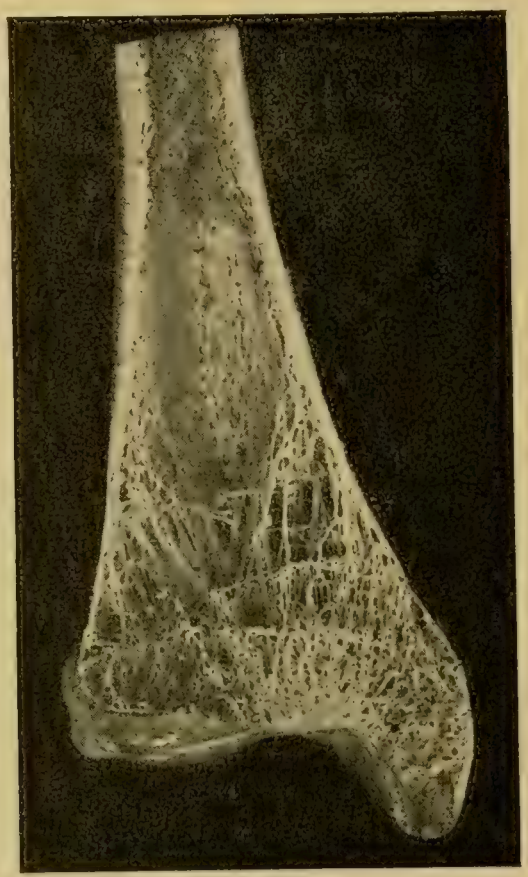

Fig. 41.
Frontalschnitt durch das distale Ende einer atrophischen Tibia.



Fig. 42.
Sagittalschnitt durch das periphere Ende der Tibia.

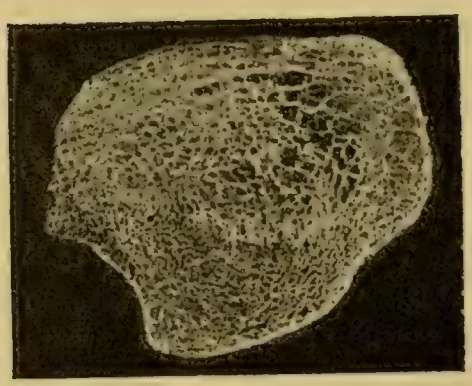

Fig. 43.
Horizontalschnitt durch das distale Ende der Tibia.

Rande des tief eingegrabenen Sulcus tali mächtige Knochenpfeiler nach aufwärts streben, von denen die vorderen nahe der Mitte der Knochenmasse derart bogenförmig nach vorne mit nach oben gerichteter Konvexität ablenken, dass sie gegen die obere und mittlere Partie des Kahnbeingelenkes verlaufen. Albert vergleicht diesen Teil der Knochenmasse mit einer Pi-

Fig. 44.
Sagittalschnitt durch den Talus.

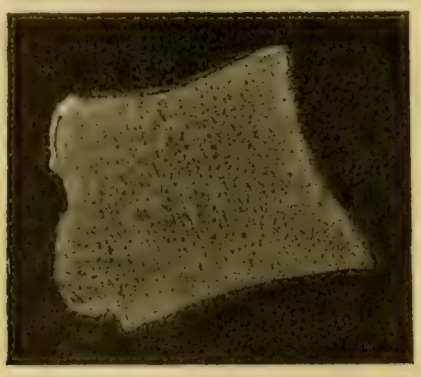

Fig. 45.
Frontalschnitt durch die Talusrolle.

Fig. 46.
Horizontalschnitt durch den Talus.

stole, deren Lauf gegen die Gelenkfläche gerichtet ist. Die näher dem Sulcus aufstrebenden Knochenlamellen zeigen eine rückläufige Krümmung, die von vorne nach rückwärts gerechnet, immer hochgradiger wird, sodass die Enden dieser Lamellen senkrecht auf die Gelenkfläche der Talusrolle auftreffen. Der plantare Teil des Talushalses und Taluskopfes ist von Zügen

ausgefüllt, die von der Facies articularis calcanei media schräg nach oben vorne gegen die unteren Partien des Navikulargelenkes streichen. Den Raum oberhalb jener Lamellen, die Albert als Lauf der Pistole beschreibt, füllen Züge, die von einer Verdichtung der Corticalis des Talushalses schräg gegen die obere Hälfte des Taluskopfes nach vorne streben, und zum Teil auch nach rückwärts in die Talusrolle abweichen.

Das Gefässbild des injizierten knorpeligen Talus zeigt eine Reihe von Gefässen, die einigen, den Sulcus tali durchquerenden Adern enstammen, welche nach vorne Äste abschicken, die dem Laufe der Pistole entsprechen, und deren Stämme dieselbe rückläufige Krümmung aufweisen, wie die die Masse der Talusrolle occupierenden Knochenlamellen.

Der Winkel zwischen Talusrolle und Talushals beherbergt einen Kortikaliskern, aus dem Lamellen nach rückwärts in die Rolle, und nach vorne in den Talushals in derselben Weise verlaufen, wie die am selben Punkte eindringenden Gefässe.

Am Frontalschnitt durch den Körper der Talusrolle (Fig. 45) streben leicht geschwungene Knochenplättchen von unten gegen die Rollenfläche, die von horizontalen Lamellen geschnitten werden. Je weiter distal die Frontalschnitte geführt werden, desto lockerer wird ihr Gefüge unter gleichzeitigem Auftreten einzelner derberer Lamellen, die von der Articulatio calcanei media divergierend nach oben streben, wo sie von Lamellen, die dem Kontur des Talushalses folgen, durchquert werden.

Der Frontalschnitt durch die injizierte Talusrolle des Fötus (Fig. 15) ergiebt zahlreiche Gefässe, die in der Frontalebene vom Sinus tarsi her eintreten, und derart büschelförmig zerfallen, dass ihre Äste immer senkrecht auf jene Knorpelfläche verlaufen, der sie zustreben. Dementsprechend zieht ein Teil der Aste horizontal, ein anderer steil nach oben, so dass alle Lamellenrichtungen in den Gefässen vertreten sind.

Dasselbe gilt vom Talushalse, in welchem die Äste der von hinten nach vorne oben streichenden Gefässe die aufsteigenden, die in der Frontalebene erfolgende Ramifikation der von oben her eindringenden Gefässe die horizontalen Lamellen andeuten, welche die obere Hälfte des Frontalschnittes durch den Talushals occupieren.

Am Horizontalschnitt durch den Talus (Fig. 46) sieht man den Querschnitt jener Faserzüge, deren Vorläufer die vom Sulcus tali aufsteigenden Gefässe sind. Nahe der Insertion (Wurzel) des Talushalses macht sich auch am Horizontalschnitt eine Rarefizierung der Spongiosa mit Verdichtung einzelner Lamellen geltend, die hier einen lateralwärts abweichenden Verlauf einhalten, der eben jenen Gefässen zukommt, die von der Wurzel des Talushalses nach aussen oben in den Taluskopf ziehen.

Der Calcaneus bereitet dem vergleichenden Studium der Gefässrichtung im Knorpel und des Lamellenverlaufes im fertigen Knochen Schwierigkeiten, da die Gefässbilder durch das frühzeitige Auftreten eines Knochenkernes schon zu einer Zeit verschleiert werden, in welcher trotz des frühzeitigen Auftretens der Vaskularisation schwer einwandfreie Injektionsbilder zu erhalten sind. Ich muss deshalb das ganze Mittelstück des Calcaneus, welchem von allen Autoren grosse Aufmerksamkeit geschenkt wurde, aus meinen Betrachtungen ausschliessen und mich auf den Aufbau des Tuber und Processus anterior calcanei beschränken.

Am sagittalen Knochenschnitt (vergl. Fig. 20 und 47) sieht man zwei Faserrichtungen, deren eine von der grossen Gelenkfläche für den Talus schräge gegen den Haken verläuft, die von einer zweiten, von der Sohlenfläche des Calcaneus in leicht nach vorne konkavem Bogen nach oben verlaufenden gekreuzt wird (Fig. 47). Das komplizierte Ineinandergreifen dieser Lamellen ist zuletzt von Albert beschrieben worden, und es erübrigt mir nur darauf

aufmerksam zu machen, dass der Sagittalschnitt des injizierten noch knorpeligen Calcaneus Gefässe zeigt (Fig. 20), deren von vorne oben nach hinten unten ziehender Verlauf von anderen Gefässen durchkreuzt wird, die von hinten oben nach vorne unten streben.

Im Processus anterior calcanei findet eine ähnliche Faserkreuzung statt zwischen Zügen, die von dem Sinus tarsi nach vorne unten und von der Sohlenfläche nach vorne oben ziehen. Auch von diesen Lamellen lässt sich sagen, dass ihnen im knorpeligen Calcaneus gleichgerichtete Gefässstämme und Äste entsprechen

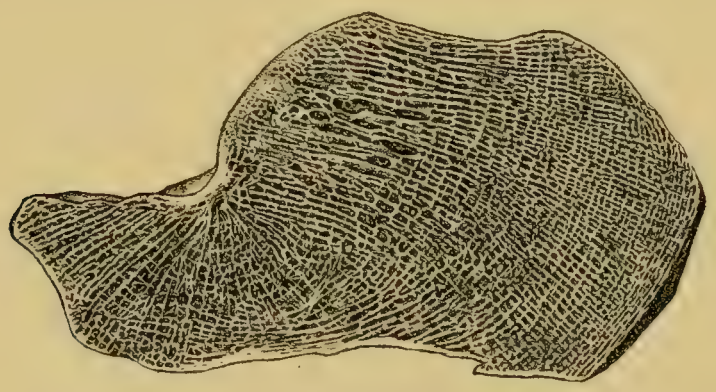

Fig. 47.
Sagittalschnitt durch das Fersenbein.

Dasselbe gilt auch vom Frontalschnitt durch den Tuber calcanei, der im Fötalalter vertikal verlaufende Gefässstämme mit horizontal verlaufenden Ästen, im fertigen Zustande aber vertikale und horizontale Knochenlamellen aufweist.

Von dem Skelette der oberen Extremität zeigen nur die beiden Enden des Humerus und die proximalen Enden der Vorderarmknochen zur Zeit der Geburt eine so ausgeprägte Gefässversorgung, dass ein Vergleich mit der Spongiosastruktur ermöglicht wird. (Hierzu Fig. 23—26 und 48, 49, für das proximale Ende des Humerus.)

Beim Betrachten des Frontalschnittes durch den knöchernen Humeruskopf (Fig. 48) fällt auf, dass der Epiphysennarbe

sowohl in ihren lateralen als in ihren medialen Abschnitten Gefässe entsprechen, und zwar einerseits die dicken Knorpelkanäle aus dem Sulcus intertubercularis, andererseits ein Teil der aufsteigenden Gefässe von der medialen Cirkumferenz des Kopfes (Fig. 28.), während die von der Epiphysennarbe senkrecht gegen den Scheitel des Oberarmkopfes ziehenden Lamellen durch die Astfolge der horizontalen Gefässe angedeutet sind.

Der Horizontalschnitt durch den Humeruskopf (Fig. 49) zeigt Lamellenzüge, die im Bereich des Sulcus intertubercularis nach der Gegend beider Tubercula derart ausfahren, dass dadurch das Bild eines Radianten erzeugt und das Gefüge der Tubercula gleichsam von der Hauptmasse des Knochens abgegrenzt wird. Auch diese Bildung ist am Gefässbilde (Fig. 24) deutlich zu sehen.

Es fällt ferner auf, dass neben den auch am Oberarmkopfe vorfindlichen Konturlamellen sehnenartige Knochenzüge in die Masse des Kopfes einschneiden, welche dem lockeren Gefüge des centralsten Kopfabschnittes nur ein annähernd dreieckiges Gebiet freilassen. Diese sehnenartigen Züge werden am Gefässbilde durch die Äste der von der medialen Seite des Collum anatomicum aufsteigenden Gefässe ersetzt.

Am Sagittalschnitt durch die mediale Kopfhälfte steigen parallele Lamellen bis zur Epiphysennarbe, um erst oberhalb derselben Querschnitten schräger oder horizontaler Züge zu weichen, welchen Befund die Fig. 25 getreu wiedergiebt. Das Feld quer getroffener Züge wird lateralwärts, entsprechend der grösseren Dicke der Epiphyse immer breiter (vgl. Fig. 26).

Am unteren Humerusende eignen sich vorzüglich die Sagittalschnitte zum vergleichenden Studium. (Hierzu Fig. 27, 28 und 50.)

Im Bereich der Trochlea geführte Schnitte, die nicht genau die tiefste Einsattelung derselben treffen, sondern lateral oder medial von ihr geführt sind, zeigen sich Knochenzüge die

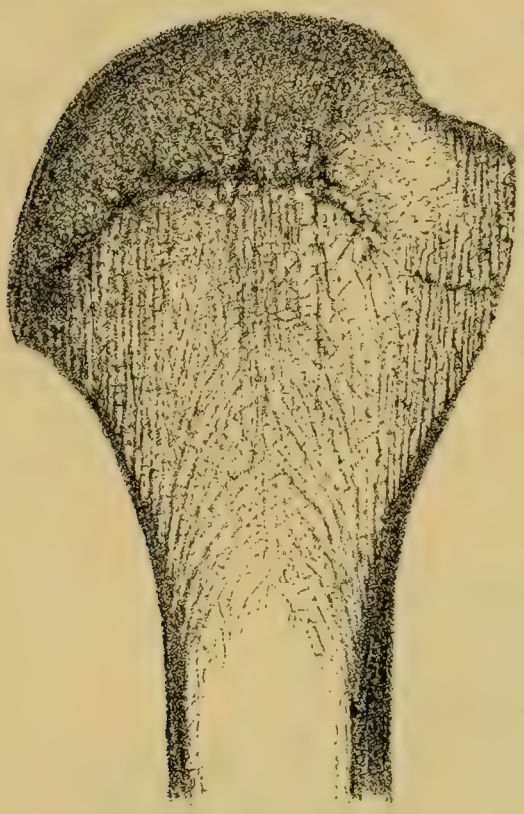

Fig. 48.
Frontalschnitt durch den Humeruskopf.

Fig. 50.
Extramedianer Sagittalschnitt durch die Trochlea.

Fig. 49.
Horizontalschnitt durch den Humeruskopf.

von der mächtigen Externa abblättern, welche von den oberhalb der Trochlea gelegenen Gruben gegen diese hinzieht. Diese Lamellen strahlen derart in die Trochlea ein, dass die am meisten axial gelegenen Züge am stärksten nach vorne resp. rückwärts abweichen, während die dem Gelenkknorpel benachbarten einen mehr vertikalen Verlauf einschlagen. Dieser Lamellenverlauf bringt es mit sich, dass vorwiegend die axialen Lamellen eine Kreuzung eingehen. Die dorsale Corticalis der Trochlea entsendet mehr Lamellen in dieselbe, als die palmare.

Auch am Knorpelpräparat treten dorsalwärts mehr Gefässe ein, als volarwärts, und ihr Verlauf ist derart, dass sie axialwärts konvergieren, allerdings ohne eine Kreuzung einzugehen. Doch wird, wie schon erwähnt, der Anschein einer Kreuzung dadurch erweckt, dass die Äste der volaren Gefässgruppe die Richtung der dorsalen Gefässstämme einschlagen, und umgekehrt. Die vertikal absteigenden Lamellen sind im abgebildeten Knorpelpräparate (Fig. 27) noch nicht kenntlich.

Das Übergewicht der dorsalwärts eintretenden Gefässe nimmt zu, je weiter radialwärts der Schritt durch den Knorpel geführt wird, so dass im Bereiche der Eminentia capitata ein Bild entsteht (Fig. 28), welches dem Frontalschnitt durch den Humerus nach einer Drehung um 180° recht ähnlich ist.

Der Anblick eines Horizontalabschnittes durch die distale Epiphyse zeigt im Fötalalter, dass die Gefässe, welche an der rückwärtigen konkaven Begrenzung der Trochlea eintreten, in ihrem Verlaufe nach vorne kräftig divergieren. Es findet sich also ein Radiant, dessen Bestehen am Knochen von Albert eingehend geschildert wird.

Das proximale Ende der Ulna (hierzu Fig. 27 und 51) zeigt schon im 7. Lunarmonat eine so weit centralwärts vorgeschrittene Knochengrenze (Fig. 27), dass nur das Olekranon als grösseres Knorpellager übrig bleibt, welches von Gefässen in dorso-volarer Richtung und in frontaler Richtung durchzogen wird, die durch-

wegs gegen die Incisura semilunaris konvergieren, während ihre Aste der perichondralen Oberfläche des Olekranon parallel laufen.

Ganz dieselben Verhältnisse zeigt der Bau des Knochens. Am Sagittalschnitt (Fig. 51) ist ein dickes Lager von Compacta entsprechend der Incisur zu sehen, von welchem aus radiäre Knochenlamellen ausstrahlen, die unter dem Processus coronoideus hinweg gegen die volare Compacta der Ulna und schräge durch das Olekranon gegen die dorsale Compacta ziehen. Im Bereiche des Olekranon finden sich noch Konturlamellen, welche die radiären Züge schneiden.

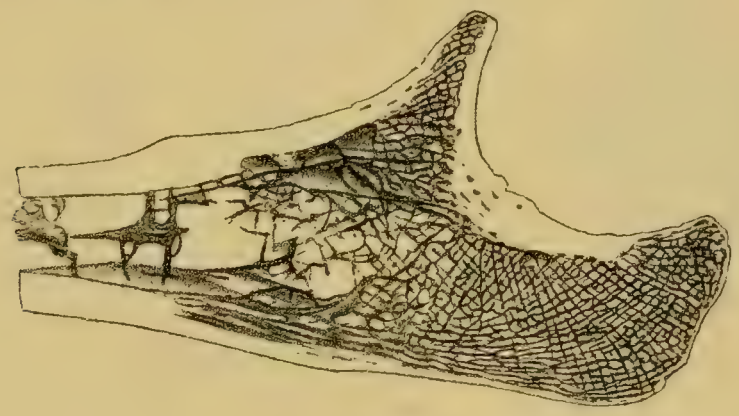

Fig. 51.
Sagittalschnitt durch die Ulna.

Es ist also auch hier eine beträchtliche Übereinstimmung des Gefässverlaufes und der Lamellenrichtung wahrnehmbar. Interessant ist der Umstand, dass die als Radiant im Sinne Alberts imponierenden Lamellenzüge, die von der Höhlung der Gelenkfläche ausgehen, nicht vorgebildet sind durch Gefässe, die von der Konkavität aus divergierend einstrahlen, sondern durch Gefässe, die von der konvexen Knorpelfläche herstammen und demgemäss einen konvergierenden Verlauf einschlagen.

Es ist von vornherein klar, dass den Gefässen ein wichtiger Anteil bei der Knochenbildung nicht nur durch Herbeischaffung

des Materiales, sondern bei der Orientierung der Knochenbälkchen im Raume zukommt. Denn sowie das einzelne Haversische System sich dem seine Ernährung vermittelnden Gefässchen anschmiegt, so müssen sich auch die Lamellen, also Komplexe Haversischer Systeme zu ihren Gefässen verhalten.

Was sich durch vorstehende Untersuchungen gefunden hat, bekräftigt also zum Teil nur eine längst bekannte, ich möchte sagen, selbstverständliche Thatsache. Und doch glaube ich, dass abgesehen von der topographischen Beschreibung der Knorpelkanäle, welche bisher noch fehlte, ein Ergebnis der Untersuchungen von Wichtigkeit ist, dass nämlich schon im fötalen Leben und in der ersten Zeit des Extrauterinlebens, lange vor Beginn der enchondralen Ossifikation ein reichliches Gefässnetz vorliegt, welches den Knorpel in denselben Richtungen durchzieht, wie später die Knochenlamellen.

Ohne die Ergebnisse der Arbeiten von Meyer bis Wolff irgendwie zu erschüttern, ergiebt das eben Ausgeführte doch die Notwendigkeit, beim weiteren Ausbau der Lehre von der Architektur des Knochens ein grösseres Gewicht auf entwickelungsgeschichtliche Verhältnisse zu legen, als es bisher geschah, da dieses Kapitel vorwiegend vom Standpunkte der Anpassung der Knochenarchitektur an die individuelle Funktion betrachtet wurde.

Literaturverzeichnis.

Die Bilder des Spongiosabaues sind folgenden Arbeiten Alberts entlehnt:

1. Einführung in das Studium der Architektur der Röhrenknochen. Wien 1900.
2. Die Architektur des erwachsenen menschlichen Femur. Prag 1900. Böhm. Akademie der Wissenschaften.
3. Die Architektur der Tibia. Wiener med. Wochenschr. 1900.
4. Die Architektur des menschlichen Talus. Wiener klin. Rundschau. 1900.
5. Die Architektur des menschlichen Fersenbeines. Wiener mediz. Presse. 1900.
6. Die Architektur des menschlichen Oberarmes. Auszug aus dem gleichnamigen Artikel der Časopis českých lékařu 1900. Wien, Hölder 1900.
7. Die Architektur der menschlichen Ulna. Wiener klin. Rundschau 1900.

Aus dem pathologisch-anatomischen Institute Hofrat Weichselbaums, Wien.

BEITRAG ZUR KENNTNIS

DES

AUFBAUS DER MENSCHLICHEN NIERE.

VON

OSKAR STOERK,

WIEN.

Mit 27 Textfiguren und den Tafeln 12/13.

Unsere Kenntnisse über den feineren Bau der Nieren sind relativ junge. Seit der grundlegenden Arbeit Bowmans[1]) sind nicht mehr als sechzig Jahre verstrichen. Der von ihm erbrachte Nachweis des Zusammenhanges zwischen Nierenkörperchen und gewundenen Harnkanälchen ist als Ausgangspunkt der modernen Forschung über den Aufbau der Niere zu bezeichnen.

Seine Auffassung, dass die Kanälchen, das Nierenkörperchen verlassend, zunächst sich schlängeln, dann im gestreckten Verlauf unter Bildung der Pyramide gegen die Papille konvergieren, um dort ins Nierenbecken auszumünden, wurde erst 20 Jahre später erschüttert und zwar zunächst durch Henles Arbeit „Zur Anatomie der Nieren“ (Göttingen 1862). Henle lehrte in der Marksubstanz der Niere zwei Kanälchenarten unterscheiden: breitere, die sich gegen die Pyramidenspitze öffnen, er nannte sie deshalb „offene“, und schmälere, die nur eine Strecke weit in die Pyramiden absteigend früher oder später in steilem Bogen umbiegen und wieder aufsteigen: „schleifenförmige“ Kanäle.

---

1) W. Bowman, On the structure and use of the Malpighian bodies of the Kidney, with observations on the circulation through that gland. Philosophical transactions of the royal society of London 1842, part. I; s. pag. 61: „the tubes, on issuing from the Malpighian bodies, invariably become greatly contorted. . . . The tortuous tubes unite again and again in twos, and finally become straight, and converge towards the pelvis, forming the medullary cones or pyramids of Malpighi.“

Die Würdigung dieser einwandfreien Kenntnisbereicherung findet ihren Ausdruck darin, dass wir gewohnt sind nach Koellikers Vorbild (Handbuch der Gewebelehre 1863) diese „schleifenförmigen" Kanäle als Henlesche Schleifen zu bezeichnen.

In der Deutung des Anschlusses der Schleifen ging Henle fehl. Er glaubte nämlich gefunden zu haben, dass sich beide Schenkel im Rindenbereich zu gewundenen Kanälchen erweitern, welche dann ihrerseits in Malpighische Kapseln ausmünden, derart, dass also je zwei Nierenkörperchen resp. deren gewundene Kanälchen durch die Schleifen verbunden würden.

Koelliker (l. c.) konnte — ein Jahr später — diese Auffassung nicht bestätigen, sah vielmehr in den Schleifen nur „Ausbeugungen eines gewissen Teils der Rindenkanälchen".

Aus den nächstfolgenden Jahren stammt dann eine sehr beträchtliche Anzahl von anatomisch-histologischen Arbeiten über die Niere, von welchen ich aber nur eine als die wichtigste und in ihren Befunden nachhaltigste berücksichtigen will, „Die Nieren des Menschen und der Säugetiere in ihrem feineren Baue geschildert" von Dr. F. Schweigger-Seidel, (Halle 1865).

Er bediente sich als einer der ersten einer Isolationsmethode mittelst 15—20 stündiger Salzsäureeinwirkung) und kam zu folgendem Schema des Kanälchenverlaufes.

Jede einen Malpighischen Gefässknäuel umgebende Kapsel geht in einen Kanal über, „welcher nach verschiedenen Windungen sich der Papillenspitze gestreckt zuwendet.

An der Grenze zwischen Mark- und Rindensubstanz verschmälert er sich beträchtlich, steigt als dünner heller Kanal in der Pyramide nach abwärts und kehrt früher oder später mit einer schlingenförmigen Umbiegung zur Rinde zurück, nachdem er noch innerhalb der Pyramide zu einem wiederum breiteren, an der Besonderheit seines Epithels erkennbaren Kanal geworden ist. Geschieht die Schleifenbildung näher der Papillenspitze, so fällt sie dem schmalen Kanal anheim; das Breiterwerden desselben erfolgt an der unteren Grenze des der Rinde anliegenden Markabschnittes, welchen wir als Grenzschicht der Marksubstanz (Henle) von der eigentlichen Mark- oder Pyramidensubstanz

trennen müssen. Eine gewisse Anzahl der Harnkanälchen biegt auch schon innerhalb der Grenzschicht selbst um, alsdann liegt aber die Umbiegungsstelle nicht in der dünnsten Partie, sondern sie gehört dem bereits breiter gewordenen Abschnitte an. — Ist der rückläufige Schenkel der Schleife in die Rindensubstanz eingetreten, so ändert er höher oder tiefer seinen Charakter von neuem; er wird erstens breiter und geht zweitens aus der gestreckten Lage in die gewundene über, jedoch ist das Kanalstück, welches diese Eigentümlichkeiten zeigt (Schaltstück) verhältnismässig kurz, indem Breite und Verlauf bald einen abermaligen Wechsel erfahren.

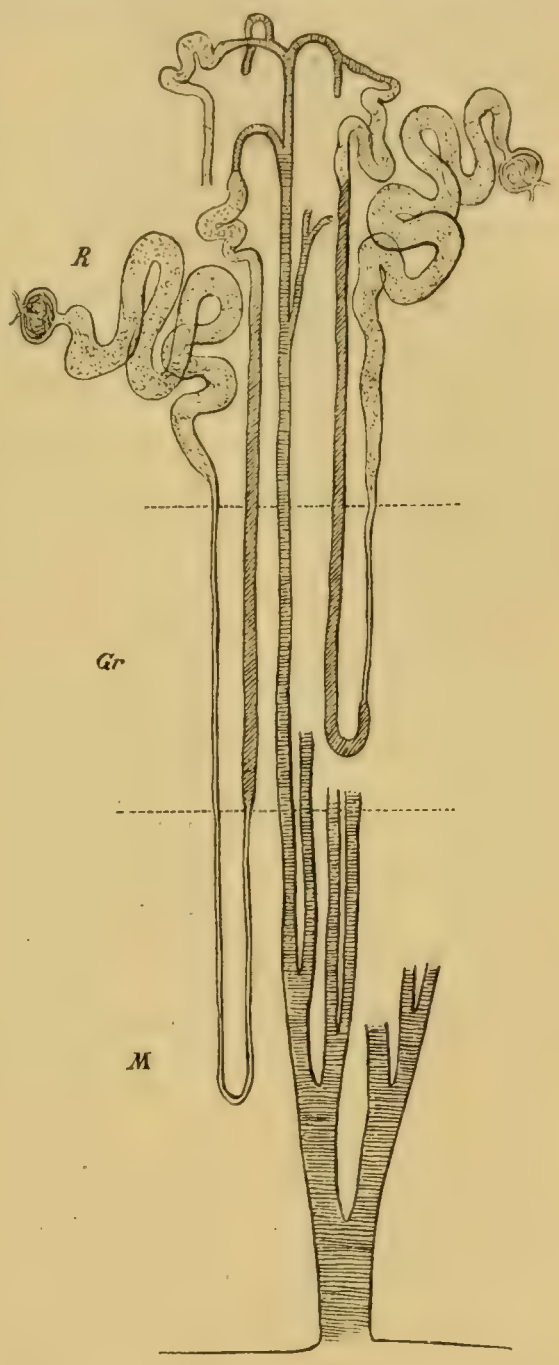

Fig. 1 a.
Schweiger-Seidels Schema.

Bis zu den schmalen Röhrchen, welche die Fortsetzung der Schaltstücke darstellen, hatten wir die Harnkanälchen isoliert verlaufen sehen, ohne Verbindungen untereinander einzugehen, jetzt aber fliessen mehrere derselben zu einem gemeinsamen Stämmchen zusammen, welches seine Richtung gestreckt von der Rinde nach den Papillenspitzen zu nimmt (das stärkere Stämmchen heisst Sammelkanal, Sammelrohr [Ludwig], die feineren Zweige, durch welche es mit den Schaltstücken in Verbindung gesetzt wird, Verbindungskanäle)."

Betreffs der Sammelkanäle ist „noch zu erwähnen, dass im unteren Teil der Pyramiden mehrere derselben zu je zwei eine neue Vereinigung eingehen, der zufolge schliesslich eine grössere Anzahl von Sammelkanälchen mit einer gemeinsamen Öffnung in das Nierenbecken ein-

münden.“ Es ergebe sich somit für die ausführenden Kanäle „eine Anfangsverzweigung in den Pyramiden und eine Endverzweigung in der Rinde“, wobei er an den Sammelkanälchen unterscheidet: Verbindungskanälchen, Sammelkanal erster Ordnung, Sammelkanäle höherer Ordnung, Papillenmündung.

Ich habe hier Schweigger-Seidels Schema abgebildet und die zugehörigen Textstellen ausführlich citiert, weil beides für alle späteren Darstellungen des Kanälchenverlaufes der Niere bis zum heutigen Tage massgebend geblieben ist und in Bild und Beschreibung mit minimalen Abweichungen in allen Lehrbüchern der Histologie mit oder ohne Nennung des Autors Aufnahme gefunden hat. Unsere Kenntnisse über den Kanälchenverlauf haben seither keine wesentliche Bereicherung erfahren — einzig abgesehen von einer Mitteilung Golgis, auf die ich später zu sprechen komme.

Schweigger-Seidels Präparate stammen vom Menschen, von Hund, Katze, Maulwurf und Meerschweinchen. Die ausserordentlich mühsame Methode ihrer Gewinnung birgt infolge der groben Veränderungen, welche durch die Salzsäurebehandlung und die Zerzupfung gesetzt werden, Fehlerquellen, welche ihn, wie sich im Verlaufe meiner Untersuchungen herausstellte, in wichtigen Punkten auf eine falsche Fährte geführt haben, sodass ein Teil seiner Befunde und damit auch der geläufigen Anschauungen über die Nierenkanälchen einer Richtigstellung bedarf.

Als Hauptfehlerquelle seiner Methode ist der Umstand zu bezeichnen, dass er infolge des Zerreissens der Kanälchen bei ihrer Isolation immer nur Bruchstücke des Kanälchenverlaufes zu Gesichte bekam und daher genötigt war, durch Kombination das Fehlende zu ergänzen. Dadurch gelangte er vielfach zu Verwechselungen von „gewundenem Kanalstück“ und „Schaltstück“ oder, wie wir uns heute auch ausdrücken würden, von Tubulus contortus erster und dem zweiter Ordnung. Ich möchte fast glauben, dass er nur ein einziges Kanälchen in fast voll-

ständiger Totalität gesehen hat, das (auf Tafel I, c) abgebildete vom Meerschweinchen. Aber auch dieses scheint mir in seinem Querschnittverhalten (bei a) artefiziell verändert zu sein.

Dass es innerhalb der seither verstrichenen vier Decennien nur zu ganz vereinzelten Nachprüfungen der Verhältnisse gekommen war, ist vielleicht dadurch zu erklären, dass die Untersucher durch den Umstand abgeschreckt wurden, dass das Verfolgen des Kanälchenverlaufes auch mit den modernen technischen Mitteln eine recht mühsame und zeitraubende Arbeit ist.

Die seinerzeit vielfach in Anwendung gebrachte Injektion der Nierenkanälchen vom Becken her, welche damals den wichtigen Nachweis des Zusammenhanges zwischen geraden und gewundenen Kanälchen ergab, lässt für unsere Zwecke vollständig im Stich, denn im Gewirre der Kanälchen ist es ganz gleichgültig, ob ihre Lumina leer oder gleichmässig mit Injektionsmasse gefüllt sind. Wertvoll wäre hierzu nur die isolierte Injektion einzelner gewesen, wenn das technisch durchführbar wäre.

Doch giebt es Nieren, an welchen solche isolierte Injektion durch pathologische Umstände in befriedigender Vollständigkeit herbeigeführt wird, nämlich jene Fälle von Nephritis haemorrhagica, bei welchen die Blutungen in die Bowmanschen Kapseln nicht allzu zahlreiche sind, wo also die mit Blut erfüllten Kanälchensysteme nicht so dichtgedrängt und verflochten stehen, und bei welchen noch ein vollständiger Ausguss des ganzen Systems, vom Bowmanschen Raum bis zum Sammelrohre, erkennbar ist. Solche Nieren waren mir ein recht wertvolles Untersuchungsobjekt, wenn sie auch zur Beurteilung gewisser Verhältnisse, wie insbesondere der Epithelhöhe und des Lumendurchmessers in den verschiedenen Kanalabschnitten, nicht herangezogen werden dürfen.

Hauptsächlich aber verwendete ich folgende Methode: Es wurden aus Schnittserien mit 4 resp. 5 μ Schnittdicke entsprechende Zeichnungsserien mittelst Zeichenapparates ange-

fertigt, der Kanälchenverlauf durch diese Zeichnungsserien verfolgt und entweder durch Projektion auf Horizontal- und Vertikalebene versinnbildlicht oder auf dem Wege des Plattenmodellverfahrens plastisch dargestellt. Eine wirklich richtige räumliche Vorstellung erhält man nur durch letztere, allerdings recht mühsame Methode.

Man erlernt durch Übung sehr bald das Erkennen der Zusammengehörigkeit der zum verfolgten System gehörenden Kanälchenquer- und -schrägschnitte in aufeinander folgenden Schnitten, resp. das Ausschalten der nicht dazu gehörenden, sodass in den Zeichnungsserien möglichst nur erstere eingezeichnet werden. Charakteristische Behelfe sind dabei Form und Weite der Lumina, und Form, Grösse und färberisches Verhalten der Epithelien. Bei besonders komplizierten Verhältnissen lässt sich die Richtigkeit der vermuteten Zusammengehörigkeit dadurch kontrollieren, dass die betreffende Zeichnung mit dem vorangehenden oder nachfolgenden Schnitte, oder der betreffende Schnitt mit der vorangehenden oder nachfolgenden Zeichnung im Zeichenapparat zur Deckung gebracht wird.

Als Untersuchungsmaterial dienten ausschliesslich menschliche Nieren von Föten aller Entwickelungsstadien, von 10 mm Scheitelsteisslänge angefangen, bis zum Ende des Fötallebens, ferner solche der ersten Lebensmonate und vereinzelt auch Nieren späterer Lebensabschnitte.

Im folgenden sollen in erster Linie jene Befunde berücksichtigt werden, welche sich bezüglich der Henleschen Schleife und bezüglich der angrenzenden Kanalstücke: des Tubulus contortus erster und zweiter Ordnung, ergaben. Es ist dabei zum Verständnis der späteren bleibenden Verhältnisse vor allem die Kenntnis ihrer fötalen Bildung erforderlich. Weitere Mitteilungen, insbesondere über die erste Entstehung des Malpighischen Körperchens und über die Formation des Nierenbeckens und der Pyramide behalte ich einer späteren Publikation vor; doch

kann ich es zur Darstellung der Vorgänge an den in Entwickelung begriffenen Kanälchen nicht vermeiden, einiges aus der Entwickelung des Malpighischen Körperchens anzuführen. [1])

Das fötale Wachstum der bleibenden Niere ist bei allen bisher untersuchten höheren Tierklassen ein im grossen Ganzen einheitliches. Von einem sehr frühen Stadium an entstehen an der Nierenperipherie epitheliale Bildungen, welche, nachdem sie einen Teil ihrer Entwickelung durchgemacht haben, von einer nächst jüngeren Generation gleicher Gebilde überschichtet werden. Dieser subkapsuläre Anbildungsprozess setzt sich, in analoger Weise sich von neuem immer wiederholend, das ganze Fötalleben,oder einen grossen Teil desselben hindurch, fort, sodass immer neue Generationen heranreifend in die Tiefe des Parenchyms

1) Ich musste seinerzeit, entsprechend der verschiedenartigen Schnittdicke der einzelnen verwendeten Serien, Wachsplattenmodelle in verschiedenen Vergrösserungen (200, 300, 375 und 400) herstellen. Diese wurden dann in genauester Weise (unter meiner Aufsicht und immerfort mit Benützung des Zirkels) von Herrn Modelleur K. Beck plastisch reproduziert und dabei auf die einheitliche Linearvergrösserung 800 gebracht. Die 800fachen Vergrösserungen wurden in Gipsmasse gegossen. Die Gipsmodelle, welche ich in der Sitzung vom 5. Juni 1903 in der k. k. Wiener Gesellschaft der Ärzte demonstrierte und nach welchen Herr K. Beck die Text- und Tafelabbildungen der Modelle A bis L im nachfolgenden (die alphabetarische Bezeichnung entspricht der Folge im Entwickelungsgang) zeichnete, wurden auf Kosten des chemisch-physikalischen Institutes Lenoir und Forster in Wien angefertigt und gingen samt Vervielfältigungsrecht in deren Besitz über. Es ist mir ein Vergnügen diesem Institute für das erwiesene Entgegenkommen und Herrn K. Beck für dessen gewissenhafte Bemühung Dank zu sagen.

Im folgenden wird häufig von hellen und dunklen Kanalabschnitten die Rede sein. Im Schnittbild erscheinen dieselben meist als Quer- und Schiefschnitte von Kanälchen mit hellem resp. dunklem Epithelprotoplasma. Der Unterschied wurde in den projizierten Serienzeichnungen entsprechend farbig zum Ausdruck gebracht, sodass dann auch die Plattenmodelle entsprechend different gefärbte Kanalabschnitte erkennen liessen, und an den vergrösserten Gipsmodellen dann durch nachträgliche Färbung kenntlich gemacht (in der Art, wie es die Tafelabbildung zeigt). An den Textfiguren musste die farbige Tonung durch dunklere und lichtere Schattierung ersetzt werden.

sinken; besser gesagt, die Nierenbreite wächst stetig und gleichmässig durch Apposition jüngster Nierenelemente in kontinuierlicher subkapsulärer Lage, welche Lage (nach O. Hamburger) als „neogene Zone“ bezeichnet wird. Diese Art des Wachstums findet, nach meinen Erfahrungen, beim Menschen etwa mit dem Ende des achten Fötalmonates ihren Abschluss[1]), sodass von diesem Zeitpunkt bis zum Ende des extrauterinen allgemeinen Wachstumsabschlusses keine Neubildung von Nierenelementen mehr stattfindet, sondern nur mehr ein Längen- und Dickenwachstum bereits gebildeter.

Die erwähnten epithelialen Anlagen entstehen und reifen immer wieder in gleicher Weise: es ist zu ihrem Studium im Prinzipe ganz gleichgültig, welches Stadium des Fötallebens herangezogen wird. Der Bildungsmodus ist immer der, dass Endverzweigungen von geraden Kanälchen (Sammelröhrchen) in das subkapsuläre kernreiche Zwischengewebe der neogenen Schicht einwachsen, worauf unter Gabelung ihres ein wenig ampullär aufgetriebenen Endes aussen an jedem der beiden Gabeläste kleine epitheliale, etwa birnförmige Formationen entstehen, aus welchen im weiteren Verlauf der Entwickelung der funktionell wichtigste und längste Abschnitt des fertigen Systems, nämlich der ganze Abschnitt bis zum Sammelrohr: Tubulus contortus, Henlesche Schleife, Schaltstück und Verbindungsstück (der „sekretorische Anteil“), ihren Ursprung nehmen. Bezüglich der morphologischen Einzelheiten bei der Entstehung und der allerersten Ausbildung dieser Formationen muss ich auf eine spätere Veröffentlichung verweisen.

1) Diesbezüglich sehe ich mich in genauer Übereinstimmung mit Percy T. Herring (the development of the Kidney and its relation to patholog. changes, which occur in them, Journ. of pathology and bacteriology, 6. Bd. 1900, S. 459), in Gegensatz zu C. Toldt (Untersuchungen über das Wachstum der Nieren des Menschen und der Säugetiere, Sitzungsber. d. k. Akad. d. Wissensch., 69. Bd., 3. Abt. Aprilheft 1874). Vergl. hierzu das über diesen Punkt ausführlich Mitgeteilte in meiner vorläufigen Mitteilung: Über Nierenveränderungen bei Lues congenita. (Wiener klin. Wochenschrift 1901, Nr. 41.)

Trotz der Gleichheit des Entstehungsmodus und des Reifungsablaufes der Anlagen im Verlauf fast des ganzen Fötallebens empfiehlt es sich diese Dinge an möglichst jungen Embryonen zu studieren, weil bei diesen die Elemente der neogenen Zone noch locker stehen, während später das daselbst sich einstellende Gedränge epithelialer Bildungen das Auffinden und die Betrachtung der einzelnen Gebilde sehr erschwert.

Nach einiger Zeit finden wir an Stelle des jedem der beiden Gabeläste lateral anhängenden, birnförmigen je ein eigentümlich gekrümmtes Gebilde, welches in Profilansicht etwa einem

Fig. 1 b.

(Aus „Nierenveränderungen bei Luescongenita", l. c) paarige epitheliale Bildung aus der neogenen Zone eines 4 monatl. Fötus.

auf dem Kopfe stehenden Fragezeichen gleicht; von diesem zuerst von Toldt (l. c.) genau beschriebenen Stadium wollen wir in der Betrachtung des Entwickelungsverlaufes der Kanälchen ausgehen. Die gekrümmten Gebilde täuschen im Schnittpräparate das Bild eines „S-förmigen Kanälchens" vor und wurden als solche von den Autoren benannt und beschrieben. Es erscheint mir angezeigt, mich vorläufig — und ich möchte sagen, unter Vorbehalt — gleichfalls dieser eingebürgerten Benennung zu bedienen; ich komme später noch auf die Sache zu sprechen.

Die beiden terminalen Gabeläste der geraden Kanälchen divergieren immer mehr und mehr; sie nähern sich in ihrem bogenförmigen Verlauf der Nierenoberfläche, laufen eine Strecke weit dieser entlang und endigen dann mit einem zapfenartigen Abschluss, sodass das ganze Gebilde etwa einem auf seinen Schaft gestellten Anker gleicht. Kurz vor den zapfenartigen Endigungen hängen an den beiden Ankerarmen die „S-förmig gekrümmten Kanälchen", mit ihren oberen Enden von unten her in die Ankerarme einmündend, wobei im Schnittbilde nur das linke die Form eines römischen S, das rechte entsprechend

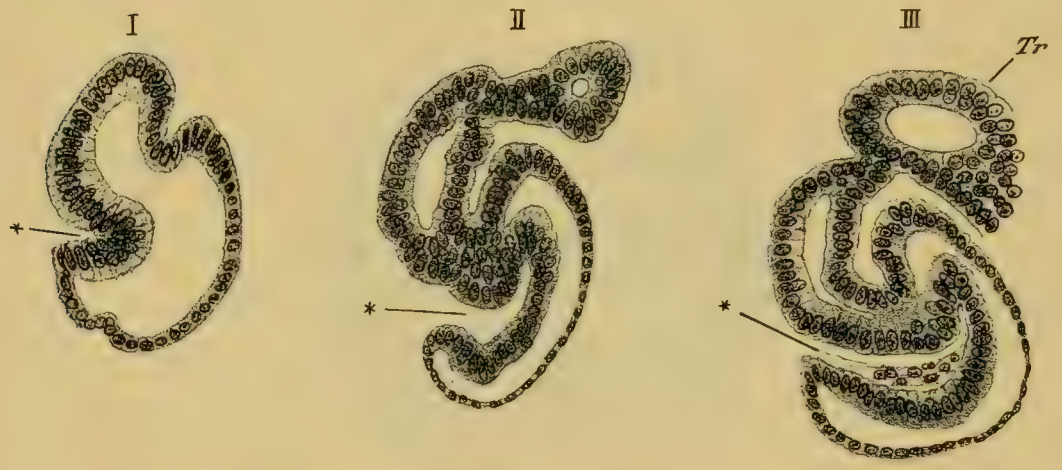

Fig. 2.

Drei Entwickelungsstadien der „primären S-Figur". Tr. Tubulus rectus.

die eines S „in Spiegelschrift" zeigt. Das untere blinde Ende der „S-Kanälchen" verjüngt sich zu einer scharfen, aufwärts gekrümmten Spitze (im Schnittbild) (Fig. 1b).

Im folgenden wollen wir zur einfacheren Verständigung von drei S-Abschnitten sprechen: vom oberen S-Bogen, vom S-Mittelstück und vom unteren S-Bogen. Der obere S-Bogen beträgt etwa 90°, der untere je nach dem Wachstumsstadium 180° bis etwa 270°. Das Mittelstück liegt nicht horizontal, sondern steigt ein wenig gegen das Sammelrohr hin auf. Der untere Bogen wächst zunächst dadurch von 180° aufwärts, dass sich aussen unten das S-Ende gegen die laterale Bauchung des oberen

S-Bogens hinauf verlängert (s. Fig. 1 b u Fig. 2, II u. III). Auf diese Weise entsteht zwischen oberem Bogen und Mittelstück einerseits, der Konkavität des unteren Bogens andererseits ein abwärts gekrümmter Spaltraum (in der Figur 2 mit einem Stern bezeichnet), welcher gefässführendes Zwischengewebe in sich aufnimmt, aus dem sich später der Glomerulus entwickelt. Auf die detaillierte Beschreibung dieses Vorganges will ich im vorliegenden nicht eingehen, so wenig wie auf die Vorstadien der S-Bildung, ich will nur bemerken, dass jeder einzelne S-Abschnitt in Form und Lagerung typisch ist, und dieser Umstand im Bildungsvorgang wohlbegründet und verständlich erscheint.

Der obere S-Bogen geht ohne deutliche Grenze in das kurze Mittelstück über, welches sich andererseits vom unteren Bogen in Form einer etwa rechtwinkeligen Knickung sehr markiert absetzt (entsprechend der räumlichen Beengung in dem Winkel zwischen der Insertion der „S-Figur" am Sammelkanälchen und letzterem).

Wenn früher von einem spaltförmigen Raum zwischen Mittelstück und unterem Bogen gesprochen wurde, so gilt das nur für den Befund im Schnittbilde. Bei plastischer Reproduktion stellt sich die Sache wesentlich anders dar. Thatsächlich ist nämlich das untere S-Drittel überhaupt kein Kanälchen mehr, sondern es verbreitert sich gleich nach dem Übergang vom Mittelstück zum unteren Drittel unter vollständiger Abplattung das Röhrchen zu einem dünnen, sphärisch stark gekrümmten und zwar abwärts gebauchten (hohlen) Körper mit einem ringsum scharfen Rande etwa von der Form eines Dreiecks mit abgerundeten Ecken (Fig. 3 und 4); die Dreiecksbasis entspricht der erwähnten spitzen, aufwärts gekrümmten, blinden Endigung des „S-Kanälchens" im Schnittbilde.

Über der Mitte dieser mit ihrer Höhlung aufwärts schauenden Bildung befindet sich, eine Etage höher, die Stelle des Überganges vom oberen S-Bogen in das Mittelstück. Wenn wir

Fig. 3. Mod. A.
(Von der Seite gesehen.)

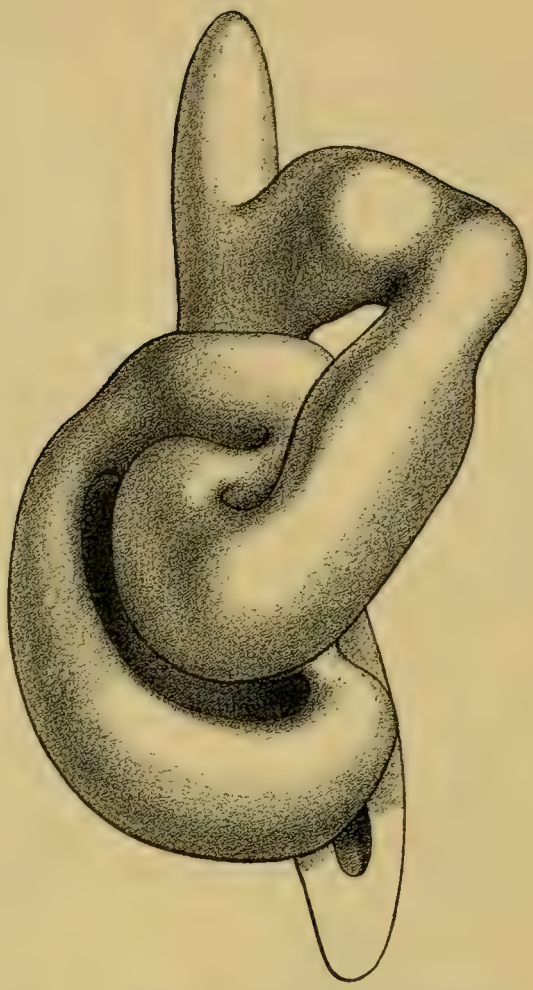

Fig. 5. Mod. C (von der Seite gesehen).

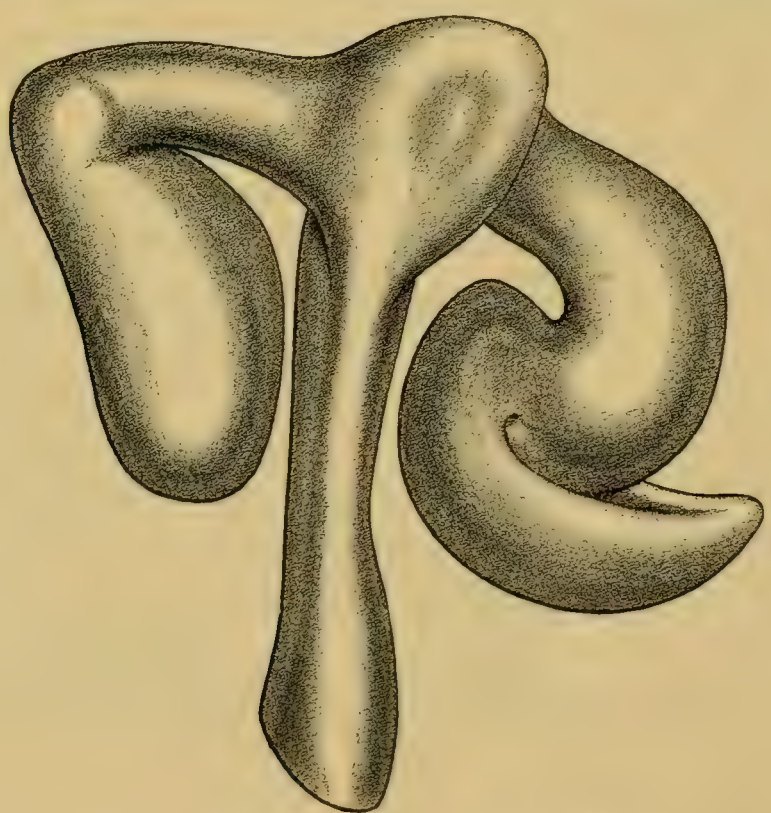

Fig. 4. Mod. A. (Von der Fläche gesehen.)

bei der beschriebenen Bildung, dem „unteren S-Drittel" davon absehen, dass sie nicht massiv, sondern hohl ist, könnten wir sie mit einer Muschelschale vergleichen und zwar mit einer um so tiefer gebauchten, je reifer die Bildung ist, wobei noch der Rand der Muschelschale ein wenig nach innen eingerollt gedacht werden muss.

Die Muschel nimmt einerseits im Sinne der Fläche an Grösse zu, andererseits gewinnt sie an Wölbung, sodass sie

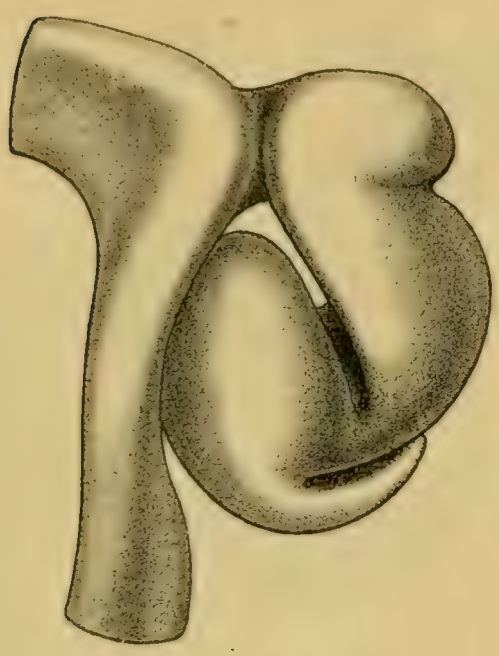

Fig. 6. Mod. B.
(Von der Fläche gesehen.)

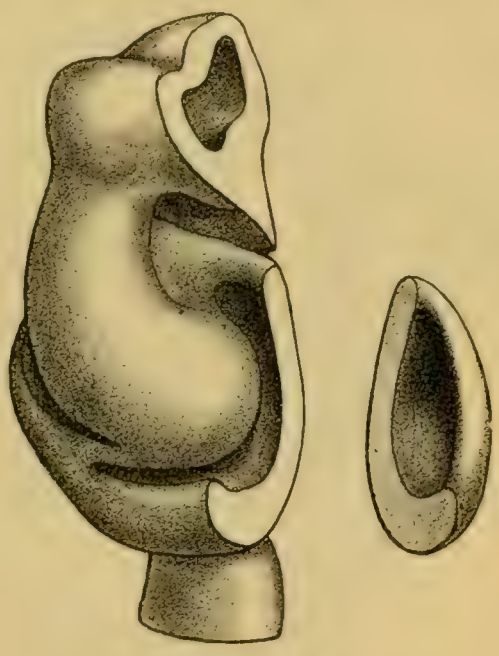

Fig. 7. Mod. B.
(Von der Seite gesehen.)

zunächst der Form einer ein wenig verzerrten halben Kugelschale zustrebt (s. Fig. 3, 4 und 5); diese umwölbt die Übergangsstelle vom Mittelstück in die obere S-Hälfte und wird von dieser Kanälchenpartie fast bis zum Kontakt erfüllt; allmählich wird dann auch das S-Mittelstück zur Kugelschalenbildung herangezogen und geht in diese auf (Modell B), sodass nurmehr der obere S-Bogen übrig bleibt, der, aus der Kugelschale aufsteigend, von deren Innenseite durch eben jenen schmalen von Zwischengewebe erfüllten Raum getrennt wird, der sich, wie

erwähnt, im Schnittbilde als abwärts gekrümmter enger Spalt präsentiert. Dabei ist in Erinnerung zu behalten, dass die Kugelschale nicht massiv ist, sondern eine Doppelschale darstellt, welche zwischen beiden Schalenblättern einen äusserst engen, nur gegen den Übergang in das Kanälchen hin sich erweiternden Raum, den späteren Bowmanschen Raum, umschliesst, sodass dieser im Schnittbilde bei Frontalschnitten der Ankerfigur sichelförmig erscheint (die Sichelspitze, vom Sammel-

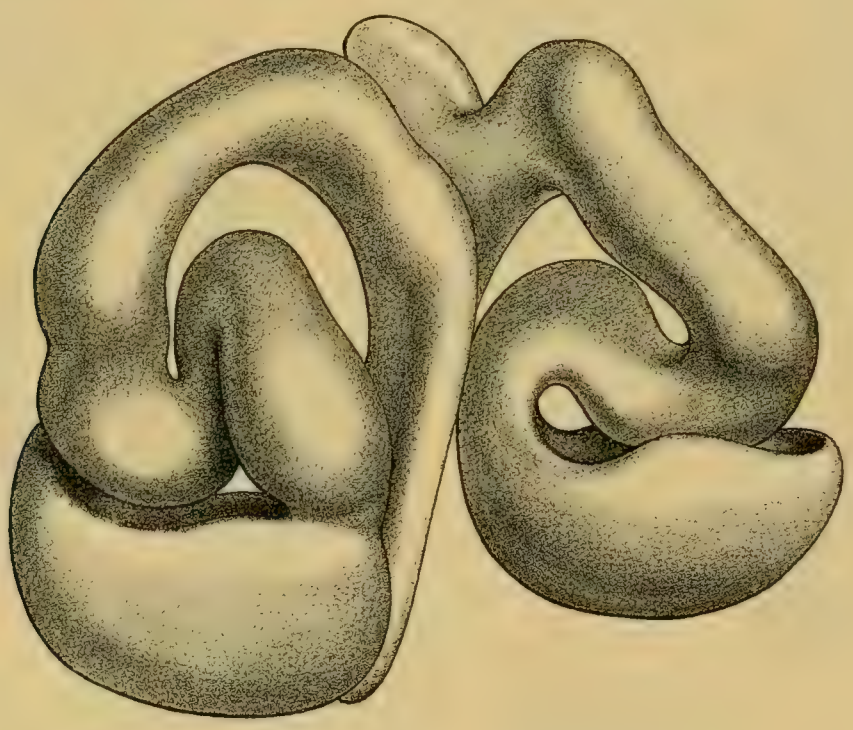

Fig. 8. Mod. D.

kanälchen aus betrachtet, nach aussen gewendet, s. Fig. 1 b und Fig. 9), hufeisenförmig in der darauf senkrechten Schnittebene.

Im weiteren Verlauf wird der Spalt zwischen innerer Kugelschale und dem aus ihr auftauchenden Kanalstück durch das eingedrungene, resp. dort sich vermehrende Zwischengewebe erweitert, die Schale mehr und mehr vertieft (s. Fig. 8). Dabei macht sich in diesem Zwischengewebe insbesondere das Gefässwachstum bemerkbar und es lassen sich bald, wenn auch zunächst noch in ziemlich plumpen Formen charakteristische Ge-

Kgl. Univers. Druckerei v. H. Stürtz, Würzburg. Verlag v. J. F. Bergmann, Wiesbaden.

fässabschnitte erkennen: Vas afferens und efferens und ein System kapillarer Schlingen, deren stumpfe Enden an die innere Kugelschale herandrängen.

So kann man dann allmählich von der Bildung eines Glomerulus sprechen. Derselbe hat entsprechend der Form der ihm umhüllenden Doppelschale zuerst die Form eines Kugelabschnittes, dann einer Halbkugel (Fig. 9), schliesslich nimmt er die endgültige kugelige Form an.

Fig. 9.

Flaches (halbkugliges) Stadium des Malpigh. Körp.; Kanälchenepithel noch gleichmässig dunkel. Vs. Verbindungsstück.

Während die halbkugelige Doppelschale mehr und mehr zur Kugelform heranwächst, wird die Eintrittsstelle für das Zwischengewebe, welche sich aus dem ursprünglichen weiten Muscheleingang allmählich in eine gekrümmte Spalte zwischen dem aus der Schale auftauchenden Kanälchen und dem Schalenrand verwandelt hat, weiter reduziert, indem sich die Spalte von ihren Enden her mehr und mehr schliesst.

Nach und nach wird, wie schon gesagt, der ganze ursprünglich im Schalenbereich befindliche Kanälchenanteil zum Ausbau der Kugelschale aufgebraucht; die zu einer ovalen Lücke reduzierte Spalte rückt gleichzeitig allmählich von ihrem ursprünglichen Orte, dem oberen Kugelpol, lateral ab (in der Richtung vom Sammelrohr weg); auch das Kanälchen hatte sich an der Verengerung der Lücke beteiligt, indem es dort, wo es beim Übergang in die Doppelschale ursprünglich die Lücke medial begrenzt hatte, eine (im Schnittbilde) spornartige Ausbiegung seiner Wand vortreibt. (Siehe Fig. 10b). Die Konfiguration gestaltet sich zum Schlusse derart, dass der nunmehrige unterste Kanälchenendabschnitt dem Sammelrohr entlang absteigend, eine kurze Strecke weit die kugelige Bildung umgreift,

um medial in ihre äussere Schale überzugehen, wie etwa an einer Pfeife das Rohr in den Pfeifenkopf (s. Fig. 10, a, b u. c, drei aufeinanderfolgende Stadien.) Die Glomeruluskugel erscheint also schliesslich von einer (epithelialen) Doppelhohlkugel rings fast völlig umschlossen, welche an einem Punkte

Fig. 10.

Drei Entwickelungsstadien von Malpighi schen Körperchen samt Kanälchen: a, b, c.

ihres äusseren oberen Quadranten nur mehr eine enge Lücke aufweist (an welcher Stelle äussere und innere Hohlkugel umbiegend in einander übergeben.) Diese ist eben weit genug, um das vas afferens und efferens, begleitet von einer geringen Menge Bindegewebes, durchzulassen und wird von Schlingen überlagert,

welche mittlerweile durch Windungen des oberen S-Bogens gebildet worden waren (s. Fig. 10, c.)

Abgesehen von dieser Gefässpforte ist die Kugeloberfläche, wie aus dem vorher Beschriebenen hervorgeht, nur noch an jener Stelle unterbrochen, wo sich das mächtig herangewachsene obere Drittel des „S-Kanälchens", aus dessen ursprünglichen unteren zwei Dritteln die Doppelhohlkugel entstanden ist, von derselben absetzt, wo also das äussere Blatt der Doppelhohlkugel in die Kanälchenwand und der schmale Raum zwischen den beiden Hohlkugelblättern (der Bowmansche Raum) in das Kanälchenlumen übergeht (s. Fig. 10, c.)

Somit erscheint nun das Malpighische Körperchen in allen seinen Teilen so ziemlich ausgebildet. Glomerulus, innere und äussere Lamelle der Bowmanschen Kapsel (viscerales und parietales Blatt) und dazwischen der Bowmansche Raum, unterscheiden sich, abgesehen von gewissen Epitheldetails, nur durch die Kleinheit der ganzen Bildung von den Formen des postfötalen Lebensabschnittes.

Zu erwähnen ist dabei noch die Lagerung der Gefässpforte und des abgehenden Kanälchens zu einander. Ursprünglich nebeneinander gelegen, rücken sie, wie schon erwähnt, während der Ausbildung des Malpighischen Körperchens und auch später, während das Körperchen, durch immer neu entstehende Generationen Malpighischer Körperchen samt zugehörigen Kanalsystemen überschichtet, in die Tiefe des Rindenparenchyms sinkt, weiter auseinander, bis sie antipodische Stellung an der Malpighischen Kugel erlangt haben. (Auch dieser Vorgang wurde zuerst von C. Toldt (l. c.) beschrieben). Der Bogen, welchen sie während des bisher beschriebenen Reifungsabschnittes in ihrem Auseinanderrücken zurückgelegt haben, beträgt etwa 90° (s. die Modelle G, K und L).

Während das Malpighische Körperchen den eben beschriebenen Entwickelungsablauf durchmacht, findet im Bereiche des dem ursprünglichen obersten S-Drittel entsprechenden Kanälchenabschnittes eine reichliche Bildung von Biegungen und aus diesen auswachsenden Windungen statt. Diese Windungen fallen durchaus nicht in gesetzmässiger Weise. Sind sie einmal zu einer gewissen Länge entwickelt, so dürften sich nicht leicht zwei Bildungen finden lassen, die sich in bezug auf Länge, Richtung und Lagerung der Windungen sowohl unter-

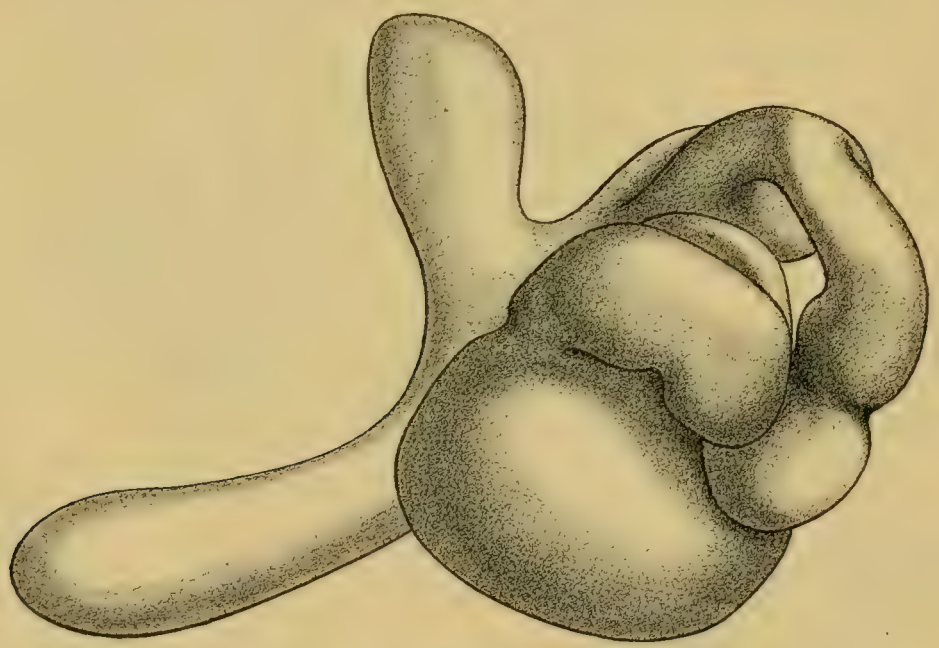

Fig. 11. Mod. E.

einander, wie hinsichtlich ihrer räumlichen Beziehung zum Nierenkörperchen und zum Sammelkanälchen, völlig gleichen würden.

Nur zwei Stellen des Kanälchens sind in ihrer Lagerung in bezug auf die benachbarten Abschnitte als unbedingt konstante zu bezeichnen, das Verbindungsstück zum Sammelkanälchen und der Endabschnitt bis zum Übergang in das Körperchen, eine Konstanz, welche, wie noch besprochen werden soll, auch im postuterinen Leben nachweisbar ist. Ersteres

Kanalstück beschreibt zur Einmündung in sein Sammelrohr stets einen geräumigen Bogen, dessen Konvexität sich rindenwärts baucht; letzteres, das Kanälchenanfangsstück im Sinne der Sekretion, verlässt sein Nierenkörperchen typisch in dessen innerem basalen Quadranten und steigt, eine Strecke weit der Nierenkörperchenperipherie entlang, dann aber dieselbe seitlich aufwärts verlassend, rindenwärts auf, um nach einiger Entfernung zurückzubiegen und gegen das Körperchen hin Windungen zu bilden.

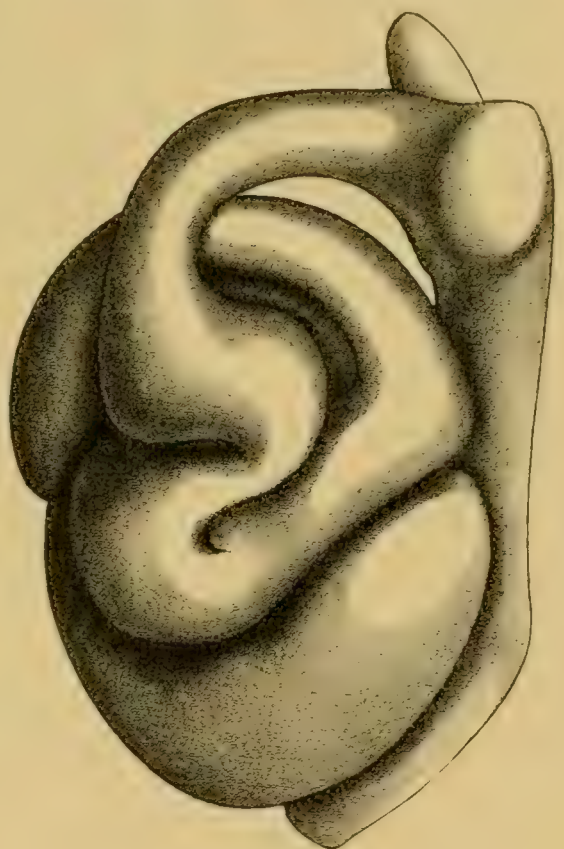

Fig. 12. Mod. E.

Hat es diese Windungen noch nicht formiert, so bildet es mit dem vorher besprochenen anderen in seiner Lagerung konstanten Abschnitt, dem Verbindungsstück, eine Zeitlang wiederum ein S (siehe S. 298, Fig. 8); man könnte von einem „sekundären S“ sprechen (vom „primären S“ (s. Fig. 2, S. 294), ist nach der Bildung der Bowmanschen Kapsel nur mehr das obere Drittel als Kanälchen übrig geblieben und dieses wird also zum „sekundären S“). Die Verwechselung dieser beiden zeitlich aufeinanderfolgenden S-Figuren von seiten der bisherigen Beschreiber erklärt den Widerspruch, welcher zwischen ihrer und der hier gegebenen Darstellung betreffs der genetischen Beziehung der S-Abschnitte zu den Kanälchenabschnitten besteht. Thatsächlich, nämlich bei Kenntnis der plastischen Verhältnisse, ergiebt sich, dass es

überhaupt kein „primäres S“ giebt, sondern nur eine ausschliesslich in ihrem Frontaldurchschnitt S-förmige Bildung (s. S. 296, Fig. 4, rechte und S. 293, Fig. 1b, linke Hälfte), deren genauere Beschreibung ich mir hier, bis zu der (später zu veröffentlichenden) Darstellung der Entwickelung bis zum „S-förmigen Stadium“, noch versagen musste.

Der Bogen des Verbindungsstückes wird immer geräumiger. Das hängt damit zusammen, dass Malpighisches Körperchen und Schlingen (siehe Fig. 11 u. 12) ein kompaktes rundliches Ganzes bilden (offenbar das von Colberg[1]) seinerzeit als Pseudoglomerulus“ beschriebene), welches seine Lage im Verlauf des Nierenwachstums so ziemlich beibehält, vielleicht auch durch den Zusammenhang mit den Gefässen festgehalten, (in diesem Sinne, des ungefähr an Ort und Stelle Verweilens während der Überschichtung mit jüngeren Elementen, ist der nur bildliche Ausdruck des „in die Tiefe Sinkens“ der reifenden Malpighischen Körperchen richtig zu stellen), während das zugehörige Sammelrohr peripheriewärts weiterwächst und die Einmündungsstelle des Verbindungskanälchens mitnimmt. Letzteres muss bei Malpighischen Körperchen der ältesten Generationen schliesslich einen Weg zurücklegen, der einem grossen Anteil oder der ganzen Dicke der Nierenrinde entsprechen kann (Mod. K., s. S. 323 und Mod. L., s. Tafel). Die kompakte Aneinanderlagerung des Malpighischen Körperchens und der ihm zugehörenden Kanälchenwindungen (s. Modell E, S. 302 u. Fig. 10, c, S. 300) hat ihren Grund wohl in erster Linie in den Wachstumswiderständen, zunächst solchen von seiten des umgebenden Zwischengewebes, dann auch vereinzelt von seiten nachbarlich gelagerter analoger Bildungen. Letzteres Moment macht sich allerdings erst an Bildungen späterer Entstehung geltend, wenn

[1]) Centralblatt f. d. med. Wissenschaften 1863, Nr. 48 u. 49.

infolge der grossen Zahl solcher Bildungen in der neogenen und subneogenen Zone Raummangel eintritt.

Bei dieser Gelegenheit möchte ich in Kürze eine Bemerkung über die Formveränderungen durch Wachstumswiderstände einfügen. Man ist gewohnt, sich die Nierenelemente, Körperchen und Kanälchen, mit kreisrundem Querschnittbild vorzustellen. Dies entspricht dem Thatsächlichen durchaus nicht, wenigstens nicht während des Fötallebens. Nur in der Pyramide scheinen die Kanälchen thatsächlich drehrund zu sein, entsprechend den dort infolge der gleichsinnigen Verlaufsrichtung der Kanälchen und Gefässe bestehenden, räumlichen Verhältnissen. Die uns hier beschäftigenden Abschnitte erscheinen in ihren verschiedenen Höhen mannigfach deformiert, aneinander abgeplattet (s. z. B. an Modell J auf S. 309 den Abschnitt des hellen Kanälchens nach der ersten Schlinge, wie plattgedrückt zwischen Abgangsstelle und Verbindungsstück). Gerade die Körperchen können, an diese Druckverhältnisse sich anpassend, ganz bizarre Formen annehmen (Mod. L auf Tafel). Vieles, was im Schnittbilde als Schiefschnitt imponiert, entspricht thatsächlich Querschnitten solcher platter Kanalabschnitte.

Auch in der Lagerung des ganzen Windungenkomplexes inbezug auf das Malpighische Körperchen ist eine Gesetzmässigkeit zu beobachten. Dem skizzierten Entwickelungsgange entsprechend, liegt das Konvolut auf dem Körperchen und bedeckt dabei ursprünglich dessen Hilus. Bei dem Abrücken der Gefässpforte von der Kanälchenabgangsstelle bleibt aber diese Lagerung, sodass die Pforte mehr und mehr lateral von dem Konvolut (Mod. G, J, K, L) zu liegen kommt (s. Fig. 27, S. 327). Nachdem, wie früher besprochen, der Verlauf des vom Körperchen abgehenden Kanälchens in seinem ersten Abschnitte ein typischer ist, lässt sich zwischen folgenden fünf Elementen eine annähernd konstante Lagebeziehung aufstellen: Nierenkörperchen, Gefässpforte, Kanälchenanfangsstück, Konvolut und Verbindungs-

stück, eine Lagebeziehung, welche sich etwa folgendermassen, ein wenig schematisiert[1]), darstellen lässt: durch Kanälchenanfangsstück und Gefässpforte lässt sich eine Symmetrie-Ebene des Körperchens legen, in welche ursprünglich auch noch das Verbindungsstück (und das Sammelrohr) fällt. Die Windungen des Konvolutes biegen teils vor, teils hinter dieser Ebene aus. Während der ausserordentlichen Verlängerung des Verbindungsstückes wird dieses dann unter dem Einfluss umgebender wachsender Gebilde aus der Ebene nach vorne oder rückwärts herausgeschoben, es wendet aber bleibend die Konkavität seines Bogens dem Konvolut zu, sowie auch die Konkavität der Krümmung des das Körperchen verlassenden Kanälchen-Anfangsstückes bleibend sich dem Konvolut anlegt (vgl. auch das Schema, Fig. 27, auf S. 327). Diese typischen Lagebeziehungen lassen sich, wenigstens für Körperchen, Anfangsstück und Konvolut, im postuterinen Leben an Präparaten von Nephritis haemorrhagica schön zur Ansicht bringen (s. Fig. 13), indem bei einzelstehenden Glomerulusblutungen die Lumina der zugehörigen, im Schnitt getroffenen Schlingen durch deren Bluterfüllung leicht kenntlich sind[2]).

---

[1]) Schon in sehr frühen Entwickelungsstadien der epithelialen Anlagen zeigen sich — offenbar in Anpassung des Wachstums an den verfügbaren Raum — kleine Irregularitäten, wie z. B. besonders häufig Drehungen des muschelförmigen Gebildes aus der Symmetrieebene der ganzen Figur (s. Mod. B auf S. 297), ich habe aber zur Vereinfachung der Schilderung solche Details nicht zur Sprache gebracht.

[2]) Ausnahmsweise findet sich in Schnitten einer Nephr. haemorrh. gelegentlich einmal ein Bild, welches irreführen könnte: man kann nämlich vereinzelt Körperchen samt bluterfülltem Bowmanschen Raum rings von Quer- und Schiefschnitten angebluteter Windungen umgeben sehen, als würde das Körperchen in seinem Konvolut wie in einem Körbchen stecken. Ein solcher Befund erklärt sich derart, dass die Schlingen an dieser Stelle nicht nur eine umschriebene Partie der Körperchenoberseite bedeckten, sondern in ihrer Masse sich haubenartig ziemlich weit an dessen Oberfläche hin erstreckten: der betreffende Schnitt ist dann zufällig gerade in eine Ebene gefallen, welche etwa einem Parallelkreis der Haube entspricht, und hat so auch ein Stück des Malpighischen Körperchens inmitten der Haube abgekappt.

Das Konvolut besteht in dem Stadium, von welchem früher die Rede war, aus etwa 4—5 kurzen plumpen Windungen, die enge aneinanderliegend sich miteinander verknäueln. (Mod. E, auf S. 302 u. 303). Die Ausbildung der Malpighischen Körperchen ist zu dieser Zeit schon vollendet. Es macht sich nun ein Differenzierungsvorgang im Epithelprotoplasma, welches bisher in allen Kanalabschnitten ein gleichmässiges, ziemlich dunkles

Fig. 13.
Nephritis haemorrhagica.

Fig. 14.
Differenzierung des hellen Kanälchenabschnittes vor der Entwicklung einer Schleife.

und spärliches gewesen war, in dem Sinne geltend, dass es (s. Fig. 14), von dem parietalen Bowmanschen Blatt angefangen, dort wo dieses die Lücke zum abgehenden Kanälchen umsäumt, lichter und reichlicher wird, sodass die Zellen heller erscheinen. Dabei rücken die gleichfalls heller sich färbenden Kerne dieser Zellen aus ihrer bisher centralen in eine mehr basale Stellung in der Zelle, sodass nun das Lumen von einem breiteren Saum hellen Protoplasmas eingefasst wird. Diese Veränderung erstreckt sich über das Kanälchen-Anfangsstück und die nächsten 1—2 Windungen. Ungefähr gleichzeitig löst sich

aus dem ganzen Verbande, bestehend aus Malpighischem Körperchen und eng anliegendem Schlingenkonvolut, eine Schlinge — sie würde, könnte man den Knäuel in ein langes Röhrchen auseinanderziehen, etwa des letzteren Mitte (s. Fig. 15, Modell G) entsprechen — verlängert sich und fällt in ihrem

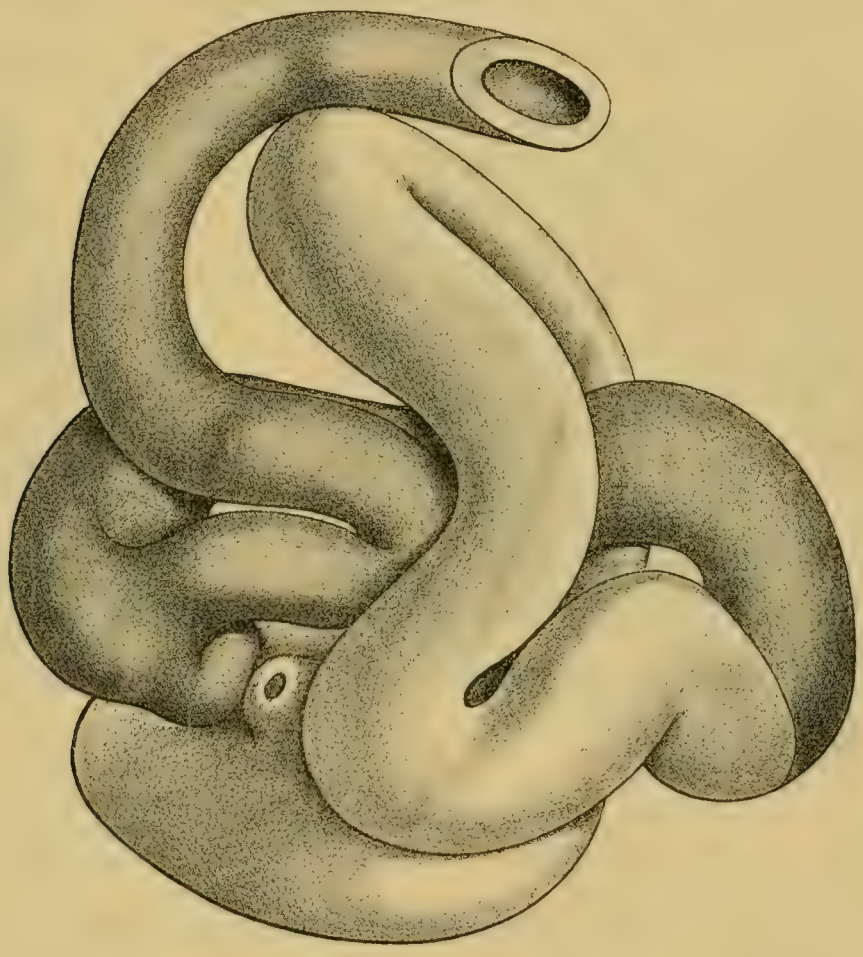

Fig. 15. Mod. G.

Wachstum über das Malpighische Körperchen herab — die Henlesche Schleife. Es lässt sich von vornherein durchaus nicht sagen, welche von den ursprünglich untereinander ganz gleich aussehenden Windungen zu diesem Anwachsen zur Schlinge bestimmt ist, solange in allen das Epithel ein dunkles ist; erfahrungsgemäss ist es meist die zweite nach dem Abgang vom Malpighischen Körperchen. Der Mangel an Gesetz-

mässigkeit ihrer Bildung äusserst sich auch darin, dass sie an zwei zum gleichen Sammelrohr gehörigen Bildungen an der einen vor, an der anderen hinter dem Malpighischen Körperchen herabfallen kann [1]). (Mod. L und F auf der Tafelabbildung).

Die Differenzierung in den Abschnitt mit hellem und den mit dunklem Epithel, ersterer mit weiterem Lumen, kann schon fast bis zur Deutlichkeit der späteren Stadien ohne merkliche Formveränderung des Schlingenkomplexes gediehen sein, sodass sich wohl die Epithelaufhellung als ein Vorstadium der Schlingenbildung auffassen lässt (s. Fig. 15, Modell G und Fig. 16, Modell I).

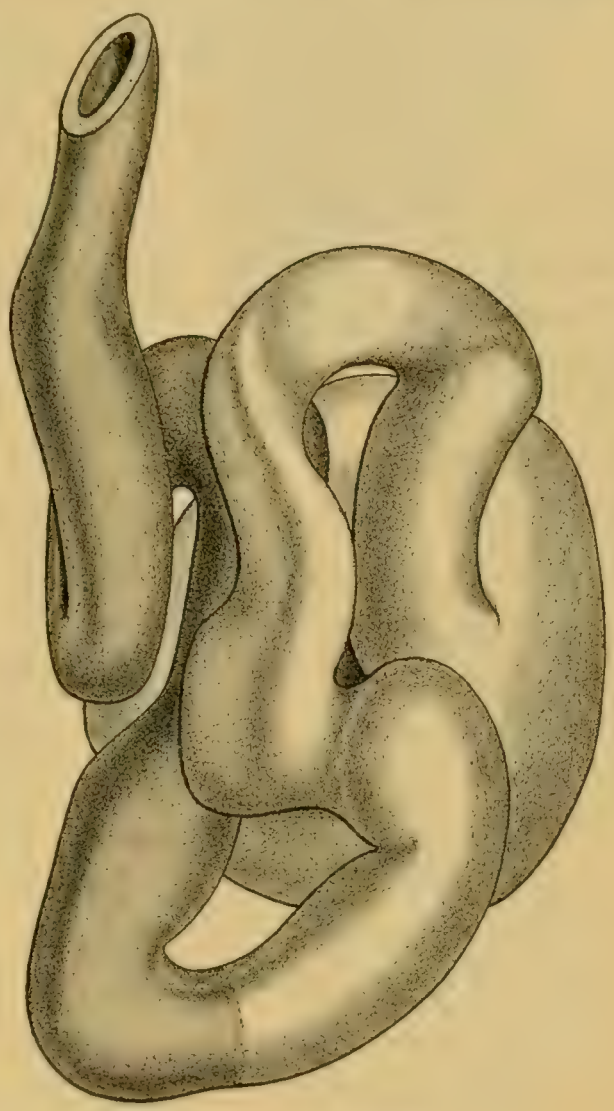

Fig. 16. Mod. I.

Bei dem Umstande, dass diese Epithelveränderung 1. erst nach voller Ausbildung des Malpighischen Körperchens auftritt, sodass man aus dem morphologischen Verhalten auf die Möglichkeit schliessen kann, dass das Körperchen zu funktionieren be-

1) Der Ausdruck „herabfallen" ist natürlich nur illustrativ gewählt. An solchen Bildungen z. B. von der Gegend des unteren Nierenpols muss die Schleife selbstverständlich vertikal aufsteigen.

gonnen hat, 2. dass die Veränderung eben vom Malpighischen Körperchen an sich über den nächsten Kanalabschnitt auszudehnen beginnt, läge es nahe, einen Kausalnexus zwischen Körperchenreifung und Sekretionsbeginn einerseits, Epithelaufhellung und Schleifenformation andererseits anzunehmen. Ich möchte mich aber jeder Hypothesenbildung enthalten.

In der Schleife reicht das veränderte, hell gewordene Epithel bis oder fast bis zu deren Scheitel. Wenn sie noch sehr kurz ist, sodass man sie für eine nur etwas stärker gebauchte Windung halten könnte, kann sie schon an der verschiedenen Beschaffenheit ihrer beiden Schenkel sehr leicht zu erkennen sein (vgl. Fig. 15, Mod. G).

Bald wächst sie dann heran, wobei sie längere Zeit hindurch die ursprüngliche, durch die mehr zufällige Lagerung der Windung, aus der sie hervorgegangen ist, bestimmte Richtung beibehalten kann (in der Schleife des Mod. F auf der Tafelabbildung z. B. weicht ihre Richtung von der späteren endgültigen noch um 90° ab) oder sich von vornherein in die endgültige Lage einstellt. Ältere, also längere Henlesche Schleifen, haben immer die Radiärstellung, d. h. ihre Spitze richtet sich gegen die Spitze der Pyramide.

Hat die Schleife eine gewisse Länge erreicht, so liegen ihre Schenkel entweder dicht aneinander und legen ihren schnurgeraden Weg in ununterbrochenem Kontakt zurück, oder es kann sich auch ein gerades, einer Nachbarbildung angehöriges Kanalstück dazwischen zwängen. Ein in der embryonalen Niere immer anzutreffendes Bild ist das Anstossen des Schleifenscheitels in seinem der Pyramidenspitze zu gerichteten Abwärtssteigen an den höchsten Punkt einer Sammelrohrgabelung (siehe Fig. 17). Diese Bilder nehmen in den späteren Abschnitten des Fötallebens an Häufigkeit ab, offenbar weil die rindenwärts strebenden Gabelungen und die beckenwärts strebenden Schleifenscheitel meist schon aneinander vorbeigeglitten sind.

Fig. 17.

Schleifenscheitel u. Sammelrohrgabelung:
h S heller Schenkel
d S dunkler Schenkel
S R Sammelrohr.

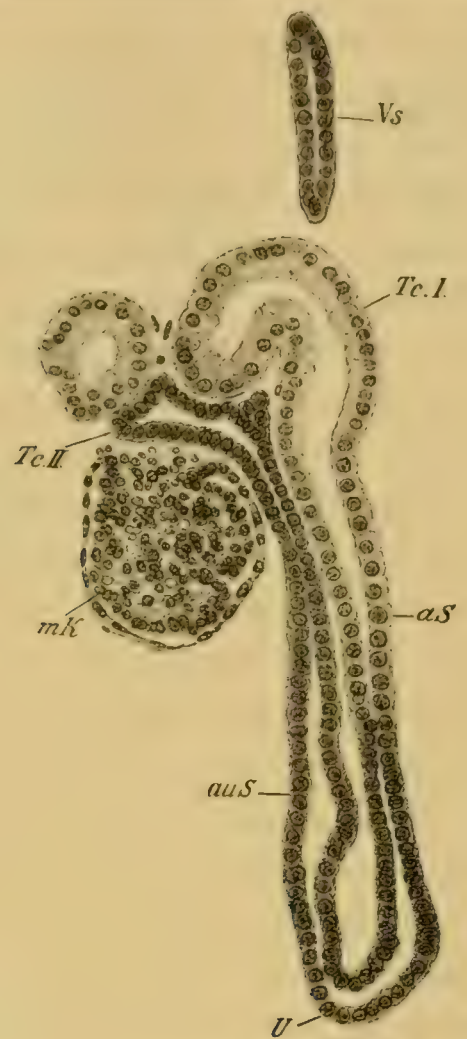

Fig. 18.

Malpigh. Körp. samt Konvolut mit ziemlich junger Schleife.
m K Malpigh. Körp., Tc. I. tubul. contort. I, a S absteigender Schenkel, au S aufsteigender Schenkel, U Umbiegungsstelle, Tc. II. tubul. contort. II, Vs Verbindungsstück.



Fig. 19.

Nach Schweigger-Seidel, Schleifenschema.

Der Übergang vom hellen in das dunkle Epithel liegt nur anfangs häufig im Schleifenscheitel selbst. Sehr bald eilt das dunkle Kanälchen in seinem Wachstum voraus, so dass die Umbiegungsstelle meist im dunklen Kanälchen liegt und der helle Schenkel eine Strecke weit höher endigt (s. Fig. 18, S. 311). Eine Umbiegung im Bereiche des hellen Schenkels ist relativ selten, ich kann darum Schweigger-Seidel nicht beipflichten, der diese drei Möglichkeiten als ziemlich gleichwertig hinstellt (s. Fig. 19, S. 311), möchte aber auf diesbezügliche Einzelheiten erst seinerzeit bei Behandlung der Pyramidenentwickelung eingehen. Der Unterschied zwischen hellem und dunklem Schenkel markiert sich, wie erwähnt, frühzeitig[1]) auch durch das Lumenverhältnis. Sehr bald erscheint das Lumen des hellen Schenkels, von der Abgangsstelle vom Malpighischen Körperchen an bis zum Schleifenende hin, im Vergleich zum anderen Kanalabschnitt gleichmässig beträchtlich weit. Die Verjüngung ist dann oft eine recht plötzliche und markiert sich dementsprechend scharf im Kontur, sowohl im Schnittbild, wie am Plattenmodell. Doch finden sich häufig Schleifen, welche dieses plötzliche Absetzen vermissen lassen (s. Modell L auf der Tafelabbildung); gerade an ganz jungen kann es aber auch wieder besonders deutlich ausgeprägt sein (s. Modell K auf S. 323.)

In späteren Wachstumsstadien, insbesondere, wenn dann die Schleifenspitze tief in die Pyramide eingedrungen ist, ist dieses Detail nicht mehr zu sehen.

Alle rasch wachsenden Windungen sind dünner als relativ ruhende. Das prägt sich recht deutlich am rasch wachsenden Verbindungsstück (vergleiche S. 304) aus (Mod. F, K, L), besonders aber an der Schleife, wenn dieselbe eine gewisse Länge erreicht hat (Mod. L). Dabei mögen vielleicht auch die beengen-

[1]) Ich kann C. Todt nicht beistimmen, wenn er (l. c. S. 18) das Sichtbarwerden der Unterschiede der beiden Schleifenschenkel erst für den 4. Fötalmonat ansetzt.

den Raumverhältnisse, insbesondere für die Schleife von Einfluss sein. Die relative Dünnheit der Schleife ist ein auch für das postuterine Leben bleibendes Verhalten.

Wir haben gesehen, dass die Schleife mitten aus dem Konvolute hervorwächst, und können demnach dann im Konvolute Windungen vor der Schleife (auf der Strecke zwischen ihr und dem Malpighischen Körperchen) und Windungen nach ihrem Abgange unterscheiden. Ich brauche nicht zu sagen, dass in weiterer Entwickelung erstere zum Tubulus contortus, letztere zum Schaltstück (Schweigger-Seidel) werden, oder, wie ich sie von nun an in der etwas bequemeren Weise bezeichnen will, zum Tubulus contortus I und II.

Der absteigende Schenkel der Schleife ist also, wie aus dem Gesagten hervorgeht, genetisch und morphologisch als Endabschnitt des Tubulus contortus I, der aufsteigende Schenkel genetisch und morphologisch als Anfangsstück des Tubulus contortus II anzusprechen.

Dieses Verhältnis kommt in ganz übereinstimmender Weise in den Bildern des postfötalen Lebensabschnittes zum Ausdruck. Das Lumen des absteigenden Schenkels der Henleschen Schleife ist bleibend das weitere, sein Epithel das protoplasmareichere verglichen mit den Verhältnissen am aufsteigenden Schenkel.

Dieser völlig einwandfreie und ausnahmslos konstante Befund steht in direktem Gegensatze zu der Darstellung im Schweigger-Seidelschen Schema und, dem seinerzeit Gesagten gemäss, auch im Gegensatze zu dem, was seither zur allgemein gültigen Anschauung über das Verhalten der Henleschen Schleife geworden ist.

Dass die falsche Lehre bisher keine Richtigstellung erfahren hat, ist um so verwunderlicher, als eine Reihe von allgemein

bekannten Beobachtungen sowohl der normalen wie der pathologischen Histologie auf das Widersinnige in der Sache hätten hinweisen können.

R. Heidenhain[1]) hat 1874 zuerst die Stäbchenstruktur des Protoplasmas des Tubulus contortus I beschrieben und sagt in dieser Publikation (S. 16): „Nach meinen Erfahrungen stimmt das Epithel des breiten aufsteigenden Schleifenschenkels in dem wesentlichen Charakter mit dem der Tubuli contorti überein: die Stäbchenformation ist hier ähnlich entwickelt wie dort."

Auch bei seinen Versuchen über die Ausscheidungsvorgänge in den verschiedenen Abschnitten der Niere kommt er zu einem für Tubulus contortus I und für den breiten Schleifenschenkel übereinstimmenden Ergebnis, indem er „den gewundenen Kanälchen und dem breiten Teile der Henleschen Schleife eine Hauptrolle bei der Absonderung der festen Harnbestandteile anweist."

Die übereinstimmende Anwesenheit eines Bürstenbesatzes der Epithelien einerseits im Tubulus contortus I, andererseits im breiten Teil der Henleschen Schleife bildet ein weiteres den Abschnitten gemeinsames morphologisches Merkmal. Hierüber drückt sich eine jüngste Veröffentlichung meines Kollegen am Wiener pathologisch-anatomischen Institute, Dr. C. Landsteiner[2]) sehr präcis aus.

Es wird dort zunächst (S. 244) bezüglich der Epithelien des Tubulus contortus II erwähnt: „Kleinheit der Zelle, Feinheit der Stäbchenzeichnung und Fehlen des Bürstenbesatzes charakterisieren diese Zellen deutlich" und dann weiters: „an den als Schleifen anzusprechenden geraden Kanälchen mit Stäbchenbau kann man verschiedene Zellbilder unterscheiden: in den breiteren Abschnitten hohe Epithelzellen mit dickeren Stäbchen, wie in den Tubulis contortis, und mit Bürstensaum, in den dünneren Schleifenanteilen niedrige Epithelzellen wie die der

[1]) Arch. f. mikr. Anat. Bd. 10, S. 1.
[2]) Über trübe Schwellung, Zieglers Beitr. 33. Bd. S. 237.

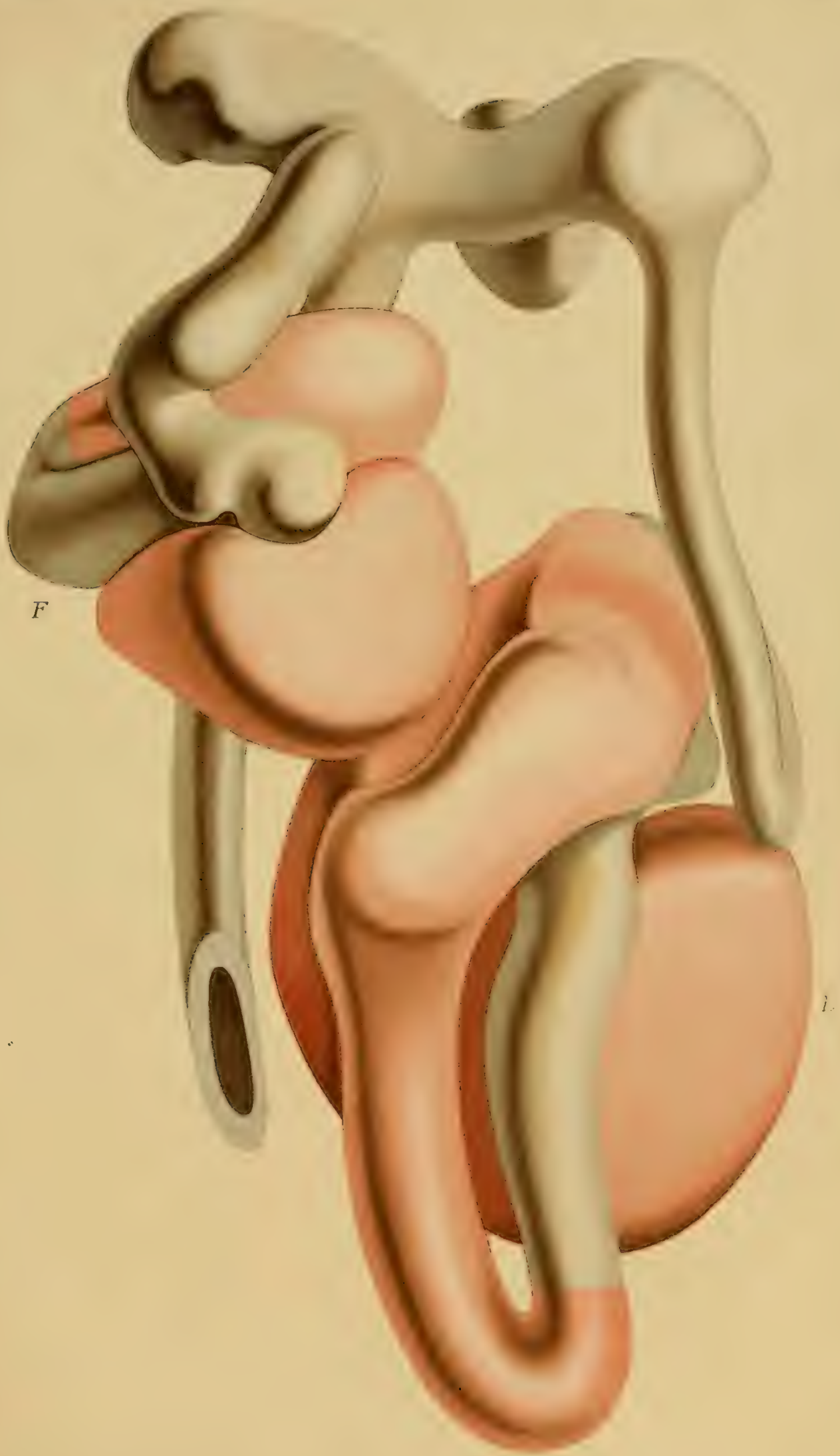

Kgl. Univers. Druckerei v. H. Stürtz, Würzburg. Verlag v. J. F. Bergmann, Wiesbaden.

Schaltstücke, mit zarterer Stäbchenzeichnung, ohne Bürstensaum."

Auch unter pathologischen Umständen kann das Verhalten der beiden in Rede stehenden Abschnitte ein auffallend übereinstimmendes sein. So erwähnt Kahlden[1]) bei Frühstadien degenerativer Nierenprozesse die Verfettung vornehmlich der gewundenen Kanälchen und des aufsteigenden Schleifenschenkels, eine Beobachtung, die ich, mutatis mutandis, durchaus bestätigen kann.

Es ist unter solchen Umständen begreiflich, wenn in den Lehrbüchern der normalen Histologie von dem öfter wechselnden Charakter der Epithelien im Verlauf des Harnkanälchens die Rede ist. Es müssten nämlich nach der gangbaren Anschauung die besprochenen Charakteristika am Tubulus contortus I sich zeigen, an der absteigenden Schleife verschwinden, an der aufsteigenden sich wieder zeigen, am Tubulus contortus II wieder verschwinden.

Die Zeit der Entstehung der Henleschen Schleifen wird von den Autoren sehr verschieden angegeben. Schweigger-Seidel (S. 61) will sie gar erst im 4. Fötalmonat gesehen haben. Thatsächlich treten die Schleifen ausserordentlich frühzeitig auf. An den Bildungen der neogenen Zone sind sie meist noch nicht differenziert. (Mod. A, B, C, D, E.) Sie treten meist erst aus dem Konvolut hervor, wenn die Bildungen schon in die subneogene Zone gesunken sind, demnach müssten wir sie zuerst in jenem Stadium der Nierenentwickelung finden, bei welchem schon zwei Lagen epithelialer Bildungen zur Entwickelung gekommen sind. Bei einem Fötus von 14,5 mm Nackensteisslänge

[1]) „Die Ätiologie und Genese der akuten Nephritis" (Zieglers Beitr. Bd. 11, S. 441) auf S. 560: „Bezüglich der Lokalisation der degenerativen Veränderungen lässt sich nun, wenn man Frühstadien untersucht eine ganz bestimmte Regelmässigkeit nachweisen. In der Mehrzahl der Fälle wird zunächst das Epithel der gewundenen Harnkanälchen und gleichzeitig, aber meist etwas weniger intensiv, das der aufsteigenden Schleifenschenkel ergriffen."

fehlten sie noch, ebenso bei einem solchen von 17,5 mm Nackensteisslänge. Bei einem 24 mm Fötus waren sie schon deutlich zu sehen.

Es ist beim Erkennen der Schleifen vor einem Irrtum zu warnen, der unter Umständen durch das Verhalten der Gabeln der geraden Röhrchen leicht hervorgerufen wird. Diese Gabelungen sind nämlich aus Gründen, auf die ich hier nicht eingehen will, ursprünglich nicht spitzwinkelige, sondern rundliche, etwa wie bei einer Stimmgabel. Wenn nun die Ebene, in welcher ein Sammelrohr und seine beiden Gabeläste liegen, mit der Schnittebene zufällig nicht zusammenfällt, kann es geschehen, dass die Gabel von ihrem Stiel schief weggeschnitten wurde und dass dann natürlich im Schnitt eine „Pseudoschleife" erscheint. Ich glaube, dass auf diese Weise schon mehrfach Täuschungen hervorgerufen wurden, und möchte das beispielsweise für die Abbildung Nr. 371 (zum Text S. 476) in Schulzes „Grundriss der Entwickelungsgeschichte des Menschen und der Säugetiere"[1]) entschieden vermuten.

G. Golgi veröffentlichte im Jahre 1889[2]) eine kurze Mitteilung über Histologie und Histogenese der Harnkanälchen beim Menschen und anderen Säugetieren. Er ist thatsächlich der einzige seit Schweigger-Seidel, welcher zu dem uns hier beschäftigenden Fragenkomplex neues Thatsachenmaterial gebracht hat.

Er untersuchte embryonale Nieren mittelst eines ganz neuartigen Isolierungs-Härtungsverfahrens (4 bis 10 tägige Behandlung von Rindenstückchen mit einpercentiger arseniger Säure mit Zusatz von ungefähr ein Viertel des Volumens Alkohol;

---

[1]) Leipzig 1897.

[2]) Atti della r. Accad. dei Lincei, (Serie I, Vol, V, 1. Sem., Classe di sz. fis., mat. e nat., S. 334).

Fig. 20. Nach Golgi.

Schütteln der Stückchen nach dieser Behandlung in der Eprouvette). Die Bilder, welche er auf diesem, von dem meinigen

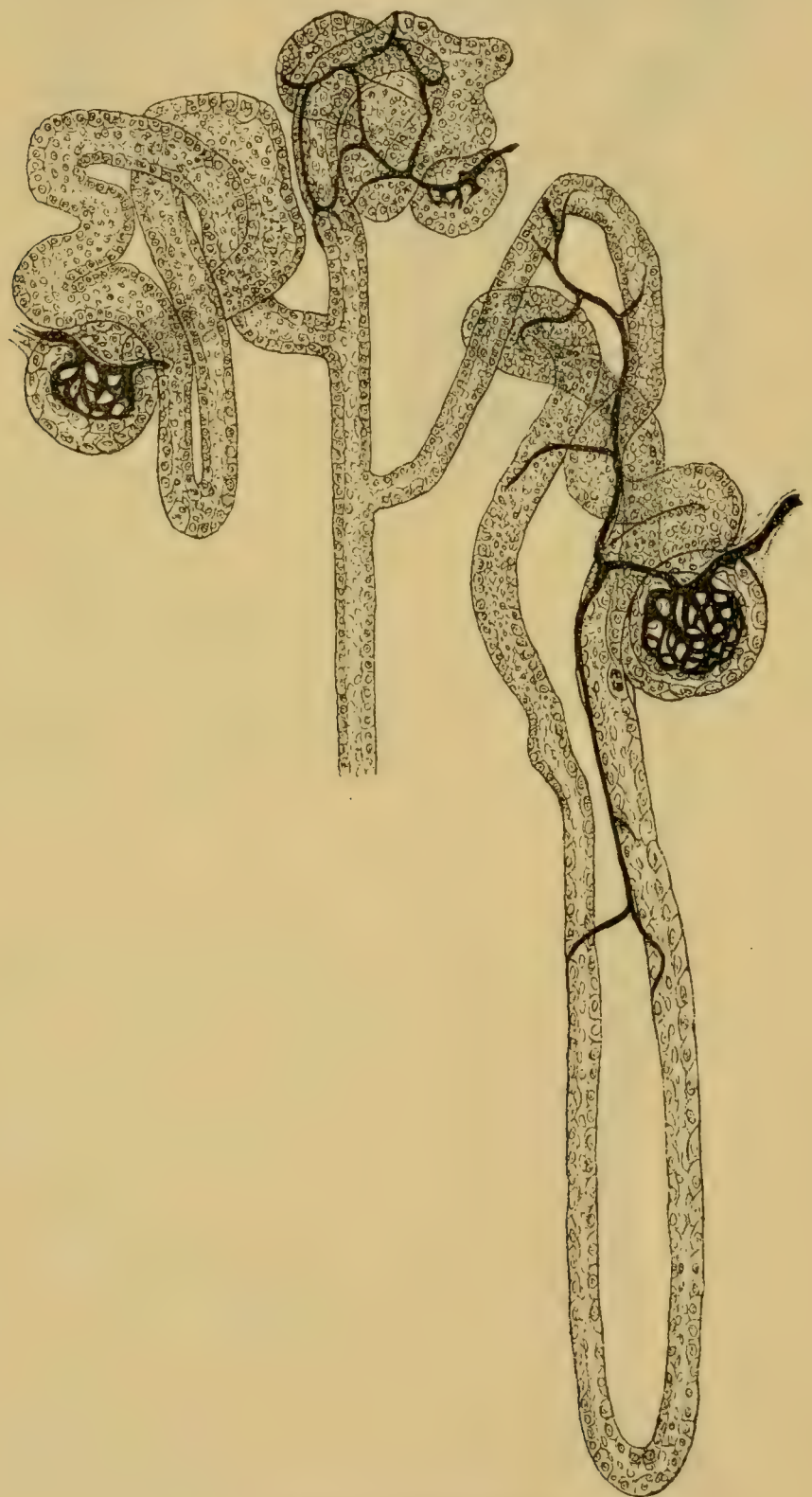

Fig. 21. Nach Golgi.

ganz verschiedenen Wege erhalten hat, stimmen so schön mit meinen durch das Plattenmodellverfahren gewonnenen überein, dass ich es mir nicht versagen kann, seine Abbildungen hier zu reproduzieren.[1])

Ich bilde gleichzeitig auch sein Schema des Entwickelungsvorganges ab (das auch in Koelliker- v. Ebners Handbuch der Gewebelehre des Menschen Aufnahme gefunden hat, mit welchem ich mich aber, dem hier Ausgeführten gemäss, nicht einverstanden erklären kann), um die Abweichung meiner

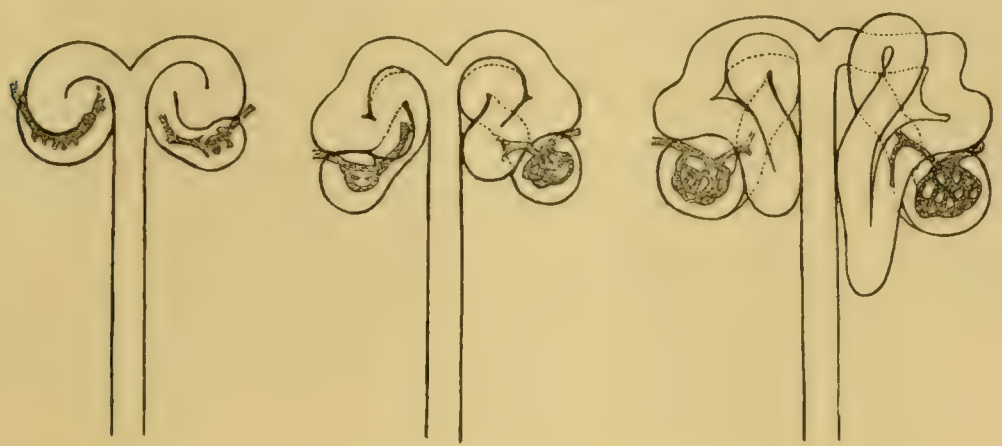

Fig. 22.
Golgi's Entwicklungsschema.

Anschauung zu verdeutlichen: die S-Basis soll nach Golgi zum Körperchen, die untere S-Bauchung zum Tubulus contortus I, die obere S-Bauchung, welche sich in die Höhlung des Basalstückes (der späteren Kapsel) hineinwölbt, zur Henleschen Schleife, das oberste S-Stück zum Tubulus contortus II werden. Was ich daran für unrichtig halte, ergiebt sich aus dem bisher über den Entwickelungsgang Gesagten und aus dem Weiteren.

[1]) Koelliker- v. Ebner sucht (S. 348) durch ein neues Schema des Nierenkanälchenverlaufes sowohl dem Schweigger-Seidelschen Schema wie auch den Angaben Golgis durch eine Modifikation des ersteren gerecht zu werden, indem er den Tubulus contortus II als eine Schlinge mit leicht wellig verlaufenden Schenkeln darstellt, deren Scheitel das Malpighische Körperchen berührt.

Auf Grund seiner Befunde bestreitet Golgi bezüglich der Lage der beiden Schlingenschenkel zum Körperchen die Angabe Toldts (l. c.), welcher den aufsteigenden Schenkel als den äusseren, den absteigenden als den inneren bezeichnete; das Gegenteil sei der Fall; ferner modifiziert er die allgemeine Annahme, welche den aufsteigenden als den weiteren, den absteigenden als den engeren bezeichnet, in dem Sinne, dass dieses Verhalten ein wechselndes sei.

Es geht aus dem bisher Gesagten hervor, dass ich letzteres, die Annahme eines wechselndes Verhaltens als unrichtig bezeichnen muss. Ebensowenig kann ich Golgis Angabe bezüglich der Lagerung der beiden Schleifenschenkel beipflichten, weil von einem „innen“ und „aussen“ eigentlich überhaupt nicht die Rede ist. Auch nicht seiner Angabe, dass der aufsteigende Schenkel durch Bindegewebe gerade an den Ein- und Austrittspunkt der Glomerulusgefässe fixiert wird.

Auf diese und andere Einzelheiten der Golgischen Publikation komme ich noch zu sprechen.

Wir haben bisher noch wenig Gelegenheit gehabt, auf das Verhalten des Tubulus contortus II einzugehen, nur erwähnt, dass er aus dem Windungenkomplex jenseits der Henleschen Schleife (vom Körperchen aus gerechnet) hervorgeht. Dabei ist zunächst zu bemerken, dass diese Windungen längere Zeit hindurch an Zahl und Länge die des hellen Abschnittes übertreffen, und dementsprechend, dem über die Dünnheit rasch wachsender Windungen Gesagten gemäss, den hellen Windungen an Dicke nachstehen — ein Verhältnis, welches dann für das postuterine Leben ein bleibendes wird. Der Durchmesser der Querschnitte der noch in Entwickelung begriffenen Tubuli contorti II entspricht dem des aufsteigenden Schleifenschenkels, sodass in diesem Stadium der aufsteigende Schenkel unmerklich in den

Tubulus contortus II übergeht. Erst später, wenn letzterer das Tempo seines Längenwachstums beträchtlich verlangsamt hat, während die Schleife noch in der Pyramide abwärts wächst, nimmt der Kanälchenquerschnitt beim Übergang vom aufsteigenden Schenkel in den Tubulus contortus II an Breite und Lichtung zu.

Es wurde erwähnt, dass in dem Entwickelungsabschnitte vor dem Sich-loslösen der Schleife aus dem Konvolut die Windungen des letzteren in einander verknäuelt erscheinen. Bei der Wachstumsverlängerung dieser Windungen kann sich der Knäuel nicht lösen, vielmehr wird die Verknäuelung eine nur noch innigere, indem die, zu kurzen Schlingen herangewachsenen Windungen der beiden Tubuli in- und durcheinander greifen (Mod. L). In diesem Wachstum in gegenseitiger Beengung ist vielleicht eines der Momente zu erblicken, welches die Elongation der gewundenen Kanälchenabschnitte zu einem endgiltigen Abschlusse bringt, ein Abschluss, der freilich erst in das postuterine Leben fällt und zwar synchron mit dem allgemeinen Abschlusse des Körperchenwachstums, wovon bei anderer Gelegenheit noch die Rede sein soll.

Die unlösliche Verknäuelung der zu Schlingen verlängerten Windungen des Tubulus contortus I und Tubulus contortus II ist natürlich eine für den postuterinen Lebensabschnitt bleibende, und es kann daher als allgemein gültiges Gesetz ausgesprochen werden, dass in der fötalen wie in der postfötalen Niere zusammengehörende Malpighische Körperchen, Tubuli contorti I und Tubuli contorti II stets in engster räumlicher Beziehung stehen, derart, dass der seinem Körperchen aufliegende Schlingenkomplex ein Gemenge von Schlingen erster und zweiter Ordnung darstellt (s. Schema, Fig. 27, S. 327).

Es ist somit die mit dem Schweigger-Seidelschen Schema allgemein in die Lehrbücher übergegangene Darstellung einer

räumlichen Trennung der beiden Tubuli contorti derart, dass der Tubulus contortus II mit seinem Windungenkomplex über dem Komplex der Tubuli contorti I und näher zum Sammelrohr hin abgebildet wird, durchaus unrichtig.

Sonderbarerweise erwähnt Schweigger-Seidel an einer Stelle (S. 47) die Beobachtung, welche er „mehrere Male zu machen Gelegenheit hatte, dass die Schaltstücke innerhalb der Windungen desjenigen kapseltragenden Kanals liegen, mit dem sie durch die Schleife in direkter Verbindung stehen." Er kommt auf diese mit seinem eigenen Schema in Widerspruch stehende Beobachtung dann nicht mehr zurück.

In weitgehender Übereinstimmung mit Schweiger-Seidel und Golgi (ohne aber die Veröffentlichung des letzteren zu kennen) steht Ove Hamburger[1]). Er findet (S. 30), „dass der erste sich herausdifferenzierende Abschnitt des geschlängelten Rohres . . . . die Henlesche Schleife ist, welche eigentlich durch die von der Schale aufgenommene Biegung des S-förmigen Kanälchens vorgebildet ist." Ferner (S. 32): „Die seitliche Anheftung eines Malpighischen Körperchens an die Grenze zwischen dem Schaltstück und dem dicken Henleschen Rohre findet in der Entwickelungsgeschichte seine Erklärung. . . . . Es wird dies verständlich, wenn man sich erinnert, dass die Henlesche Schleife ursprünglich in der Konkavität der Schale des Pseudoglomerulus gelegen war, somit in unmittelbarer Berührung mit der Glomerulusanlage; während nun die Schleife selbst in centraler Richtung hervorwächst, klammert sich das Malpighische Körperchen an die genannte Stelle fest, indem das Vas efferens das Rohr mit seinen Kapillaren umfasst."

Letzterer Passus, welcher mit dem hierüber bei Golgi Gesagten durchaus nicht übereinstimmt, bedarf einer kurzen Besprechung. Golgi findet gerade, dass der dünne Schleifen-

[1]) Archiv f. Anat. u. Entwickelurgsgesch. 1890, Suppl.-Bd., S. 15, Über die Entwickelung der Säugetierniere.

schenkel bindegewebig am Ein- und Austrittspunkt der beiden Gefässe an der Glomeruluskapsel fixiert wird. Ich kann an der Hand meiner Präparate keinem der beiden Autoren zustimmen.

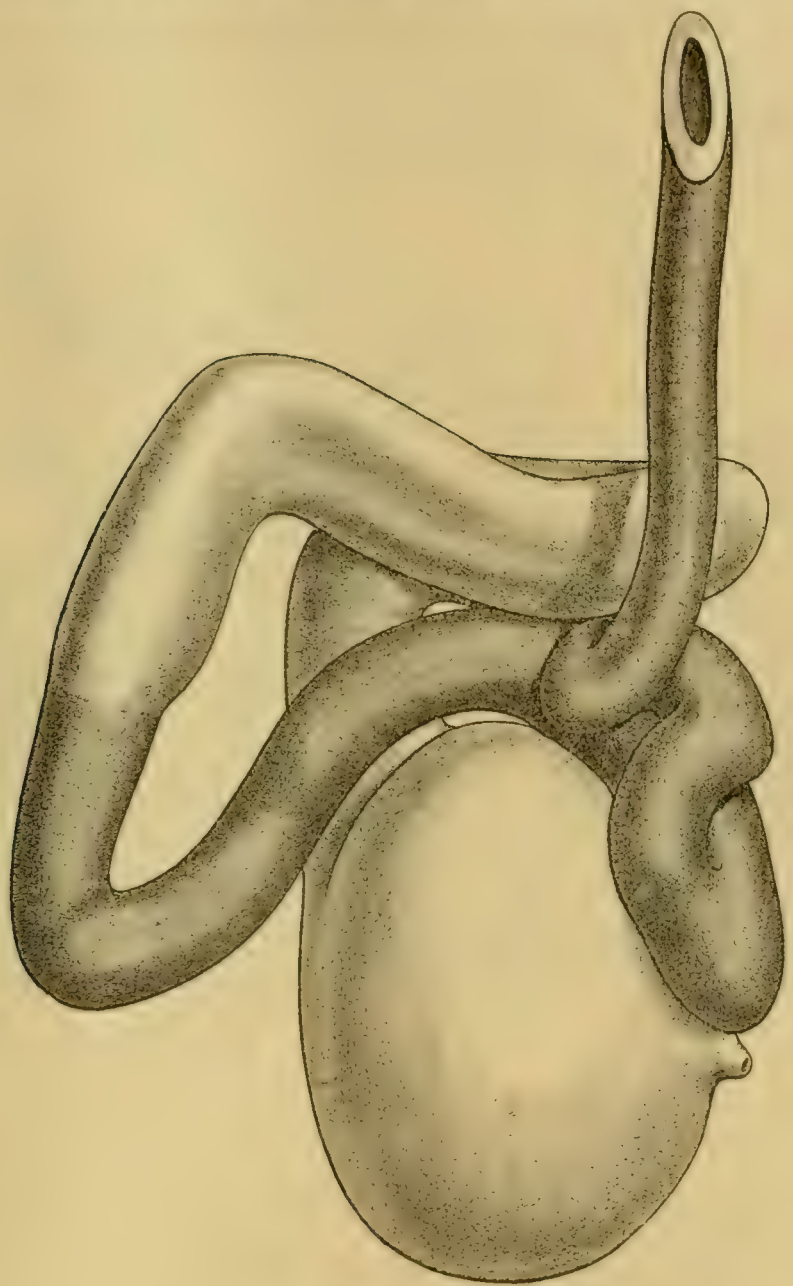

Fig. 23. Mod. K.

In Mod. L tritt beispielsweise die Schleife überhaupt mit der Gegend der Gefässpforte in keine räumliche Beziehung. In früheren Entwickelungsstadien hat allerdings die Darstellung Golgis insofern ein gewisses Substrat, als sich thatsächlich der

dünne Schenkel meist zwischen den dickeren und das Körperchen schiebt (Modell F—K). Es ist das auch aus dem Entwickelungsmodus leicht verständlich. Die Windungen des Tubulus contortus I liegen vorwiegend gegen die Sammelrohrseite der Körperchenoberfläche hin, die des Tubulus contortus II, entsprechend dem Verlauf des von oben aussen kommenden Verbindungsstückes, mehr lateral. In letzterer Richtung rückt

Fig. 24.

Blindsäckchen am tub.cont.II. Vs Abgang des Verbindungsstückes.

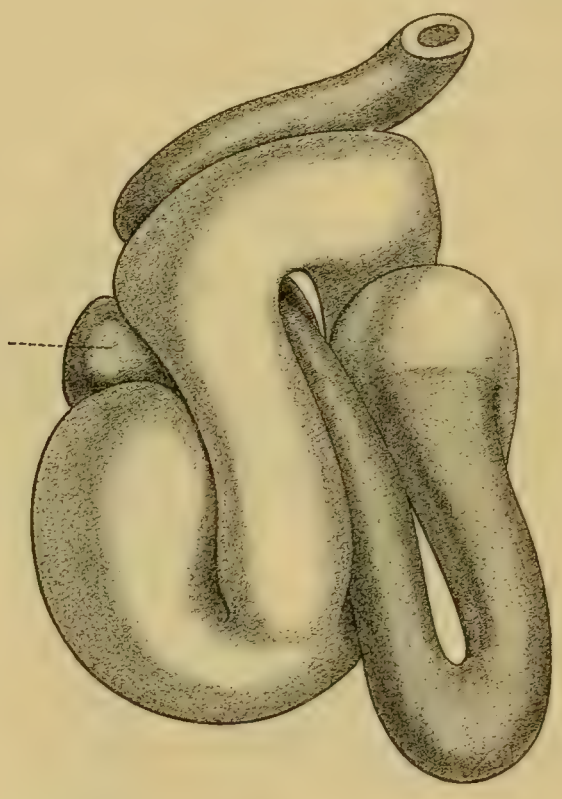

Fig. 25.

Mod. H, von vorne gesehen. Das Blindsäckchen durch den Strich markiert.

aber auch die Gefässpforte während des Wachstums des Körperchens ab, gelangt also in räumliche Beziehung zu jenem Konvolutanteil, der vorwiegend Windungen des Tubulus contortus II enthält. Das Verhältnis nimmt dann noch an Ausgesprochenheit zu, indem die sich verlängernden Windungen des Tubulus contortus I die Tendenz haben, sich teilweise über die des Tubulus contortus II hinüberzuschieben, wobei der absteigende

Schleifenschenkel gleichfalls verlagert und die Schleifenebene häufig um 90° gedreht, also der absteigende Schenkel über den aufsteigenden vom Körperchen abgehoben wird (vgl. das Schema, S. 327, die linke Figur).

Bei den Insulten, welche der Konnex der einzelnen Abschnitte durch die relativ-grobe Einwirkung der chemisch-mecha-

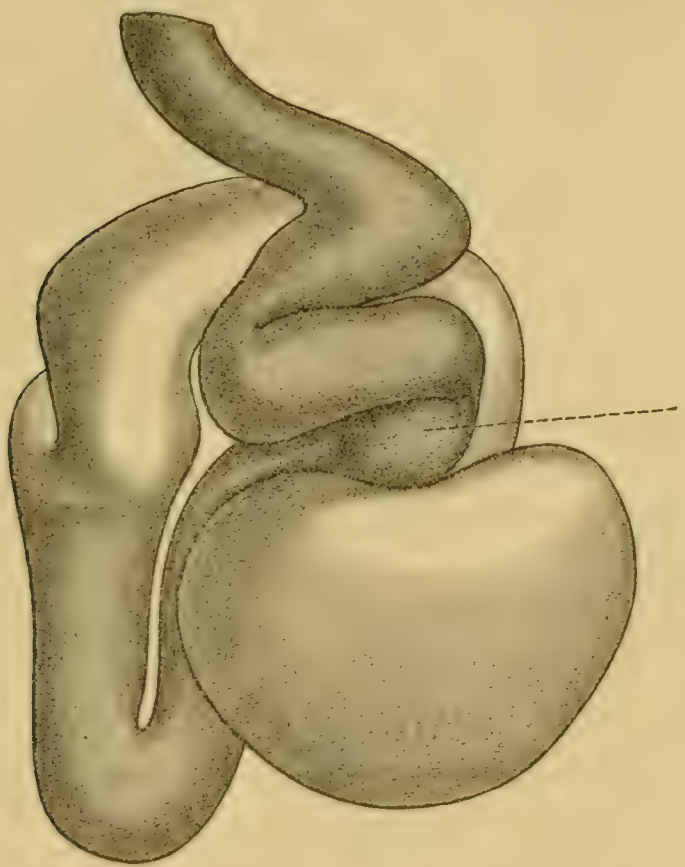

Fig. 26, Modell H, von rückwärts gesehen.
Das Blindsäckchen durch den Strich markiert.

nischen Isolationsmethoden erleiden muss, dürften wohl zunächst die an der Knäuelperipherie lagernden Windungen aus ihrem Zusammenhange gerissen werden und so wird der Verband im innern, also zwischen Tubulus contortus II und Körperchenoberfläche am längsten erhalten bleiben.

Ich glaube aber nicht, dass Ungleichheiten in der Festigkeit des durch das Zwischengewebe hergestellten Zusammen-

hanges bestehen. Ausführlicher kann ich auf diese Angelegenheit erst gelegentlich der Erörterung der Gefässverhältnisse am Malpighischen Körperchen eingehen.

Bezüglich des Tubulus contortus II soll hier noch ein eigentümliches Detail Erwähnung finden, welches noch nicht beschrieben worden ist. Man findet recht häufig an einer Schlinge des Tubulus contortus II und zwar meist an einem der am weitesten lateral gelegenen Schlingenenden einen kurzen cöcumartigen, dem Körperchen sich anlegenden Fortsatz. Der eine Schlingenschenkel, in dessen Verlängerung dieser Zapfen auftritt (es ist der zuführende im Sinne der Sekretion), erscheint dabei im Schnittbilde (s. Fig. 24) auffallend weit, bei plastischer Darstellung (s. Modell H, Fig. 25 und 26, und auch Modell G, S. 308) auffallend plump.

Ich habe diese Einzelheit nur der Vollständigkeit halber mitgeteilt, ohne über ihren Entstehungsmodus und über das eventuelle Fortbestehen einer solchen Bildung im postfötalen Leben Näheres aussagen zu können. Ich hatte vielfach den Eindruck, als würde es sich hier um eine Anpassung an räumliche Verhältnisse, Erfüllung eines freibleibenden Raumes zwischen den beiden Tubulis und dem Körperchen handeln.

Abschliessend möchte ich die Ergebnisse des bisher Mitgeteilten in folgender Weise zusammenfassen:

Der ganze Abschnitt bis zum Sammelrohr, bestehend aus Bowmanscher Kapsel des Malpighischen Körperchens, Tubulus contortus I, Henlescher Schleife, Tubulus contortus II, und Verbindungsstück, entsteht aus der sogenannten S-förmigen Bildung.

Das S-Mittelstück und der untere S-Bogen werden zur Bildung des epithelialen Anteiles des Malpighischen Körperchens aufgebraucht, alles übrige entsteht aus dem oberen S-Bogen.

Tubulus contortus I und II entstehen aus einem gemeinsamen Konvolut, welches eine Unterscheidung in diese beiden Abschnitte erst dann ge-

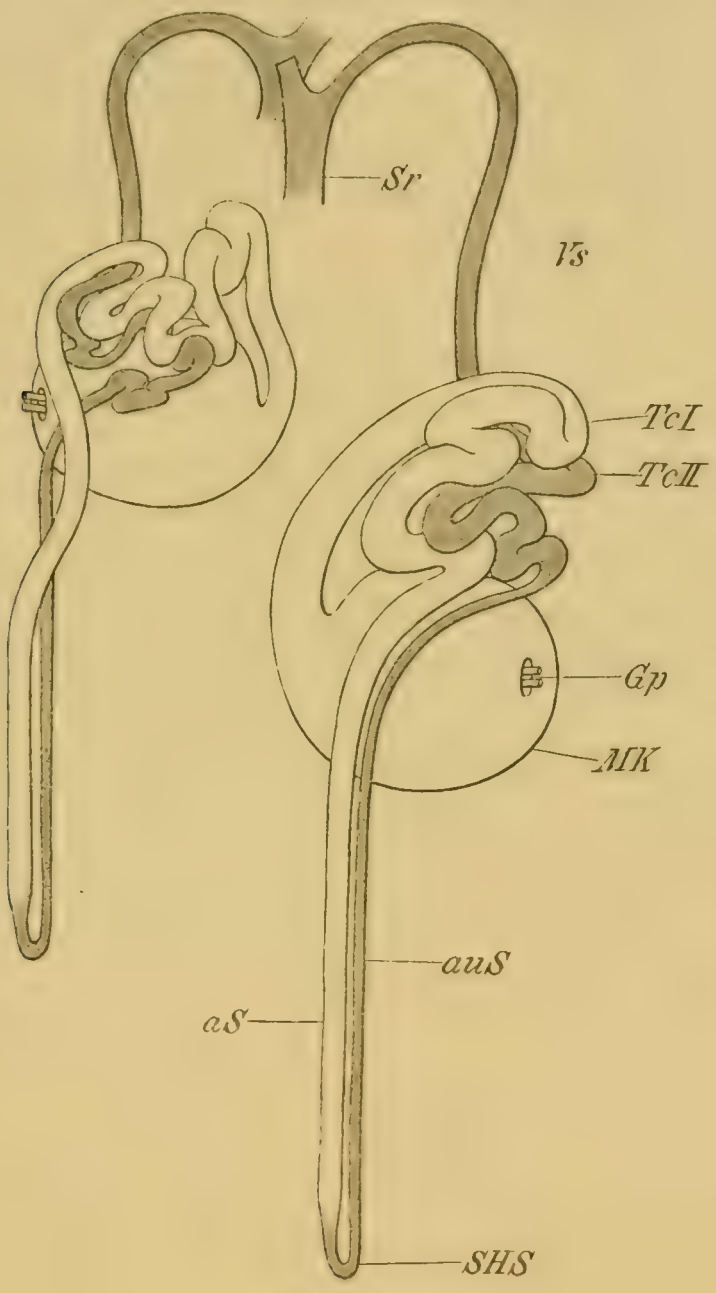

Fig. 27.

Schema des Nierenkanälchenverlaufes.

MK Malpigh. Körp., Gp Gefässpforte, TcI Tubul. contort. I., SHS Scheitel der Henle'schen Schleife, aS absteigender (heller) Schenkel, auS aufsteigender dunkler Schenkel, TcII Tubul. contort. II, Vs Verbindungsstück, Sr Sammelrohr.

stattet, wenn eine, a priori nicht bestimmbare, mittlere Windung des Konvoluts zur Schleife auszuwachsen beginnt.

Das aus den beiden Tubulis contortis bestehende, verknäuelte Konvolut, aus dessen Mitte die Schleife sich löst und über das Malpighische Körperchen herabhängt, liegt dicht dem Körperchen auf; dieses räumliche Verhältnis gilt in allen Details auch für die postfötale Niere.

Das Protoplasma des Kanälchenepithels, von der Insertionsstelle am äusseren Blatt der Bowmanschen Kapsel angefangen bis zur Umbiegungsstelle der Henleschen Schleife, wird ziemlich gleichzeitig mit dem Auswachsen der Schleife hell, das Lumen dieses Kanälchenabschnittes erweitert.

Der helle und weitere Schenkel der Henleschen Schleife ist der absteigende und nicht, wie bisher angenommen wurde, der aufsteigende.

Die Kanälchen der fötalen Niere, mit Ausnahme der Sammelröhrchen, sowie die Malpighischen Körperchen sind nicht Gebilde mit kreisrundem Querschnitte, sondern in räumlicher Anpassung mannigfach verzerrt und abgeplattet.

Tafel-Erklärung.

Vorder- und Rückansicht der Endigung und Verzweigung eines geraden Röhrchens unter der Nierenoberfläche mit Bildung dreier Generationen: die jüngste repräsentiert durch die beiden knopfähnlichen Formationen ganz oben subkapsulär (in der „neogenen Zone"), die reifste zu unterst (Modell L); an der mittleren (Modell F) heller und dunkler Abschnitt schon differenziert, ebenso die Schleife, letztere aber noch nicht in endgültiger Stellung. (Malp. Körp. und heller Kanälchenabschnitt rosa, dunkler und gerades Kanälchen blau dargestellt).

Aus dem anatomischen Institut zu Freiburg i. Br.

DIE

ENTWICKELUNG DER KOPFKNOCHEN

BEI DEM

LACHS UND DER FORELLE.

VON

WALDEMAR SCHLEIP,

FREIBURG I. BR.

Mit 21 Figuren im Texte.

Einleitung.

Die vorliegende Arbeit behandelt die Entwickelung der Kopfknochen von Lachs und Forelle mit besonderer Berücksichtigung von drei Punkten: 1. der Frage nach dem Verhältnis zwischen Primordial- und Deckknochen, 2. der von Klaatsch aufgestellten Theorie von der ektodermalen Herkunft der Skleroblästen; und 3. der Ursachen, aus welchen wir die Entstehung der einzelnen Knochen erklären können. Es konnte nicht ausbleiben, dass eine grosse Zahl von Beobachtungen, welche von den nicht wenigen Autoren auf dem Gebiete der Knochenentwickelung bei Teleostiern mitgeteilt wurden, hier wiederholt werden, und sie sollen in diesem Falle eben Bestätigungen, Vervollständigungen oder eventuell auch Berichtigungen finden. Ich bin auf die vorhandene Litteratur im allgemeinen nur da eingegangen, wo letzteres der Fall ist. Sonst verweise ich auf die Übersicht, welche Gaupp (1901) über dieselbe und auch gerade über die erwähnten uns hier besonders interessierenden Fragen gegeben hat.

Was das untersuchte Material angeht, so habe ich ganz davon abgesehen, auf die Verhältnisse beim erwachsenen Lachs einzugehen, und auch von der Entwickelung des Knorpelskelettes habe ich nur nebenbei einige Bemerkungen mitgeteilt; im übrigen verweise ich auf die Litteratur, insbesondere auf Parkers

Arbeiten. Untersucht wurden Forellen (Salmo Fario L) von 11—12 mm (eben ausgeschlüpfte) bis 21 mm Länge und eine 40 mm lange, ferner Lachse (Salmo Salar L) von 18 bis 35 mm Länge. Da beide Arten in Bezug auf Knorpel- und Knochenskelett in diesen Stadien nicht zu unterscheiden sind, und da ferner Forellen von 20—21 mm Länge genau 24—26 mm langen Lachsen entsprechen, so erschien es erlaubt, beide Arten zu einer Entwickelungsreihe zu vereinigen. Es standen mir im ganzen über 40 Serien zur Verfügung, wobei die Dicke der Schnitte bei jüngeren Fischchen 4 μ, bei älteren 10 μ und bei noch älteren 15—20 μ betrug. Gefärbt wurde mit Hämateïn und Orange oder Hämateïn und Pikrofuchsin. Das bearbeitete Material wurde mir in freigebigster Weise von der Fischzuchtanstalt Selzenhof zur Verfügung gestellt.

Es sei mir erlaubt, an dieser Stelle Herrn Geheimen Hofrat Prof. Dr. Wiedersheim für die freundliche Überlassung eines Arbeitsplatzes im anatomischen Institut, sowie Herrn Professor Dr. E. Gaupp für die wohlwollende Anleitung und Unterstützung bei meiner Arbeit meinen herzlichsten Dank auszusprechen.

Der speziellen Darstellung mag noch eine kurze Bemerkung über die Nomenklatur vorangehen.

Die Nomenklatur der Knochen des Teleostierschädels zeichnet sich durch eine grosse Vielgestaltigkeit aus, indem zahlreiche Knochen von verschiedenen Autoren verschiedene Namen erhalten haben. Die Hauptschwierigkeit liegt darin, dass man immer versucht hat, die Knochen des Teleostierschädels mit denen des menschlichen Schädels zu vergleichen und mit den Namen derselben zu belegen; aber nur für ganz wenige Knochen scheint thatsächlich eine Homologie zu bestehen. Wir gebrauchen in der vorliegenden Arbeit eine kombinierte Nomenklatur (nach Cuvier, Owen, Huxley, Vrolik, Parker and Bettany) und geben im nachfolgenden eine kurze Übersicht über dieselbe:

Occipitale basilare
— laterale } Cuvier.
— superius

Intercalare: Vrolik (= Opisthoticum: Huxley).

Epioticum: Huxley (= Occipitale externum, Cuvier).

Prooticum: Huxley (= Petrosum: Cuvier).

Basisphenoid
Alisphenoid } Owen.
Orbitosphenoid

Squamosum: Huxley (= Pteroticum: Parker and Bettany).

Sphenoticum: Parker and Bettany (= Frontal postérieur: Cuvier = Postfrontale: Owen).

Ethmoidale laterale: Bojanus, Arendt, Meckel (= Frontal antérieur: Cuvier = Präfrontale: Owen.)

Supraethmoidale: Parker and Bettany (= Nasale: Owen = Ethmoid: Cuvier).

Frontale

Parietale

Nasale u. s. w., eine genaue Aufzählung aller übrigen Knochen ist nicht nötig, da hinsichtlich ihrer Bezeichnungen bei den meisten Autoren Übereinstimmung herrscht.

Erster Teil.

Untersuchungen.

Da bei den Teleostiern, speziell bei den hier untersuchten Formen der dorsale (= neurale) und der ventrale (= viscerale) Schädelabschnitt noch gut trennbar sind, so empfiehlt es sich, eine

dementsprechende Einteilung vorzunehmen. Mit Berücksichtigung der Unterabteilungen dieser beiden Schädelabschnitte und der Natur der Verknöcherungen ergiebt sich also folgende Gliederung der Untersuchungen:

I. Knochen im Gebiet des Cranium neurale.

A. Typische Deckknochen.
   1. Am dorsalen und lateralen Schädelumfang: Nasalia, Frontalia, Orbitalia, Supraorbitalia, Extrascapularia, Parietalia, Supraethmoidale.
   2. Am ventralen Schädelumfang: Parasphenoidale, Vomer.

B. Primordialknochen und Knochen mit besonderen Charakteren.
   1. Knorpelig präformierte Primordialknochen: Prootica, Occipitale basilare, Occ. lateralia, Epiotica, Occ. superius, Sphenotica, Ethmoidalia lateralia, Alisphenoidalia.
   2. Mischknochen: Squamosa.
   3. Verknöcherungen in der häutigen Schädelwand: Basisphenoidale, Orbitosphenoidalia,
   4. Verknöcherungen in Bändern: Intercalaria.

II. Knochen im Gebiet des Cranium viscerale.

A. Knochen des oberen Kieferapparates.
   1. Deckknochen und Mischknochen: Praemaxillaria, Maxillaria, Jugalia; Palatina; Ekto- und Entopterygoidea.
   2. Primordialknochen: Quadrata, Metapterygoidea.

B. Knochen des Unterkiefers.
   1. Deckknochen und Mischknochen; Dentalia, Articularia.
   2. Primordialknochen: Angularia, Coronalia.

C. Knochen des Kieferstieles.
   Hyomandibularia, Symplectica.

D. Knochen des Opercularapparates: Praeopercula, Supratemporalia,—Opercula, Interopercula, Subopercula, Radii branchiostegi.

E. Knochen des Hyalbogens und der Branchialbögen.
Verknöcherungen des Hyalbogens und der ersten vier Branchialbögen, Ossa pharyngea inferiora, Os entoglossum und Copulae.

I. Knochen im Gebiet des Cranium neurale.

A. Typische Deckknochen.

1. Am dorsalen und lateralen Umfang des Schädels.

Beim erwachsenen Lachs finden sich der oberen und seitlichen Fläche des Primordialcranium angelagert folgende Verknöcherungen: 1. Das unpaare, dem breiten knorpeligen Internasalseptum aufgelagerte Supraethmoidale. 2. Die lateral vom vorigen, medial von den Nasenlöchern gelegenen Nasalia. 3. Von deren Hinterrändern sich weit nach rückwärts erstreckend, zum grössten Teil das Dach des Cranium (soweit nicht eine knorpelige Decke darunter vorhanden ist) und auch das der Orbitae darstellend, die Frontalia. 4. Hinter und mehr lateral von den vorigen die Parietalia. 5. Lateral von diesen und dem hinteren Teil der Frontalia die Squamosa. 6. Am weitesten nach rückwärts gelagert, das hintere Ende der Parietalia überlagernd und lateral an die Supracleithralia grenzend, die Extrascapularia. 7. Am hinteren Nasenloch beginnend, den vorderen, unteren und hinteren Rand der Orbita bildend die Reihe der 6 Orbitalia.

Eine Anzahl von diesen Knochen haben Äste des Schleimkanalsystems in sich eingeschlossen: Ein Ramus supraorbitalis beginnt im Nasale medial vom vorderen Nasenloch und zieht durch das Nasale und Frontale in das Squamosum hinein; der Ramus infraorbitalis fängt lateral von den Nasenlöchern an, durchsetzt die Orbitalia mit Ausnahme des ersten und vereinigt

sich mit dem erstgenannten im Frontale kurz vor seinem Eintritt in das Squamosum; in diesem verläuft der einheitliche Kanal weiter nach hinten, wobei er sich mit dem Ramus operculomandibularis (s. u.) vereinigt; aus dem Squamosum ausgetreten ist er mit dem anderseitigen vermittelst einer in den Extrascapularia verlaufenden Queranastomose verbunden und geht dann als „Seitenlinie" weiter.

Alle diese Knochen sind sogenannte Deckknochen, finden sich also ohne nähere Beziehung zum Primordialschädel, teils weil sie sich überhaupt nicht über einem Abschnitt desselben gebildet haben, teils weil sie von dem Knorpel stets durch eine Zwischenschicht von Bindegewebe getrennt bleiben; nur das Squamosum ist von diesen Deckknochen zu unterscheiden, weil es in seinem Verhalten zum Knorpel kompliziertere Verhältnisse darbietet und wird deshalb erst bei den perichondralen Knochen besprochen werden.

Nasalia und Frontalia.

Was zunächst das Nasale und Frontale anlangt, so treten früher als jede Verknöcherung die Anlagen der in dem supraorbitalen Schleimkanal eingeschlossenen Sinnesorgane auf; bei einer 13 mm langen Forelle legen sich an verschiedenen Stellen, dem späteren Verlauf des Schleimkanals entsprechend, die unteren Zellen des Epithels zwiebelschalenartig zu einem Knötchen, der sogenannten Sinnesknospe, zusammen. An der Grenze zwischen Epithel und Bindegewebe findet man überall eine deutliche Basalmembran; in letzterem, also der Subcutis, welche durch ein ganz lockeres, Pigmentzellen einschliessendes Gewebe dargestellt ist, haben sich die Bindegewebszellen zu einer dichteren Zellanhäufung zusammengeschlossen. Dieselbe, welche auf den nächsten Stadien immer ausgeprägter wird, setzt sich aus mittelgrossen, rundlichen bis spindelförmigen, dunkelgefärbten Ele-

menten zusammen, die sich von den Epithelzellen durch ihr Aussehen unterscheiden und von ihnen, wie schon erwähnt, durch die Basalmembran getrennt sind, während sie vermittelst Übergangsformen in den Zellen des umliegenden Bindegewebes übergehen. Die Sinnesknospen kommen im Laufe der Entwickelung in den Grund einer seichten Furche zu liegen, welche sich von der Hautoberfläche aus gebildet hat.

Die ersten Spuren von Knochen treten bei einer 16 mm langen Forelle auf: innerhalb der genannten Zellanhäufung, die

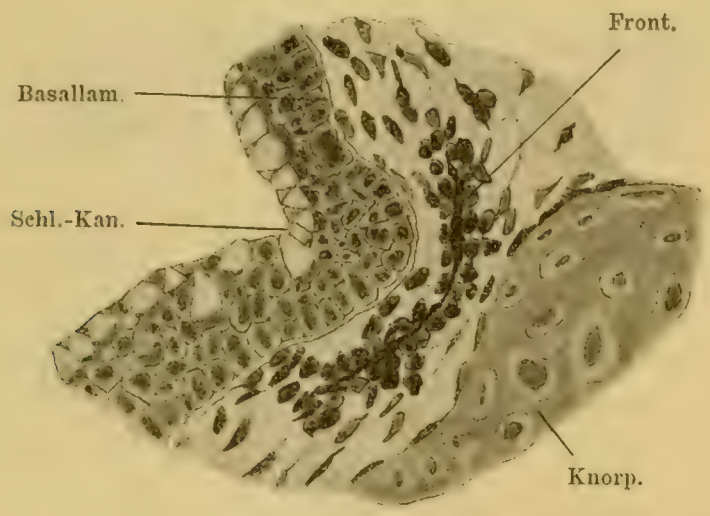

Fig. 1.

Schnitt durch das Frontale einer 16 mm langen Forelle. Vergrösserung 400fach.

über dem vorderen Abschnitt der Orbitalregion liegt, sieht man ein dünnes, helles, zackig begrenztes Streifchen aus homogener Substanz, den Durchschnitt durch das Frontale (siehe Fig. 1). Vom Nasale ist hier noch nichts zu sehen, dagegen ist es auf dem Stadium von 18 mm in gleicher Weise aufgetreten. Die Furchen, in welchen die Sinnesknospen liegen und welche man als Schleimfurchen im Gegensatz zu den späteren Schleimkanälen bezeichnen kann, haben sich bedeutend vertieft; der über dem Frontale liegende Abschnitt derselben hat sich sogar schon an vielen Stellen vom Epithel bis auf einen Verbindungs-

strang abgeschnürt, ist aber von dem des Nasale noch vollkommen getrennt.

Das Frontale zeigt beim 18 mm langen Embryo schon einen grossen Fortschritt in seiner Entwickelung; es besteht aus dem schon früher gebildeten Plättchen, der „Basalplatte", und zwei senkrecht auf derselben stehenden Leistchen, welche den Schleimkanal medial und lateral einfassen (siehe Fig. 2). Wo der letztere sich vom Epithel mehr abgeschnürt hat, liegen die freien Ränder

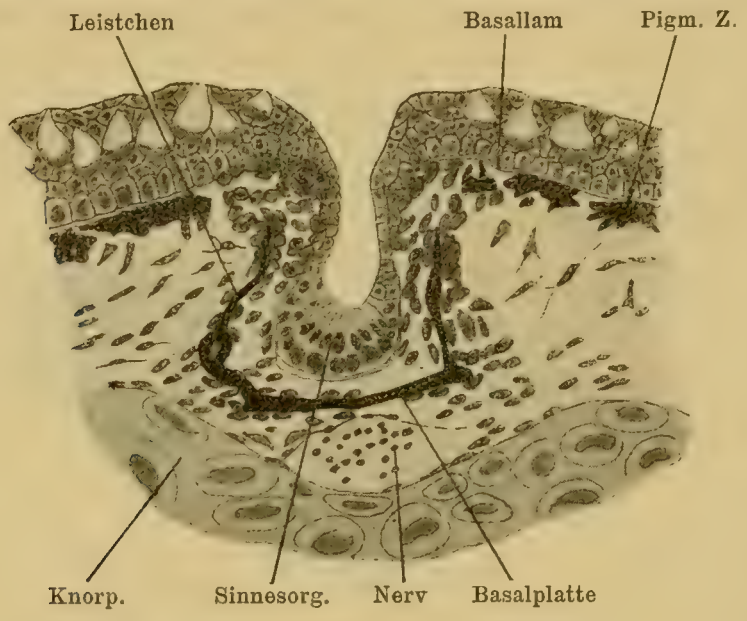

Fig. 2.

Schnitt durch das Frontale einer 18 mm langen Forelle. Vergrösserung 400fach.

der Leistchen näher beisammen als da, wo der Schleimkanal flacher ist. Dem Knochen liegen rundliche oder meist spindelförmige, zum Teil mit Fortsätzen versehene Zellen (= Osteoblasten) in einfacher oder doppelter, aber nicht immer zusammenhängender Lage an; eine stärkere Anhäufung von Osteoblasten findet sich am freien Rand der Leistchen, wo die Zellen auch grösser und rundlicher sind. An vielen Stellen, vor allem da, wo der Schleimkanal eben im Begriff ist, sich vom Epithel abzuschnüren, sieht man, dass die früher deutliche Grenze zwischen Epithel und Osteoblasten auf beiden Seiten des Schleimkanals

verwischt ist, teils dadurch, dass an diesen Stellen die sonst vorhandene Basalmembran fehlt, teils dadurch, dass die grossen, den Epithelzellen nicht ganz unähnlichen Osteoblasten sich dem Epithel dicht anlegen (siehe Fig. 2).

Bei einer Forelle von 21 mm Länge sind die Schleimkanäle noch mehr in die Tiefe gerückt und öffnen sich nur durch einzelne feine Röhrchen nach der Hautoberfläche. Die Verbindung der Schleimkanalabschnitte über Nasale und Frontale wird jetzt durch eine Furche dargestellt. Sowohl Nasale als Frontale haben den Schleimkanal vollständig umschlossen, aber in etwas verschiedener Weise: der Querschnitt des Frontale ist ungefähr ein gleichschenkliges Dreieck, dessen nach beiden Seiten hin verlängerte Basis von der quergetroffenen Basalplatte und dessen gleiche Seiten von den Leistchen gebildet werden; der Querschnitt des Nasale dagegen ist unregelmässig kreisförmig. Wo der Schleimkanal sich nach aussen öffnet, ist selbstverständlich die knöcherne Scheide unvollständig; hier liegen die Verhältnisse bezüglich der Abgrenzung von Osteoblasten und Epithel meistens so, wie sie sich auf Fig. 2 darbieten, während auf Querschnitten, wo der Schleimkanal geschlossen erscheint, die Osteoblasten sowohl von der Epidermis als auch von dem Schleimkanalepithel vollständig getrennt sind (siehe die Abbildungen beim Squamosum). Die Decke des Schleimkanals wird von einer einfachen Lage platter Zellen, der Boden von mehr höheren Zellen gebildet; letzterer trägt in gewissen Abständen die bekannten „kohlenmeilerartig" gebauten Sinnesorgane.

Die weitere Ausbildung der beiden Knochen (deren Schleimkanalabschnitte sich nunmehr vollständig vereinen) besteht vor allem in einem Auswachsen zu breiteren Knochenplättchen. So hat sich bei einem Lachs von 24 mm Länge die Basalplatte sehr verbreitert, aber hauptsächlich medianwärts, wodurch die beiderseitigen Frontale in der Mitte zur Berührung kommen; nach aussen hin ist die Verbreiterung nur gering, so dass die den

Schleimkanal einfassenden Leistchen ganz an den lateralen Rand des Frontale zu liegen kommen. Die Ränder der Basalplatte erscheinen wie ausgefasert, wobei zwischen den Fasern spindelförmige Osteoblasten liegen, d. h. Zellen, die sich von den gewöhnlichen Bindegewebszellen nicht unterscheiden und als Osteoblasten nur dadurch zu erkennen sind, dass sie sich mit Knochensubstanz umgeben. Dadurch, dass den Rändern der Basalplatte mehr Osteoblasten als den Flächen anliegen, wird hauptsächlich ein Flächen-, weniger ein Dickenwachstum erzielt. Da wo der Schleimkanal des Frontale in das Squamosum übertritt, befindet sich aber nicht das hintere Ende des ersteren, vielmehr erstreckt sich die Basalplatte bei einer 40 mm langen Forelle bis zum Occipitale superius. Auf der gleichen Serie hat sich die Form des Nasale noch nicht wesentlich geändert; es stellt noch immer nur eine knöcherne Scheide um den Schleimkanal dar.

Orbitalia und Extrascapularia.

Die Entwickelung der Orbitalia verläuft in ganz analoger Weise, wie die der eben betrachteten Knochen. So sieht man bei einer 16 mm langen Forelle dem Verlauf des späteren Schleimkanals entsprechend die Sinnesknospen in kontinuierlicher Reihe von der vorderen Nasenöffnung um die Orbita herum nach hinten ziehen. Es fällt dabei auf, dass die Sinnesorgane dieses Schleimkanalastes später als die des supraorbitalen auftreten, und dass die im Bereiche der ersten Orbitalia liegenden früher vorhanden sind als jene der hinteren.

Unter den Sinnesorganen bemerkt man wieder die Zellenansammlung, aus Osteoblasten bestehend, welche auch hier nirgends einen Zusammenhang mit dem Epithel zeigen. Eine 18 mm lange Forelle lässt dann das innerhalb des Osteoblastenhaufens aufgetretene Orbitale II selbst erkennen, welches ein

hohlrinnenförmig gebogenes Knochenplättchen darstellt und den sich eben ausbildenden Schleimkanal umfasst. Mit der zunehmenden Vertiefung des letzteren verwischt sich auch hier stellenweise die Grenze zwischen Osteoblasten und Epithel-Zellen.

Weiterhin tritt das Orbitale I auf als Verknöcherung einer Zellansammlung im Dach der Nasengrube; es liegt dabei tief unter der Epidermis, aber dicht unter dem Schleimhautepithel der Nasengrube, ohne einen Zusammenhang mit einem Schleimkanal, wie es denn bei keinem der untersuchten Stadien einen solchen birgt. Die ersten Spuren des III. und IV. Orbitale kommen bei einem Lachs von 26 mm Länge in gleicher Weise wie das zweitvorderste Orbitale zum Vorschein. Hier ist auch die Ausbildung des letzteren mitsamt dem von ihm eingeschlossenen Schleimkanal bedeutend weiter vorgeschritten: die Furche hat sich zu einem Kanal abgeschnürt, der von dem Knochen vollständig umscheidet ist, so dass ein Querschnitt durch ihn dem durch das Nasale gleicht.

Im Verlaufe der weiteren Entwickelung bilden sich nun ebenso die noch fehlenden Orbital-Knochen, ferner wird die Schleimfurche überall zu einem geschlossenen Kanal, und seine in den einzelnen Orbitalia gelegenen Abschnitte treten miteinander und mit dem supraorbitalen Ast in Verbindung, sodass bei einer 40 mm langen Forelle alle Orbitalia (ausser dem ersten) gerade so wie das Nasale knöcherne Röhren um den Schleimkanal herum darstellen, ohne noch eine Ausdehnung der Fläche nach zu besitzen, wie es beim erwachsenen Lachs der Fall ist; nur das Orbitale I schliesst keinen Schleimkanal ein und ist nur ein einfaches Knochenblättchen.

Das von Cuvier und anderen beschriebene und z. B. auch bei Parker abgebildete Supraorbitale war auf den untersuchten Stadien nicht zu finden; es tritt möglicherweise erst später auf. Die Entwickelung der teils zum Schädel teils auch zum Schultergürtel zu rechnenden Extrascapularia

kann ich übergehen, da sie sich ganz mit der der Orbitalia deckt; es findet sich zuerst eine grössere Anzahl unzusammenhängender Plättchen, welche sich auf dem ältesten Stadium jederseits zu zwei die Schleimkanalanastomose einschliessenden röhrenförmigen Knöchelchen vereinigen.

Parietalia und Supraethmoidale.

Das Parietale und das Supraethmoidale führen beim Lachs und bei der Forelle keinen Schleimkanal, auch in ihrer Ontogenese lässt sich kein Zusammenhang mit einem solchen nachweisen.

Eine erste Anlage des Parietale in Form einer Osteoblastenschicht konnte ich nicht sehen, denn in frühen Stadien liegt auf dem Schädel nur eine ganz dünne Gewebsschicht, die wegen ihrer namentlich bei Forellen reichlichen Pigmentierung nur schwer Einzelheiten erkennen lässt; ausserdem hat die dünne Schädeldecke durch das Schneiden sehr oft Verschiebungen erlitten, welche das histologische Bild beeinträchtigen. Zuerst tritt der in Frage stehende Knochen bei einer 19 mm langen Forelle, bezw. einem 24 mm langen Lachs auf, und stellt hier eine dünne, homogene, scharfkonturierte Lamelle dar, welcher eine Lage spindeliger Zellen aufliegt. Das innere Periost des Parietale liegt unmittelbar auf dem Perichondrium des Primordialcranium, und da an einzelnen Stellen zwischen Knochen und Knorpel nur eine einfache Zellschicht zu sehen ist, so ist hier das Periost zugleich das Perichondrium. Die Ränder der Knochenplatte, welchen rundlichere, grössere und auch zahlreichere Zellen anliegen, gehen in fibröses Gewebe, in die Fascie der in die Temporalgrube sich erstreckenden Portion des Seitenrumpfmuskels über. Das Parietale hat sich auch auf den ältesten untersuchten Stadien nicht wesentlich verändert, nur liegen hier dem Knochen noch spärlichere Zellen an.

Auf der dorsalen Fläche des knorpeligen Internasalseptums

eines 24 mm langen Lachses sieht man ein mehrschichtiges Lager mittelgrosser, dunkelgefärbter Zellen: das Osteoblastenmaterial, welches bestimmt ist, das Supraethmoidale zu produzieren. Der Knochen selbst ist erst bei einem 31 mm langen Lachs deutlich zu erkennen und ist eine vom Knorpel durch eine mehrschichtige Zelllage getrennte, dünne Knochenlamelle, deren vorderer Rand in ein vom Knorpel zum Maxillare ziehendes Ligament übergeht. Das Periost ist auch hier nicht vom Perichondrium abzutrennen, beide stellen eine Zellmasse dar, welche das (aber stets vom Knorpel getrennt bleibende!) Supraethmoid enthält.

2. Knochen am ventralen Umfang des Schädels.

Der Unterfläche des knorpeligen Cranium liegen zwei Deckknochen an, der Vomer, welcher den vorderen Teil des Mundhöhlendaches bildet, und das Parasphenoid, welches sich vom vorigen bis an das Hinterende des Schädels erstreckt.

Parasphenoid.

Das Parasphenoid ist nach dem Dentale und dem Maxillare der am frühesten in der Ontogenese bei Salmo auftretende Knochen. Eine 12 mm lange Forelle lässt unter dem mit einer Basalmembran versehenen Epithel des Mundhöhlendaches eine Anhäufung rundlicher und spindeliger Zellen erkennen, welche mitten in dem lockeren Gewebe der Submucosa liegt und durch dasselbe auch von der sog. Basallamelle und dem Epithel getrennt ist. Bei einer Forelle von 13 mm Länge sieht man dem mittleren Drittel des späteren Knochens entsprechend innerhalb der Zellansammlung ein homogenes Streifchen, den Durchschnitt durch das Parasphenoid. Auf dem Stadium von 14 mm Länge ist der Knochen schon weit vorgeschritten, indem er sich von der Orbita bis an das Vorderende der Chorda erstreckt. Im Laufe der weiteren Entwickelung wächst das Parasphenoid dann

zu einem sehr langen, bis fast über das Hinterhaupt hinausreichenden Knochen heran, welcher vor dem Petrosum nach auf- und seitwärts zwei flügelförmige Fortsätze, Alae ossis parasphen., dem Alisphenoid entgegen sendet; das Hinterende ist gegabelt und fasst die Aorta zwischen sich. Das Parasphenoid stellt so einen starken Balken dar, welcher den nur durch die schwachen Knorpelspangen der Orbitalregion verbundenen vorderen und hinteren Teil des Cranium zu einem festen Ganzen vereinigt. Zu dieser Funktion wird der Knochen besonders dadurch befähigt, dass er nicht flach ist, sondern hohlrinnenförmig gebogen; namentlich unter der Orbita, wo an ihn die grössten Festigkeitsansprüche gestellt werden, ist er auf dem Querschnitt halbkreisförmig. Später wird er übrigens noch weiter verstärkt, indem das unter ihm liegende Bindegewebe in Form von unregelmässig geformten, untereinander anastomosierenden Plättchen verknöchert, sodass schliesslich das Parasphenoid eine spongiöse Struktur erhält. Dasselbe bleibt beim Lachs stets ein reiner Deckknochen, während es beim Hecht engere Beziehungen zum Primordialcranium gewinnt (Walther).

Vomer.

Bei der Durchsicht der Präparate zum Studium der Entwickelung des Vomer fällt zunächst eine eigentümliche Bildung im vorderen Teil der Mundhöhle auf, welche auch Friedmann beim Hecht erwähnt: Durch eine Epithelfalte der Schleimhaut des Oberkiefers wird ein nach rückwärts offener Recessus gebildet, dessen Boden eben diese Epithelfalte, dessen Decke das Dach der Mundhöhle bildet; die erstere setzt sich nach hinten jederseits in einen von der Seite in das Cavum oris vorspringenden Saum fort. Das vordere Ende des Recessus ist paarig. In die Epithelfalte erstreckt sich in der Mittellinie von vorne her ein Bindegewebszapfen hinein, während sonst zwischen den

beiden Epithelblättern nur wenig oder hinten gar kein Bindegewebe sich findet. Das Epithel selbst ist im vorderen Teil des unteren Blattes wie das sonstige Mundepithel gebaut, in den übrigen Bezirken besteht ein niedriges, einschichtiges Epithel. Die Bedeutung der ganzen Bildung ist mir unklar.

Was nun den Vomer selbst betrifft, so wird bei 13—16 mm langen Forellen an der Stelle, wo sich später die ihm aufsitzenden Zähne befinden, das Epithel dicker, und dessen unterste Zellen werden cylindrisch, d. h. höher als vorher. Durch eigenartige Faltungsprozesse bilden sich dann die ersten Zahnanlagen. Näher auf den Prozess deren Entwickelung einzugehen, ist nicht der Zweck der Arbeit; er wird hier nur soweit berücksichtigt, als er in unmittelbarer Beziehung zur Osteogenese steht; im allgemeinen sieht man die gleichen histologischen Bilder, wie sie Friedmann beim Hecht beobachtet hat. Eine 16,5 mm lange Forelle zeigt unter diesen Zahnanlagen in der Submukosa eine dichte Zellanhäufung, welche vorne paarig, hinten unpaar ist. Das vordere Ende derselben liegt der Unterseite des Ethmoidalknorpels dicht auf; ihre Zellen, welche als die Osteoblasten des Vomer zu bezeichnen sind, sehen rundlich und ziemlich gross aus, gehen aber vermittelst Übergangsformen allmählich in gewöhnliche Bindegewebszellen über. Das Epithel lässt sich auf allen gut erhaltenen Schnitten von den darunter liegenden, sich eben aus Bindegewebszellen differenzierenden Odontoblasten abgrenzen, wie auch letztere fast überall von den Osteoblasten durch lockeres Bindegewebe getrennt sind.

Innerhalb der genannten Gewebsverdichtung erscheint bei einer Forelle von 17 mm Länge Knochen, d. h. der Vomer (siehe Figur 3), welcher dann ebenfalls vorne paarig und hinten einfach ist. Der Verknöcherungsprozess selbst verläuft derart, dass einfach in den Zellzwischenräumen Knochensubstanz auftritt; dieselbe hat infolgedessen eine zackige, resp. buchtige Begrenzung, wobei in den Buchten Osteoblasten liegen, durch

deren Thätigkeit der Knochen durch Apposition solange wächst, bis die Zellen vom Knochen eingeschlossen sind. Dann reicht derselbe bis an die nächst entfernteren Zellen heran, die nun in gleicher Weise Knochen produzieren, sodass der Vomer an Ausdehnung zunimmt. Über dem hinteren Teil des Vomer befinden sich vorgeschrittenere Zahnanlagen, die schon Dentinkegel aufweisen, aber auch hier sind Odonto- und Osteoblasten fast überall durch eine Bindegewebsschicht getrennt; die Zahn-

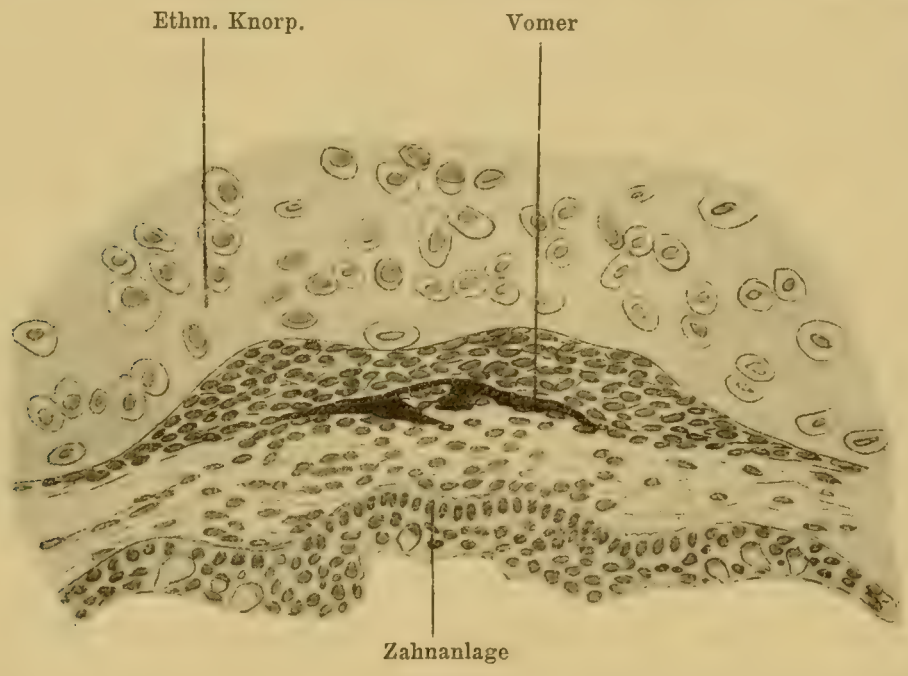

Fig. 3.

Schnitt durch den vorderen Teil des Vomer einer 17 mm langen Forelle. Vergrösserung 285fach.

anlagen über dem vorderen Teil des Vomer befinden sich noch im ersten Entwickelungsstadium.

Auf den nächsten Serien senken sich die Zahnanlagen unter Auswachsen der Dentinkegel immer weiter in die Tiefe; wenn letztere mit ihrem Unterrand den Knochen fast erreicht haben, so scheint die vollständige Verbindung beider Hartgebilde von den Osteoblasten auszugehen, indem vom Vomer nach dem Dentinkegel sich Knochenfortsätze ausstrecken. Immerhin ist hier eine Grenze zwischen Osteo- und Odontoblasten nicht mehr

vorhanden, weil beide Zellarten gleich aussehen und durch keinen Zwischenraum mehr getrennt sind. Lachse von 26 mm Länge besitzen schon fest mit dem Vomer verwachsene Zähne, neben anderen, weniger ausgebildeten Zahnanlagen. Der Knochen hat hier an Dicke bedeutend in der oben beschriebenen Weise zugenommen, sodass sich der Zwischenraum zwischen ihm und dem Knorpel verschmälert hat, in gleicher Weise hat er sich selbstverständlich auch gegen die Schleimhaut hin verdickt. Stellen, wo die Odontoblasten durch Wucherung der Epithelzellen in das Bindegewebe hinein entstehen, also Bilder, wie sie von Klaatsch für verschiedene Zahnknochen angegeben werden, sind auch hier nicht zu finden; nur auf Schnitten, welche die Zahnanlage in ungünstiger Richtung getroffen haben, könnte man aus der dadurch entstandenen Unklarheit des histologischen Bildes auf einen derartigen Prozess schliessen; auch in der Umgebung fertiger Zähne ist hier wie über anderen zahntragenden Knochen öfters die untere Grenze des Epithels vielleicht durch starke Wachstumsverschiebungen oder direkt mechanisch durch Bewegung der Zähnchen zersprengt.

Bei einem Lachs von 29 mm Länge ist der Vomer durch Ausdehnung in die Breite und Verschmelzung beider Hälften auch vorne unpaarig geworden, und durch weiteres Dickenwachstum ist er näher an den Knorpel herangerückt.

Das Gewebe, in welchem der Vomer liegt, hat eine fibröse Beschaffenheit angenommen, und die Grenze zwischen ihm und dem Knorpel ist nicht mehr so deutlich wie sie sonst zu sein pflegt. Ältere Stadien zeigen schon Bilder, wo der Knochen in unmittelbare Berührung mit dem Knorpel gekommen ist, allerdings beschränkt sich dieses Verhalten auf eine kleine Stelle am Vorderende des Vomers. Bei der ältesten untersuchten, 40 mm langen Forelle ist der Kontakt zwischen demselben und dem Ethmoidalknorpel noch etwas ausgedehnter geworden, und es

hat unzweifelhaft in dem letzteren eine Kalkablagerung begonnen (Fig. 4). Knorpelresorption und Auftreten von Knochenbälkchen innerhalb des so entstandenen Markraumes, also echte endochondrale Verknöcherung, wie wir sie z. B. beim Prooticum finden, ist aber beim Vomer auf den untersuchten Stadien wenigstens nicht vorhanden. Ferner hat der Verknöcherungsprozess auch gegen die Mundhöhle hin grosse Ausdehnung gewonnen: innerhalb des submucösen Bindegewebes sind durch direkte Ossifikation desselben zahlreiche miteinander, mit der

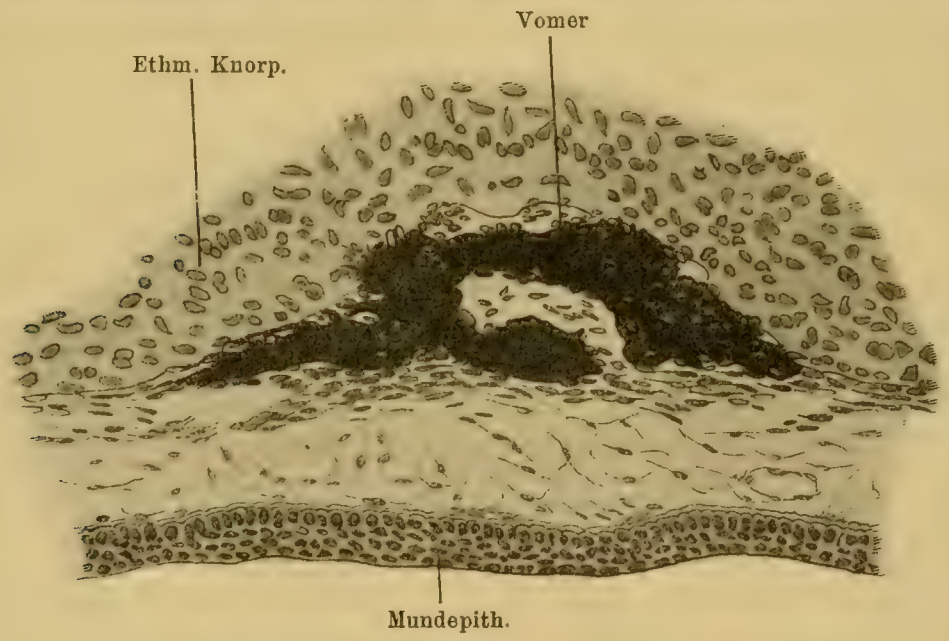

Fig. 4.

Schnitt durch das vordere Ende des Vomers einer 40 mm langen Forelle. Vergrösserung 255fach.

ursprünglichen Vomerplatte und mit der Basis der Zähne konfluierende Knochenbälkchen aufgetreten, sodass der Vomer jetzt einen verhältnismässig dicken spongiösen Knochen darstellt. Auch ist die Anzahl der mit letzterem verschmolzenen Zähnchen eine grössere geworden.

Was von der Entwicklung des Vomer für die Kenntnis der Osteogenese besonders wichtig ist, lässt sich in folgendem zusammenfassen: Knochen und Zähne entstehen unabhängig voneinander und verschmelzen erst, nachdem sie einen gewissen

Grad ihrer Ausbildung erlangt haben. Wir können bei der Zahnbildung keinen Übertritt von Epithelzellen in das Bindegewebe erkennen und finden wenigstens in frühen Stadien Osteoblasten und Odontoblasten fast überall getrennt. Der Knochen, der im vorderen Teil paarig angelegt ist, entsteht durch direkte Umwandlung von Bindegewebe in Knochengewebe; er breitet sich auf die gleiche Weise einerseits gegen die Schleimhaut hin aus, andererseits gegen den Ethmoidknorpel, welchem er schliesslich an einer kleinen Stelle unmittelbar aufliegt. Zuletzt findet an dieser Kontaktfläche auch eine Verkalkung des Knorpels statt.

B. Primordialknochen und Knochen mit besonderen Charakteren.

Die nach Entfernung der oben besprochenen Deckknochen zurückbleibenden Verknöcherungen am Primordialcranium lassen sich ihrer ontogenetischen Entstehung nach übersichtlich in vier verschiedene Gruppen zusammenfassen: Am zahlreichsten sind diejenigen, welche als typische perichondrale Verknöcherungen des Knorpelcranium entstehen; hierher gehören Occipitale basilare, laterale und superius, ferner Epioticum, Prooticum, Alisphenoid, Sphenoticum und Ethmoidale laterale. Dann findet sich ein Mischknochen, das Squamosum, welches zum Teil als Deckknochen, zum Teil als perichondraler Knochen entsteht. Drittens bilden sich zwei weitere Verknöcherungen durch Ossifikation der häutigen Schädelwand: das sind Orbito- und Basisphenoid, und endlich entsteht ein Knochen durch Ossifikation einer Sehne, das Intercalare.

1. Typische perichondrale Knochen. Prooticum.

Vom Prooticum sieht man bei einem 23 mm langen Lachs noch gar nichts; in der betreffenden Gegend des Primordial-

cranium befindet sich ein Foramen für den Nervus facialis; weiter vorne verlassen die Äste des Trigeminus den Schädelraum durch eine Incisur des Cranium; durch dieselbe tritt gleichzeitig eine Vene nach innen, um direkt zum Facialisloch hin zu verlaufen und durch dieses wieder auszutreten, wobei sie in frühen Stadien vom Facialis durch eine dünne Knorpelspange getrennt ist, später aber nicht mehr. Die ersten Spuren von Verknöcherung treten bei einem Lachs von 24 mm Länge auf: das Prooticum besteht hier aus einer inneren und einer äusseren, den Knorpel in der Umgebung des Facialisloches einfassenden perichondralen Knochenlamelle; ein Zusammenhang beider an den Rändern des Foramen ist aber nirgends vorhanden, vielmehr entbehrt die Wand des Facialiskanals selbst den Knochenüberzug noch vollständig (siehe Fig. 5). Die genannten Lamellen sind wie überhaupt alle perichondralen Verknöcherungen auf diesem Entwickelungsstadium homogen, scharf vom Knorpel wie vom Bindegewebe abgesetzt und haben kein anderes Relief, als es durch die Anlagerung an die Knorpeloberfläche bedingt ist; wenige schmale, spindelige Zellen bilden das Periost. Auf den nächsten Stadien breitet sich die Verknöcherung nach allen Richtungen auf der äusseren wie inneren Oberfläche aus, aber einen Zusammenhang beider Lamellen konnte ich selbst bei einem 28 mm langen Lachs noch nicht entdecken.

Grössere Fortschritte sind erst bei einem 30 mm langen Lachs aufgetreten: erstens gehen hier beide Lamellen sowohl im Facialisloch wie in der Incisura trigemini in einander über und zweitens hat eine Resorption von Knorpel begonnen und zwar hauptsächlich hinter dem Foramen und in der Knorpelbrücke zwischen diesem und der Incisur. Diese Zerstörung des Knorpels, welche meist von seiner inneren Oberfläche nach aussen fortschreitet, seltener, z. B. da wo die Vene dem Schädel aussen anliegt, umgekehrt, beginnt stets mit dem Auftreten einer Lücke in der inneren bezw. äusseren perichondralen Lamelle;

unter dieser sieht man dann im Knorpel eine unregelmässig geformte Höhle, welche mit undeutlich begrenzten, granulierten, sich nur schwach färbenden Zellen angefüllt ist; von aussen eindringende Blutgefässe konnte ich nicht finden. In der Umgebung dieser als Markraumbildung zu bezeichnenden Vorgänge sind auch die Knorpelzellen verändert; sie haben eine zackige

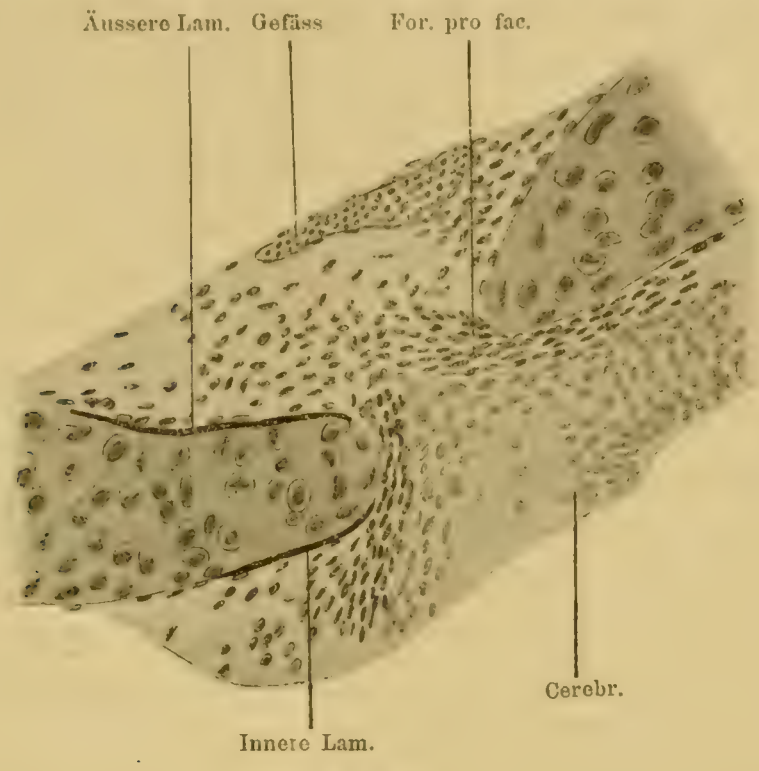

Fig. 5.

Schnitt durch das Prooticum und das Facialisloch eines 24 mm langen Lachses. Vergrösserung 190 fach.

Form und ein granuliertes Aussehen erhalten. Wo der Resorptionsprozess eine Knorpelzelle in ihrer Höhle freilegt, wird letztere sofort in den Markraum einbezogen, wobei sich erstere in eine Markzelle zu verwandeln scheint. An vielen Stellen ist es auf diese Weise wieder zu einer völligen Zerstörung der provisorisch gebildeten inneren Knochenlamelle und einer fast vollständigen des Knorpels gekommen und auf dem nächst älteren Stadium besteht sowohl die Schädelwand hinter dem Facialisloch wie die Brücke zwischen diesem und dem Trigeminusausschnitt nur

noch aus der äusseren Knochenlamelle, während an anderen Stellen sich weniger ausgedehnte Markräume gebildet haben.

Ausserdem hat die Verknöcherung weitere Fortschritte gemacht, teils durch grössere Ausdehnung der perichondralen Lamellen (namentlich gegen das Hyomandibulargelenk hin), teils durch Übergreifen des Ossifikationsprozesses auf das Bindegewebe. So verknöchert die vor dem knorpeligen Dach des Augenmuskelkanals diesen bedeckende Membran (s. u.) im Anschluss an das Prooticum von beiden Seiten her; und die äussere Knochenlamelle weist eine längsverlaufende Crista auf, an welcher sich die Levatoren der Branchialbögen und der Adduktor des Palatinbogens ansetzen, und welche durch direkte Verknöcherung von deren Sehnen entstanden ist.

Bei einem Lachs von 35 mm Länge ist die früher an der Innenseite der Schädelwand vom Trigeminusausschnitt zum Facialisloch hinziehende Vene dadurch in einen innerhalb des Prooticum selbst verlaufenden Verbindungskanal der beiden Nervenaustrittsstellen zu liegen gekommen, dass sich medial von ihr in einer Membran eine Knochenplatte gebildet hat (Vrolik erwähnt diesen Kanal auch, es soll durch denselben eine Verbindung von Facialis und Trigeminus stattfinden, was ich aber nicht bestätigen kann). Ferner tritt hier neben beträchtlicher Verdickung der perichondralen Lamellen zum erstenmal eine endochondrale Verknöcherung auf, erstens in Form kleiner Knochenbälkchen innerhalb der von den oben beschriebenen Zellen ausgefüllten Markhöhlen; dieselben stehen meistens mit der perichondralen Lamelle in Zusammenhang; ausserdem findet man allerdings auf nur wenigen Schnitten der Wand der Resorptionshöhle Knochen aufgelagert, während Verkalkung des Knorpels ein noch seltenerer Befund ist.

Nach vorstehender Beschreibung wird man verstehen, dass ein Durchschnitt durch das Prooticum etwa einer 40 mm langen Forelle ein recht kompliziertes Bild ergeben muss; man wird

dem Knorpel aufliegende perichondrale Knochenlamellen sehen; an anderen Stellen haben dieselben Lücken und darunter befinden sich im Knorpel Markhöhlen; wieder an anderen Stellen ist der Raum zwischen beiden Lamellen nur vom Markgewebe eingenommen, welches wieder Knochenbälkchen enthalten kann; ferner ist in grossen Bezirken eine (meist die innere) Lamelle ganz geschwunden und schliesslich sieht man auch Partien, welche durch Ossifikation von Sehnen und Membranen entstanden sind.

Die Entwickelung des Prooticum ist ein typisches Beispiel für die der perichondralen Verknöcherung am Knorpelcranium überhaupt, sowohl was den Prozess der perichondralen und endochondralen Knochenbildung, als auch die Beteiligung von ossifizierendem Bindegewebe angeht. Namentlich die den ersteren betreffenden und hier lange nicht erschöpfend behandelten Befunde stimmen in allen wesentlichen Punkten (mit Ausnahme einer beim Squamosum zu berührenden Frage) mit den schönen und eingehenden Untersuchungen Schmid-Monnards überein, auf welche ich hiermit verweise.

Bei der Betrachtung der, wie schon gesagt, ganz ähnlich verlaufenden Entwickelung der übrigen perichondralen Knochen können wir uns nun kürzer fassen und nur die charakteristischen Besonderheiten ihrer Ontogenese verfolgen.

Bevor wir zu den Verknöcherungen des Bodens des Primordialcranium übergehen, dürfte es vielleicht angebracht sein, einen kurzen Blick auf den im Zusammenhang mit jenen sich bildenden hinteren Augenmuskelkanal zu werfen. Der erstere entsteht bekanntlich aus den Parachordalknorpeln und den Trabeculae, welche aber bei 13 mm langen Forellen noch vollständig getrennt sind, so dass median (zwischen ihnen) noch eine Längsspalte in der Schädelbasis besteht. In dieselbe ist die Chorda von hinten her eingekeilt, so dass sie den hinteren Teil der Fissur (zwischen den Parachordalknorpeln) ganz ausfüllt; der

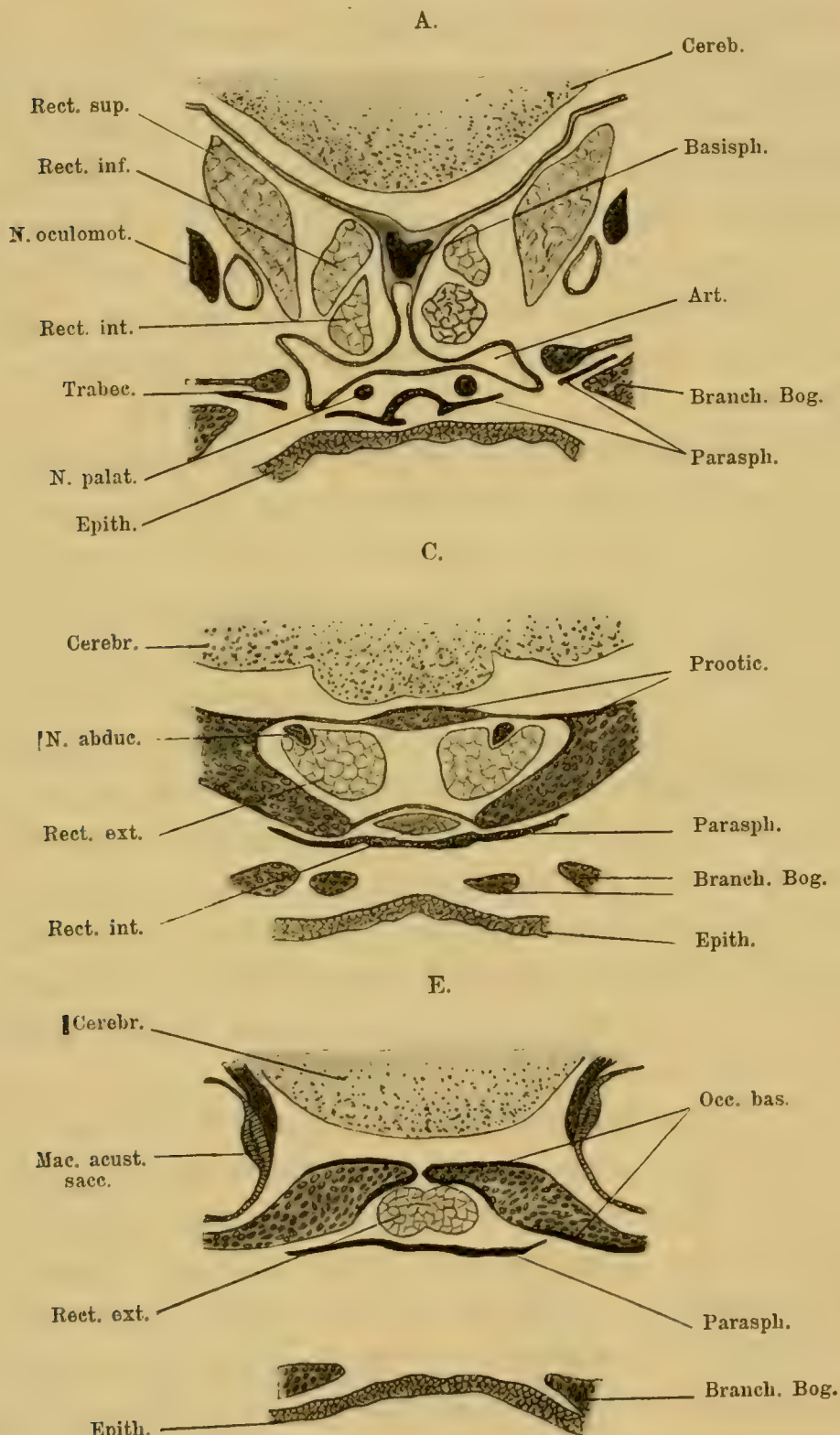

Fig. 6.

Halbschematische Querschnitte durch den hintern Augenmuskelkanal eines 33 mm langen Lachses. A. Querschnitt durch den vordersten Teil des Kanals; Basisphenoid getroffen. — C. Querschnitt durch den hintersten Teil des Prooticum. — E. Querschnitt unmittelbar vor dem vordersten Ende der Chorda. Vergr. 22 fach.

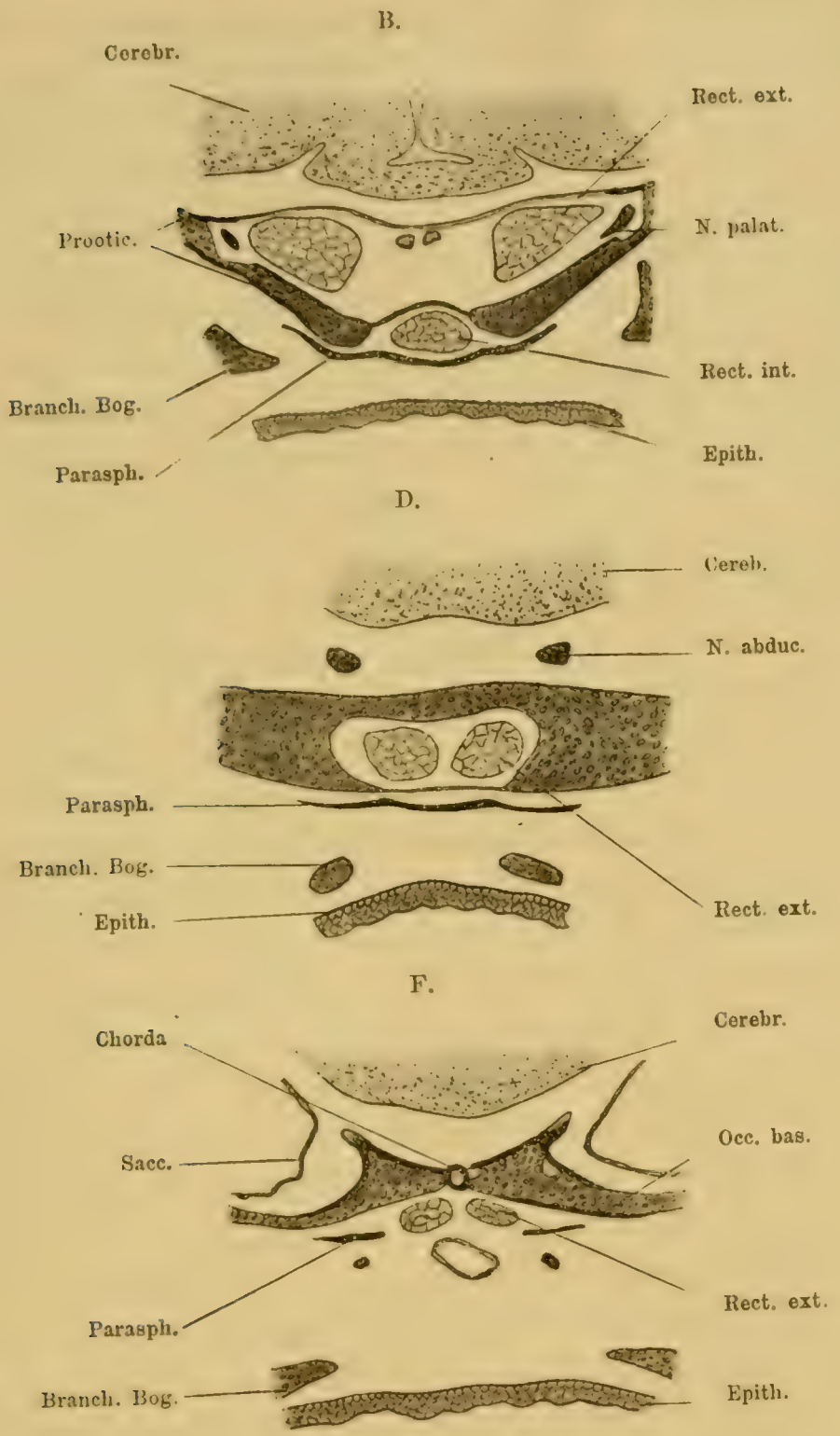

Fig. 6.

Halbschematische Querschnitte durch den hinteren Augenmuskelkanal eines 33 mm langen Lachses. B. Querschnitt ungefähr durch die Mitte des Prooticum. — D. Querschnitt zwischen Prooticum und Occipitale basilare. — F. Querschnitt durch das Hinterende des Augenmuskelkanals, der vorderste Teil der Chorda getroffen. Vergr. 22 fach.

grössere vordere zwischen den Trabeculae gelegene Teil (Pituitargrube) wird, so weit nicht die letzteren vorne verschmelzen, von dem schon in einem frühen Entwickelungsstadium sich bildenden und der Unterfläche des Cranium sich anlagernden Parasphenoid geschlossen. Die geraden Augenmuskeln, welche von ihren Insertionsstellen am Bulbus nach hinten und medianwärts konvergieren, liegen vorne über den Trabekeln bezw. der Fissur, also in der Schädelhöhle, weiter hinten in der Spalte selbst, und der Rectus externus, welcher der am weitesten nach rückwärts reichende Muskel ist, befindet sich mit seinem Hinterende schon bei einer 12 mm langen Forelle unter der Chorda, also unter der Schädelbasis. Gegen das Gehirn ist der von den Recti eingenommene Raum, soweit er über oder in der Schädelspalte liegt, durch eine Membran abgegrenzt, welche in diesem Stadium noch als solche bis an das Vorderende der Chorda hinreicht. Die Ränder dieser querausgespannten Membran sind vorne an der Seitenwand des Schädels oberhalb seines Bodens angeheftet, aber hinten erstreckt sich die Membran von einer Trabecula zur anderen, befindet sich also im Niveau der Schädelbasis. Während sie also vorne den Schädelraum in einen oberen und einen unteren Teil trennt, hilft sie hinten die Basis selbst bilden, indem sie die Fissur verschliesst. Im Laufe der Entwickelung (zuerst bei einer Forelle von 18 mm bezw. einem Lachs von 20 mm Länge) wird der hintere Teil dieser Membran knorpelig, sodass der Augenmuskelkanal dort ein knorpeliges Dach und die Schädelhöhle einen vollständig knorpeligen Boden hat; noch weiter hinten ist das aber nicht mehr der Fall, da die Parachordalknorpel voneinander durch die Chorda getrennt bleiben. Man muss demnach an dem hinteren Augenmuskelkanal drei Abschnitte unterscheiden: 1. einen vollständig intrakraniellen vorderen, der vom Gehirn wie erwähnt durch die Membran getrennt ist (siehe Fig. 6 A.); 2. einen mittleren, der in einer Fissur der Schädelbasis (Fig. 6 B und C), bezw. in einem

nach unten offenen Sulcus derselben (Fig. 6 D und E) liegt; und 3. einen hinteren, vollständig unter der Schädelbasis befindlichen (Fig. 6 F). Der Boden aller drei Abschnitte wird vom Parasphenoid gebildet und ist nur am hinteren Ende, wo dasselbe sich gabelt, unvollständig.

Einen anschaulichen Begriff von diesen allerdings etwas komplizierten Verhältnissen giebt eine Reihe von halbschematischen Querschnitten durch den Augenmuskelkanal eines 33 mm langen Lachses (s. Fig. 6), wo auch die Verknöcherungen und sonstige Topographie der Schädelbasis zu überblicken sind. Um den Zustand auf denjenigen Stadien, wo das Dach des Kanals noch rein membranös ist, sich zu vergegenwärtigen, braucht man bloss auf Fig. 6 C und D den über ihm liegenden Knorpel sich durch eine Membran ersetzt denken.

Occipitale basilare.

Das Occipitale basilare tritt etwa zu derselben Zeit auf wie das Prooticum, bei einem Lachs von 24 mm Länge, während die ebenfalls wie Knochen aussehende und gefärbte Chordascheide schon auf den jüngsten Stadien sichtbar ist. Der zu betrachtende Knochen besteht hier aus zwei inneren und äusseren, gerade so wie die des Prooticum beschaffenen perichondralen Lamellen, welche die Parachordalknorpel umkleiden.

Ihr Verhalten zur Chordascheide ist auf verschiedenen Querschnitten verschieden: dem Vorderende der Chorda liegt der Knorpel nicht an, sodass hier ein verhältnismässig weiter Zwischenraum zwischen beiden besteht; hier gehen innere und äussere Lamelle jederseits am Parachordalknorpel ineinander über, ohne mit der Chorda irgendwie in Berührung zu kommen. Weiter hinten ist der Zwischenraum weniger weit; hier ist das denselben einnehmende Bindegewebe verknöchert, sodass eine mit vielen Höhlen, in welchen Zellen eingeschlossen sind, ver-

sehene Knochenmasse die Verbindung zwischen Chordascheide und perichondralen Lamellen darstellt; die letzteren gehen in die Knochenmasse ohne Grenze über, während sich die erstere von ihr durch einen scharfen Kontur absetzt. Ganz hinten, wo der Knorpel an die Chordascheide anstösst, fehlt natürlich die „ausfüllende Knochenmasse", und innere und äussere Lamellen legen sich jederseits an die Chordascheide an, wobei letztere auch gegen sie deutlich abgegrenzt ist; innere und äussere

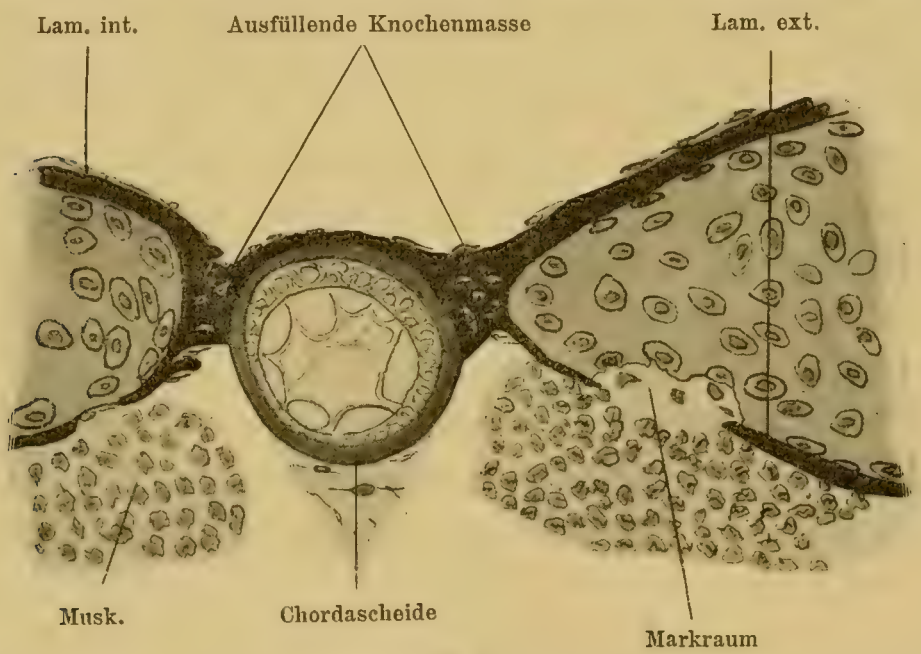

Fig. 7.

Schnitt durch das Occipitale basilare eines 29 mm langen Lachses. Vergrösserung 285 fach.

Lamellen hängen hier selbstverständlich auch nicht mehr zusammen. Aus dieser Beschreibung ist zu entnehmen, dass in diesem Stadium das Occ. basilare paarig ist, aus zwei Hälften besteht, welche durch die Chorda, vorne ausserdem noch durch Bindegewebe getrennt sind.

Bei einem 29 mm langen Lachs sind folgende Veränderungen aufgetreten: Die Chordascheide ist auf ihrer dorsalen Seite von der „ausfüllenden Knochenmasse" umwuchert (Siehe Fig. 7); dadurch ist also eine knöchernen Vereinigung beider Hälften des

Occ. basilare hergestellt. Die perichondrale Verknöcherung hat sich sowohl nach vorne, wie seitwärts und nach hinten ausgedehnt, doch reicht die äussere Lamelle viel weiter rückwärts wie die innere, welche (und mit ihr das Occ. basilare überhaupt) dadurch von der Umgrenzung des Foramen magnum ausgeschlossen ist, dass sich hier die innere Lamelle des unten zu betrachtenden Occ. laterale bis an die Chorda hin erstreckt. Die Grenze zwischen den beiden Knochen ist durch eine Zone im Knorpel gegeben, wo sich dessen Zellen in lebhafter Teilung befinden; dieser knorpelige Zwischenraum ist also die Stelle, wo die Schädelbasis auch noch nach dem Erscheinen der Knochen in Breite und Länge wachsen kann.

Bei einem 31 mm langen Lachs ist es an verschiedenen Stellen zu einer Resorption des Knorpels als Einleitung der endochondralen Verknöcherung gekommen, besonders an der medialen Wand des Recessus für den Sacculus vestibuli (Siehe Fig. 6 E) und unterhalb der erwähnten ausfüllenden Knochenmasse. Die perichondrale Ossifikation hat auf dem ältesten untersuchten Stadium nach allen Richtungen hin an Ausdehnung gewonnen; zunächst hat der hintere Teil des knorpeligen Daches des Augenmuskelkanals (s. o.) vom Occ. basilare ausgehend oben und unten eine Knochenauflagerung erhalten. Die perichondralen Lamellen sind allenthalben bedeutend verdickt. Dann aber sind im Anschluss an letztere reichlich Verknöcherungen im Bindegewebe aufgetreten: 1. Zahlreiche Knochenbälkchen und -leistchen in dem subcerebralen, der Schädelbasis aufliegenden faserigen Bindegewebe, welche etwa senkrecht auf dem perichondralen Knochen stehen und miteinander vielfach konfluieren; dadurch ist über demselben eine spongiöse Knochenmasse entstanden, welche ihn um das zehnfache an Dicke übertrifft. 2. Ist jetzt überall die Chorda von Knochen umgeben, sodass eine Verwachsung der beiden Hälften des Occ. basilare in ausgedehnterem Masse erfolgt ist. Die Chordascheide

setzt sich noch überall scharf von dem Knochen ab, sie hat sich mit Pikrofuchsin rosa gefärbt, während dieser ziegelrot geworden ist. 3. Die äussere Lamelle des Occ. basilare hat eine gegen das Parasphenoid vorspringende längsverlaufende Leiste erhalten, welche durch direkte Ossifikation des straffen zwischen beiden Knochen befindlichen Bindegewebes entstanden ist; dadurch ist eine festere Anlagerung des Parasphenoids an den Schädel erreicht. Ausserdem entspringt an der Leiste auch die Ursprungssehne des M. rectus externus, sodass ihre Entstehung auch auf Rechnung dieses Muskels gesetzt werden kann.

Alle die durch Bindegewebsossifikation entstandenen Teile des Occipitale basilare sind, wie beim Vomer ausgeführt wurde, in einer zackigen oder faserigen Linie begrenzt, und die Bindegewebsfasern kann man in den Knochen hinein verfolgen, werden also in diesen aufgenommen. Endochondrale Verknöcherung ist hier noch nicht aufgetreten, dagegen ist die Markraumbildung weiter vorgeschritten (ohne dass ich auch hier Gefässe entdecken konnte). Die weitere, aber für die uns hier besonders interessierenden Fragen nicht so wichtige Entwickelung des Occipitale basilare konnte ich nicht mehr verfolgen, da mir die hierzu nötigen älteren Stadien fehlten; sie lässt sich aber leicht aus den Befunden Schmidt-Monnards beim Hecht und kalifornischen Lachs ergänzen, mit welchen meine Beobachtungen fast in sämtlichen Kleinigkeiten übereinstimmen.

Occipitale laterale.

Das Occipitale laterale bildet sich in der Umgebung des Vagusloches; dieses selbst ist schon auf den jüngsten untersuchten Stadien (eben ausgeschlüpfte Forellen von 12 mm Länge) als solches vorhanden, da sich der aufsteigende seitliche Teil der Occipitalregion bereits mit der Ohrkapsel verbunden hat. Vor dem Vagusloch bietet der knorpelige Schädelboden um

diese Zeit noch eine Unterbrechung: der Recessus für den Utriculus und Sacculus besitzt noch einen ventralen Abschluss durch nicht verknorpeltes Gewebe, und durch dieses Gewebe tritt hinter dem Sacculus auch der N. glossopharyngeus aus. Später verknorpelt das Verschlussgewebe des genannten Recessus, sodass dann auch der IX. Hirnnerv ein knorpelig begrenztes Foramen erhält. Der Knochen selbst erscheint zuerst als feine äussere und innere Lamelle in der Umgebung des Foramen vagi, ohne dass aber ein Zusammenhang beider Lamellen an den Rändern desselben nachweisbar ist. In späteren Stadien dehnt die perichondrale Verknöcherung sich bedeutend aus, sodass das Glossopharyngeusloch, die laterale Wand des Recessus sacculi und die untere und mediale Wandung des Canalis semicircularis posterior in den Bereich des Occipitale laterale zu liegen kommen; auch die ganze Umgrenzung des Foramen occipitale magnum wird ausser von knorpeligen Partien von ihm gebildet, da das Occipitale basilare, wie schon oben ausgeführt, daran nicht teilnimmt und dorsal das Occipitale superius nicht so weit nach hinten reicht. In späteren Stadien vereinigen sich dann nachträglich auch hier innere und äussere Lamelle an den Rändern der Nervenlöcher. Bei einer 40 mm langen Forelle ist die Knorpelresorption schon im vollen Gange, besonders in der Umgebung der Foramina; von Verknöcherung in den entstandenen Markräumen ist aber noch wenig zu sehen. Auch hier ist im Anschluss an die perichondrale Verknöcherung eine solche in Membranen aufgetreten, und zwar in denen, welche als vorspringender Saum den Eingang in den Recessus sacculi und den in den Canalis semicircularis posterior umziehen (siehe Figur 12 bei *). Da diese Membranen medial mit der knorpeligen Basalplatte, lateral mit der knorpeligen Ohrkapsel in Zusammenhang stehen, so darf man sie als zum Primordialcranium gehörend betrachten, indem sie häutige, nicht verknorpelte Teile desselben darstellen. Ganz ebenso steht es mit

anderen, auch verknöchernden Membranen, welche beim Occipitale superius und einigen anderen Knochen zu betrachten sein werden.

Occipitale superius.

Das Occipitale superius, das ich schon bei einer 20 mm langen Forelle fand, entsteht als innere und äussere perichondrale Verknöcherung auf dem knorpeligen Schädeldach hinter der bekannten grossen Fontanelle desselben; da die Verknöcherung auch ein Stück weit nach vorne zu auf die seitlichen Ränder der Fontanelle übergreift, so erscheint zunächst auf den vorderen Schnitten durch das Occ. sup. dasselbe aus zwei Hälften zu bestehen, welche durch die Lücke im Schädeldach getrennt sind. Diese Lücke zwischen denselben wird aber durch teilweise Verknöcherung der Membran ausgefüllt, welche im ganzen Bereich der Fontanelle das Schädeldach darstellt. Diese Membran ist, wie oben schon im voraus bemerkt war, als eine häutig gebliebene Partie des Primordialcranium aufzufassen. Das Occ. sup. besteht demnach auf Schnitten durch seinen vordersten Teil aus zwei seitlichen perichondralen und einem mittleren membranös verknöcherten Abschnitt, während der rückwärts der Fontanelle gelegene Teil selbstverständlich einheitlich und rein perichondral ist. Bei einem Lachs von 24 mm Länge ossifiziert ferner die an den Knochen in der Mittellinie ansetzende vertikale Endsehne zwischen den dorsalen Abschnitten des Seitenrumpfmuskels, sodass dadurch eine Spina occipitis entsteht. Später kommt nun zu dem Occ. sup. noch ein weiterer perichondraler Teil hinzu: Die erwähnte Fontanelle ist bei jungen Tieren unpaar, nur erstreckt sich in der Mittellinie von dem in der Orbitalregion vollständigen knorpeligen Dach ein Vorsprung nach hinten, sodass die Fontanelle herzförmig (Parker) ist. Diese Knorpelspange wächst durch lokale Verknorpelung während der weiteren Entwickelung nach hinten, wodurch schliess-

lich die Fontanelle in zwei Hälften zerlegt wird, welche nur noch am hinteren Ende zusammenhängen. Übrigens finden sich in der Fontanelle, in der Richtung der genannten Knorpelspange liegend, bei jüngeren Embryonen auch freie Knorpelstückchen, ebenfalls durch lokale Verknorpelung des membranösen Gewebes entstanden. Bei einem Lachs von 31 mm Länge reicht nun die Knorpelspange bis an das Occipitale superius und erhält im Anschluss an dieses eine perichondrale Knochenauflagerung. Die Verbindung der beiden Fontanellenhälften wird durch den membranös ossifizierenden Teil des Knochens geschlossen. Auf älteren Stadien wird die Spina occipitis immer ausgesprochener und die endochondrale Verknöcherung bereitet sich durch Markhöhlenbildung im Knorpel vor. Im übrigen bietet der Verknöcherungsprozess selbst nichts von dem bei anderen knorpelig präformierten Knochen Verschiedenes.

Epioticum.

Das Epioticum erscheint auf dem gleichen Stadium, wie das Occipitale laterale, als äussere Lamelle der lateralen Wandung des oberen Teiles des Can. sem. post. aufliegend. An dasselbe ist mittelst eines starken Ligamentes der obere Zinken des oberen Supraclaviculare angeheftet. In den späteren Stadien wird der Knorpel von innen her durch Resorptionsvorgänge verdünnt, und gleichzeitig erscheint da, wo die innere Knorpelfläche noch intakt ist, eine innere Lamelle, welche selbstverständlich mit der äusseren nirgends zusammenhängt. An der Stelle, wo das oben genannte Band sich am Epioticum anheftet, ist auf älteren Stadien der Knorpel ganz geschwunden, so dass, da hier auch keine innere Lamelle mehr vorhanden ist, die Wand des Bogenganges nur von der äusseren gebildet wird, welche ihrerseits beträchtlich verdickt erscheint. Der dem Knochen zunächstgelegene Teil des Ligamentes ossifiziert selbst,

sodass dadurch das Epioticum einen knöchernen Vorsprung erhält.

Von den Knochen, die hauptsächlich als perichondrale Ossifikationen entstehen, bleiben nun noch das Sphenoticum, das Ethmoidale laterale und das Alisphenoid zu besprechen, welche alle viel später auftreten als die bisher behandelten.

Sphenoticum.

Das Sphenoticum, zuerst sichtbar bei einem 30 mm langen Lachs, ist anfangs nur eine äussere perichondrale Knochenauflagerung auf dem Processus postorbitalis des Primordialschädels und entlang einer von hier sich nach rückwärts erstreckenden Kante desselben, an welcher der Musc. levator arcus palatini (Vetter) seinen Ursprung nimmt; hier ist die Knochenlamelle auch bei weitem am stärksten. Von da breitet sich die Lamelle sowohl dorsal gegen das Squamosum hin aus als auch nach unten hin, so dass sie Beziehung zum Hyomandibulargelenk erhält. Ein feines zum Schleimkanal des Squamosum gehendes Nervchen durchbohrt den Knochen wie den darunter liegenden Knorpel.

Bei einer 40 mm langen Forelle ist auch an einer Stelle eine innere zum Sphenoticum gehörende Lamelle aufgetreten. Die beschriebene Lamelle desselben, welche vorne dem soliden Processus postorbitalis aufliegt, erstreckt sich nämlich nach hinten bis in den Bereich des Can. semicirc. anterior, und hier, wo ihre Unterlage nur von der viel weniger mächtigen knorpeligen Wand des Bogenganges gebildet wird, ist auch eine innere Lamelle vorhanden, wobei natürlich kein Zusammenhang zwischen ihr und der äusseren besteht. Das Sphenoticum ist also vorne im Bereich eines sehr massiven, als Muskelansatz dienenden Knorpelvorsprunges nur eine äussere Lamelle, hinten, wo der Knorpel eine verhältnismässig dünne Wand des Bogenganges darstellt, dagegen eine doppelte perichondrale Verknöcherung ähnlich wie das Epioticum.

Ethmoidale laterale.

Das Ethmoidale laterale ist erst bei einem 35 mm langen Lachs als perichondrale Auflagerung auf dem Processus antorbitalis des Knorpelcranium vorhanden, an welchem ein zum Palatoquadratknorpel ziehendes Ligament entspringt. Bei einer Forelle von 40 mm Länge hat die Verknöcherung zu Resorption und teilweiser Verkalkung des Knorpels geführt; ausserdem ossifiziert auch der Anfang des genannten Bandes.

Alisphenoid.

Das Alisphenoid, welches eine der am spätesten auftretenden Verknöcherungen ist, erscheint zuerst deutlich bei einer 40 mm langen Forelle als innere und äussere perichondrale Lamelle der Schädelseitenwand im hinteren Teil der Orbitalregion. Ausserdem kommt bei der Entstehung des Alisphenoids in noch grösserem Massstabe als bei dem Occipitale laterale und superius die Verknöcherung eines häutigen Teiles des Primordialcranium in Betracht, als welcher die von der knorpeligen Schädelseitenwand zum Basisphenoid ziehende Membran zu betrachten ist.

2. Mischknochen. Squamosum.

Von dem Squamosum wurde schon oben bemerkt, dass es eine doppelte Entstehungsweise hat, d. h., dass es sich aus zwei Knochen zusammensetzt, von denen der eine sich im Integument um einen Schleimkanal herum bildet, während der andere perichondral auftritt. Diese beiden „Komponenten" werden zweckmässig nach der von van Wijhe eingeführten Nomenklatur als Dermo- und Autosquamosum unterschieden.

Das Dermosquamosum entsteht ganz genau so wie andere schon besprochene Schleimkanalknochen; seine Entwickelung ist in ihren wesentlichen Zügen kurz zusammengefasst

folgende: Forelle von 12 mm: Im Epithel eine Reihe von Sinnesknospen; Epithel mit deutlicher Basalmembran. Forelle von 14 mm: Unter den Sinnesknospen liegen die Bindegewebszellen etwas enger beisammen; immer noch deutliche Basalmembran an allen Stellen vorhanden. Forelle von 17 mm: Sinnesorgane in einer Furche; innerhalb der ausgesprochener gewordenen Zellansammlung, welche auch hier noch überall durch eine Basalmembran vom Epithel getrennt ist, die erste Knochenbildung in Form einer Anzahl noch unzusammenhängender dünner homogener Plättchen. Forelle von 19 mm: Die Furche hat sich an verschiedenen Stellen zum Kanal abgeschnürt; Dermosquamosum besteht aus einer „Basalplatte" und zwei „Leistchen". Osteoblasten fast überall vom Epithel abgegrenzt, teils durch die Basalmembran, teils, wo diese nicht vorhanden oder nicht deutlich, durch die reihenförmige Anordnung der untersten Schicht des Epithels. Nur an wenigen Stellen eine unscharfe Grenze und dann immer da, wo sich eben der Kanal vom Epithel abschnürt. Forelle von 20 mm: Dermosquamosum umhüllt den Schleimkanal vollständig; Basalplatte schmal, d. h. auf dem Querschnitt nur wenig über den Ansatz der Leistchen hinaus verlängert (im Gegensatz zu dem Verhalten des Frontale); überall vom Knorpelcranium durch eine mehr oder weniger dicke Bindegewebsschicht getrennt; am dichtesten liegt der Knochen ihm mit seinem vorderen Ende und an der Grenze zwischen dem 2. und 3. Drittel seiner Länge an, mit seinem Hinterende steht er verhältnismässig weit vom Knorpel ab; er erstreckt sich vom vorderen Bogengang bis über den äusseren hinaus. Damit hat das Dermosquamosum einen Zustand erreicht, welcher im wesentlichen sich nicht mehr verändert; seinem Entwickelungsstadium bei 20 mm langen Forellen entspricht ziemlich genau das bei 23—24 mm langen Lachsen.

Von dem zweiten Bestandteil, dem Autosquamosum, ist bei einem 24 mm langen Lachs (stark abgeblasste, aber gerade

darum die Einzelheiten sehr deutlich zeigende Serie) folgendes zu erkennen: In einem nicht sehr ausgedehnten Gebiet des Can. sem. ext. hat dessen äussere knorpelige Wandung eine auffallend schärfere Grenze auf dem Querschnitt als es sonst zu sein pflegt; bei stärkerer Vergrösserung erkennt man als Ursache eine der Knorpeloberfläche aufliegende glänzende äusserst feine Linie, welche an verschiedenen Stellen sogar doppelt konturiert zu sein scheint. Da in der gleichen Serie von Querschnitten die Linie auch an anderen Teilen des Cranium zu sehen ist, wo später perichondrale Verknöcherung auftritt (z. B. an der Stelle des späteren Epioticum), so muss sie wohl auch hier als erste Anlage derselben, also des Autosquamosum, angesehen werden. Das Autosquamosum wird überdeckt von dem Schleimkanalknochen, ist aber von ihm durch eine dünne Bindegewebsschicht getrennt.

Als deutlich perichondrale Knochenlamelle ist das Autosquamosum bei einem 26 mm langen Lachs erkennbar; es ist aber nur deutlich ventral vom Dermosquamosum, d. h. an der vom letzteren nicht überdeckten Knorpeloberfläche. Hier entspringen die zum Operculum und Arcus palatinus ziehenden Muskeln. Unter das Dermosquamosum setzt sich die Lamelle nur noch ein Stück weit erkennbar fort; nur unter seinem hinteren, vom Knorpel entfernteren Abschnitt ist auch der von ihm bedeckte Teil der Lamelle ausgedehnter und stärker. Es geht daraus hervor, dass ein grosser Teil des Dermosquamosum noch über Knorpel liegt, so besonders der vordere, welcher sich viel weiter nach vorne erstreckt als das Autosquamosum. Auch auf diesem Stadium ist ersteres überall vom Knorpel resp. der perichondralen Lamelle durch spindelige Zellen getrennt; wo das nicht der Fall zu sein scheint, rührt es davon her, dass die Schnittebene nicht ganz senkrecht zur Knochen- und Knorpeloberfläche liegt, so dass die Schärfe der Bilder bei einigermassen (15—20 μ) dicken Schnitten leidet, wenn man nicht nur die eingestellte op-

tische Ebene ins Auge fasst. (Dasselbe gilt gewiss auch für eine Anzahl der Stellen, wo eine Trennung zwischen Epithel und Osteo- bezw. Odontoblasten nicht möglich erscheint.)

Bei einem Lachs von 27 mm Länge ist die Lamelle da, wo sie frei liegt, stärker geworden, während sie unter dem Dermo-

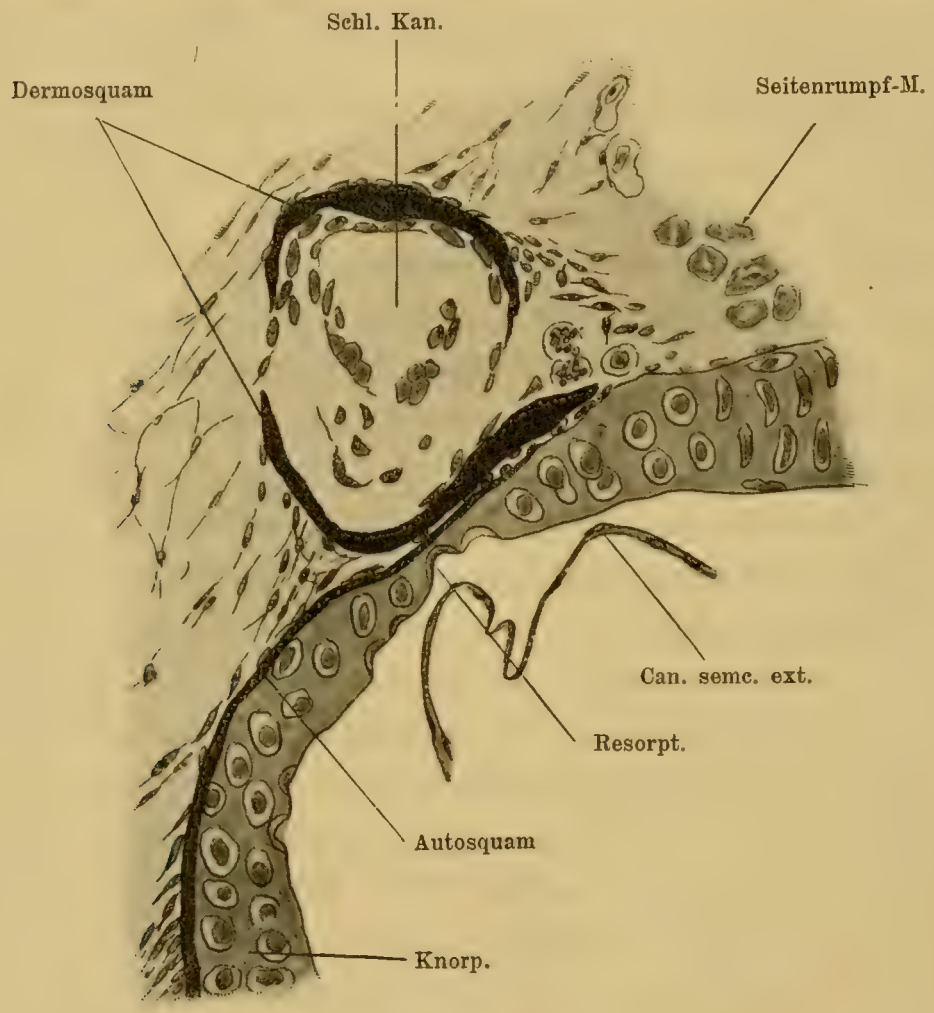

Fig. 8.

Schnitt durch das Squamosum (Grenze zwischen hinterem und mittlerem Drittel) eines 29 mm langen Lachses. Vergrösserung 300 fach. Der Schleimkanal ist beschädigt.

squamosum nicht dicker und nur wenig ausgedehnter als auf vorigem Stadium ist; an der Innenfläche des Knorpels sind geringe Andeutungen von Bildung einer inneren Lamelle sichtbar. Das Dermosquamosum ist hier noch getrennt vom Knorpel ge-

rade so wie früher. Es hat nun aber hier die äussere Wand des Can. sem. externus eine Verdünnung erfahren und zwar durch Resorption von innen her, wie aus der zackigen Begrenzung und aus der Freilegung von Knorpelzellen hervorgeht. Die stärkste Resorption findet nicht an dem Teil der Wand statt, welcher vom Dermosquamosum überlagert ist (vergl. Fig. 8—11). Es geht daraus hervor, dass das letztere wenigstens nicht die direkte Ursache der Knorpelresorption und der mit dieser in Zusammenhang stehenden endochondralen Verknöcherung sein kann. Ein Lachs von 29 mm Länge zeigt ähnliche Befunde, nur sind die Lamellen stärker geworden, auch die unter dem Dermosquamosum liegenden Bezirke (siehe Fig. 8). Unter einem grossen Teil des letzteren entbehrt aber die Knorpeloberfläche noch der Verknöcherung.

Als nächstes Stadium wollen wir Schnitte durch einen Lachs von 30 mm Länge betrachten, welche je nach der Gegend, in welcher sie durch das Squamosum gelegt sind, verschiedene Bilder liefern: Auf einigen sieht man das Dermosquamosum deutlich durch Bindegewebe von dem Knorpel getrennt, welcher seinerseits keine perichondrale Verknöcherung aufweist; ein solches Verhältnis besteht in dem ganzen Bereich des vorderen Bogenganges. Andere Schnitte, etwa durch die vordere Hälfte des äusseren Bogenganges gelegt, zeigen das Dermosquamosum dem Knorpel mit seiner Basalplatte unmittelbar aufgelagert, und zwar hauptsächlich da, wo auf früheren Stadien eine perichondrale Lamelle zu sehen war; aber auch da, wo dies nicht der Fall war, ist dieser Befund zu erheben. Vor und hinter diesen Schnitten gelegene weitere lassen folgendes erkennen: der Wand des äusseren Bogenkanals ist aussen die perichondrale Lamelle aufgelagert; von dieser ist das Dermosquamosum entweder überall durch Spindelzellen getrennt, oder es steht mit ihr in kleinerem oder grösserem Umfang in Zusammenhang (siehe Fig. 9). In den Lücken zwischen beiden sind auch

in den letzteren Fällen spindelige Zellen gelegen, der Rest der sie auf früheren Stadien vollständig trennenden Zellschicht; einzelne derselben sind in Knochenhöhlen zu liegen gekommen. Schnitte durch den hintersten Teil des Squamosum zeigen seine

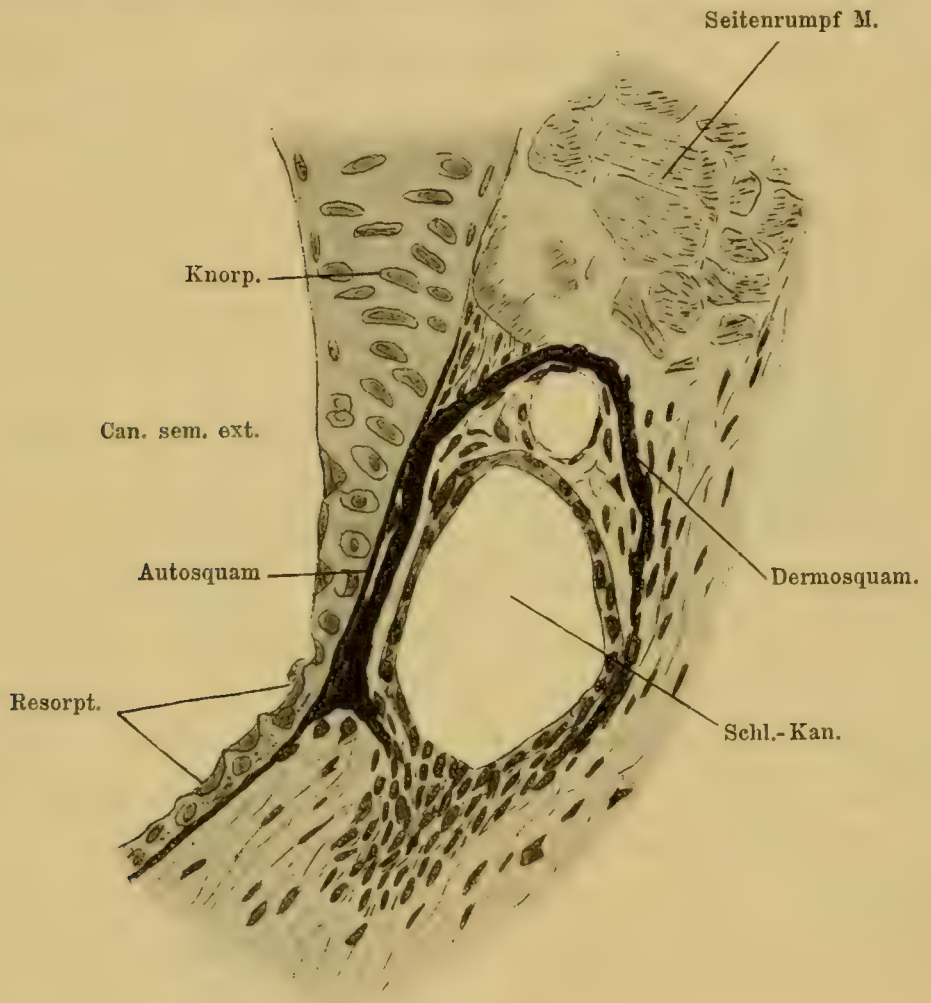

Fig. 9.

Schnitt durch das Squamosum eines 30 mm langen Lachses (in der Nähe der Vereinigung des praeoperculo-mandibularen Schleimkanals mit dem des Squamosum). Vergrösserung 300 fach.

Komponenten durch einen verhältnismässig sehr grossen Zwischenraum getrennt.

Aus diesen Befunden geht also hervor, dass Dermo- und Autosquamosum auf diesem Stadium in einem grossen Bezirk verwachsen sind, während in der Umgebung des Bezirkes die

Verwachsung eben im Gange ist; an anderen Stellen sind beide Komponenten aber noch vollkommen getrennt. Wo keine Lamelle in den vorhergehenden Stadien zu finden war und das Dermosquamosum dem Knorpel trotzdem aufliegt, kann sich entweder eine solche noch gebildet und die Verbindung zwischen Knorpel und dem ihm sehr nahe gelegenen Dermosquamosum hergestellt haben, oder das letztere hat sich verdickt, bis es auf den Knorpel gestossen ist. Die erstere Möglichkeit wird aber sehr wahrscheinlich gemacht durch das häufige Vorkommen von Schnitten, wo an Stellen, welche vorher keine perichondrale Lamelle hatten, nun eine solche vorhanden ist, die aber mit dem Dermosquamosum schon zum Teil verschmolzen ist (vergl. Fig. 8 und 9). Eine ganz sichere Entscheidung zu fällen ist aber nicht möglich, da die Knochensubstanz beider Komponenten sich nicht voneinander abgrenzen lässt, wenn sie einmal vereinigt sind.

Auf den nächsten Entwickelungsstadien treten folgende weitere Veränderungen ein: 1. Stellen der äusseren Knorpeloberfläche, welche früher keinen perichondralen Knochenbelag hatten, weisen einen solchen auf; das gilt besonders für das vom Dermosquamosum bedeckte Gebiet des Can. sem. anterior. Hier bleiben die Komponenten auch noch deutlich getrennt, während anderwärts die Ausdehnung ihrer mehr oder weniger vollkommenen Verschmelzung zunimmt. Ausserdem dehnt sich auf den ältesten untersuchten Stadien die äussere Lamelle des Autosquamosum über den hinteren Teil der Gelenkfläche für das Hyomandibulare und sogar medial von letzterem auf den Boden des äusseren Bogenganges aus. 2. Die Knorpelresorption hat sowohl an Flächenausdehnung, wie nach der äusseren Knorpeloberfläche hin so grosse Fortschritte gemacht, dass die laterale Wand des äusseren Bogenganges zu einem grossen Teil nur von der äusseren perichondralen Lamelle, resp. von ihr und dem mit ihr verwachsenen Dermosquamosum gebildet wird

(Siehe Fig. 11). Knorpelresorptionsprozesse sind nun auch in dem hinteren Teil des Can. semicirc. ext. aufgetreten, wo wie schon erwähnt ist, das Dermosquamosum vom Primordialcranium ziemlich weit entfernt ist. Nirgends aber sah ich Resorp-

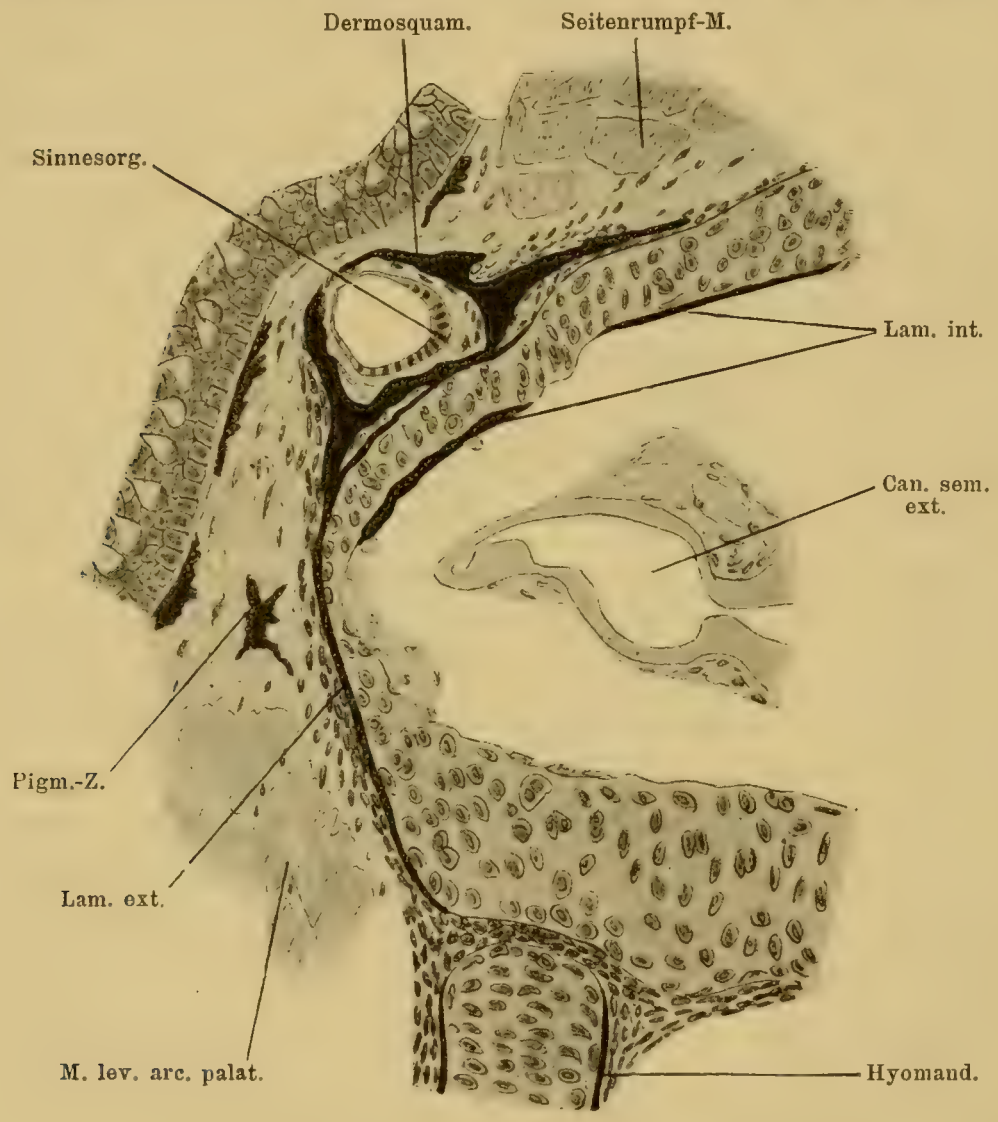

Fig. 10

Schnitt durch das Squamosum einer 40 mm langen Forelle. Vergrösserung 120 fach.

tion an der äusseren Knorpeloberfläche beginnen. 3. Es treten ferner deutliche innere Knochenlamellen auf, welche selbstverständlich mit der äusseren nicht zusammenhängen (siehe Fig. 10). Sie liegen nur an den unversehrten Stellen der Knorpeloberfläche

an den anderen waren sie entweder nie da oder sind, wie Vergleichung mit früheren Stadien lehrt, wieder verschwunden. Auf den ältesten Stadien findet man schliesslich Verkalkung der

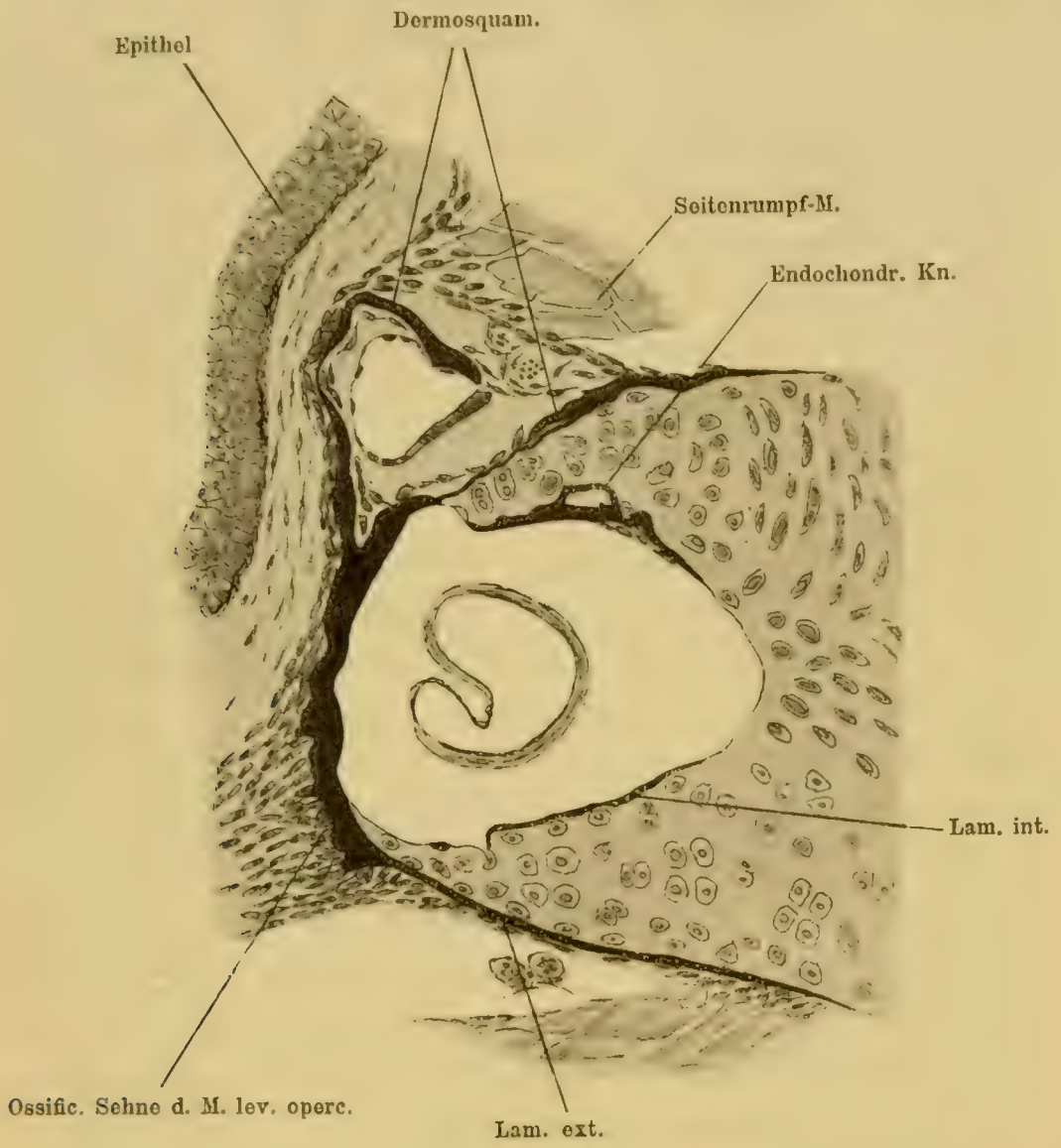

Fig. 11.

Schnitt durch das Squamosum einer 40 mm langen Forelle im Bereich des Can. semic. ext. Vergrösserung 135 fach.

Knorpelreste und Auflagerung von Knochensubstanz auf ihnen, womit die endochondrale Verknöcherung beginnt (Siehe Fig. 11).

4. Ferner erhält das Squamosum ausser dem Relief, welches durch das Dermosquamosum bedingt ist, wie fast alle Verknö-

cherungen des Primordialcranium Vorsprünge und Leisten, die durch Ossifikation von Bindegewebe entstehen: Dahin gehört die Verknöcherung des eigentümlichen, embryonalem Knorpel ähnlichen Gewebes, welches die Gelenkfläche für das Hyomandibulare auskleidet, und welches Schmid-Monnard beim Hecht als direkt ossifizierendes Knorpelgewebe beschreibt. Weiterhin ossifiziert die Sehne des am Squamosum entspringenden Musc. levator operculi, wodurch eine ansehnliche Crista entsteht (Siehe Fig. 11). Schliesslich bildet sich am Hinterende des Autosquamosum ein beim erwachsenen Lachs sehr ausgesprochener nach hinten gerichteter Processus, an dessen Entstehung Muskelsehnen, wie ein den unteren Zinken des Supraclaviculare an das Squamosum anheftendes Band beteiligt sind.

Die vorstehenden Befunde können folgendermassen zusammengefasst werden: Das Squamosum entsteht, wie schon eingangs vorweg genommen wurde, aus dem perichondralen Autosquamosum und dem als Schleimkanalknochen zu bezeichnenden bindegewebigen Dermosquamosum. Ersteres hat mit allen übrigen perichondralen Verknöcherungen des Primordialcranium, besonders mit dem Epioticum, in seinem ersten Auftreten, der von ihm bedingten Knorpelresorption und endochondralen Verknöcherung und dem Relief, welches es durch Ossifikation von Sehnen und Bändern erhält, grosse Ähnlichkeit. Zu beachten ist, dass seine äussere Lamelle stärker ist da, wo sie frei liegt und wo Muskeln ansetzen, schwächer, wo das Cranium durch das ihm nahe liegende Dermosquamosum schon geschützt ist. Letzteres entspricht ganz den schon beschriebenen, im Zusammenhang mit Schleimkanälen im subkutanen Gewebe entstehenden Knochen. Während in jüngeren Stadien das Dermosquamosum von dem Primordialcranium getrennt war, liegt es ihm in älteren unmittelbar auf; da nun der grösste Teil des Knorpels an dieser Berührungsstelle von der perichondralen Lamelle bedeckt war, muss eine Verwachsung beider Komponenten vor sich gegangen

sein. Nur für einige Stellen von geringerer Ausdehnung kann an dem untersuchten Material nicht nachgewiesen werden, dass vor der Anlagerung des Dermosquamosum eine perichondrale Lamelle vorhanden war; dass aber eine solche in der später dem Knorpel aufliegenden Knochenmasse enthalten ist, wird sehr wahrscheinlich gemacht durch die Nachbarschaft einer als solche kenntlichen Lamelle, durch ihre in der Entwickelung nachzuweisende Tendenz, sich über die Knorpeloberfläche weiterhin auszudehnen und vor allem durch solche Befunde, welche an Stellen, wo auf den vorhergehenden Stadien keine perichondrale Lamelle zu sehen war, nun eine solche aber mit dem Dermosquamosum teilweise verwachsene erkennen lassen. Ich glaube, dass hierher auch die von Schmid-Monnard beim kalifornischen Lachs gemachten Beobachtungen gehören, aus welchen er schliesst, dass das Dermosquamosum selbst zum perichondralen Knochen wird; seine Mitteilungen sind darüber auch nicht ganz klar, er giebt z. B. an, dass das Dermosquamosum „durch Thätigkeit des Perichondrium" weiterwachse, was m. E. heisst, dass im Zusammenhang mit dem Dermosquamosum eine perichondrale Knochenlamelle sich bildet. Aus seinen Befunden beim Hecht lassen sich, wie Schmid-Monnard selbst zugiebt, keine für die hier berührte Frage gültigen Schlüsse ziehen. Edw. Ph. Allis geht in der Zerlegung des Squamosum in verschiedene Komponenten noch weiter, indem er auf Grund der Untersuchungen Schmid-Monnards noch eine Komponente, die durch Verknöcherung von Sehnen, und eine, welche durch Ossifikation des die Gelenkfläche bildenden Faserknorpels entsteht, unterscheidet, wozu auch eine gewisse Berechtigung vorliegt. Auf seine weiteren vergleichenden Betrachtungen über das Squamosum kann ich hier nicht eingehen.

3. Verknöcherungen der häutigen Schädelwand.

Nunmehr bleiben zwei Knochen zu besprechen, die zwar auch wie die typischen primordialen zur Begrenzung des Schädel-

raumes beitragen und in gleicher Flucht mit jenen liegen, aber nicht knorpelig, sondern (wenigstens zum grössten Teil) häutig präformiert sind. Das Bindegewebe, aus dessen Ossifikation sie hervorgehen, geht in Teile des Knorpelschädels über, verschliesst also Lücken, die der Knorpelschädel aufweist, und es ist daher wohl nicht zu weit gegangen, wenn man es als zur Anlage des Primordialcranium gehörig auffasst, als einen Teil desselben, der nicht zur Verknorpelung kommt. Schon die früher geschilderten Knochen liessen ja teilweise ein mehr oder weniger ausgedehntes Übergreifen der Ossifikation vom Knorpelperichondrium auf Membranen der genannten Art erkennen (Occ. superius, laterale, basilare, Alisphenoid); das Basi- und Orbitosphenoid entstehen aber ganz oder fast ausschliesslich auf solchem Mutterboden.

Basisphenoid.

Als erstes unter ihnen erscheint das Basisphenoid bei einem 26 mm langen Lachs und stellt eine schmale senkrechte Knochenplatte mit zwei kurzen flügelförmigen Fortsätzen dar; erstere wird als Corpus, letztere als Alae oss. basisphen. unterschieden. Seine Form resultiert aus seinen topographischen Beziehungen: Das Corpus ist die Verknöcherung der im vorderen Teil des Augenmuskelkanals vorhandenen membranösen Scheidewand, während die Alae in der Membran entstehen, welche den genannten Kanal vom Gehirn trennt. Da der Durchschnitt durch diese Membranen eine y-förmige Figur giebt (siehe Figur 6 A), so hat auch das Basisphenoid, sofern es einigermassen ausgebildet ist, diese Form. Der Knochen entsteht durch direkte Ossifikation des membranösen Gewebes, wobei er durch die eingeschlossenen Bindegewebsfasern eine faserige Struktur erhält. Er steht mit keinem anderen Knochen in Berührung d. h. liegt frei in den genannten Membranen, durch diese indirekt mit dem Parasphenoid und Trabeculae bezw. mit dem später auf-

tretenden Alisphenoid verbunden. An seiner hinteren Kante tritt senkrecht eine Arterie empor, um zwischen den etwas nach hinten gerichteten Alae zum Gehirn zu treten. Das Basisphenoid stellt so einen Pfeiler dar, welcher, indirekt auf dem Parasphenoid aufstehend, die das Gehirn tragende Membran stützt und dadurch die darunter liegenden Augenmuskeln vor Druck bewahrt; auch die hinter ihm emportretende Arterie erhält so einen Schutz.

Orbitosphenoid.

Die beiden Orbitae werden bekanntlich bei vielen Teleostiern im unteren Teil von dem membranösen Interorbitalseptum, im oberen von dem vorderen Ende der Schädelhöhle voneinander getrennt, deren laterale Wände hier durch fibröse Membranen gebildet werden. In dem hinter dem Olfactoriusaustritt gelegenen Abschnitt der letzteren entsteht bei einem 35 mm langen Lachs das Orbitosphenoid, ist also paarig, und zwar entsteht es wie gewöhnlich durch direkte Umwandlung der Membran in Knochen. Sein oberer und unterer Rand grenzt an das knorpelige Schädeldach, bezw. an einen vom Ethmoidalknorpel unter dem Gehirn nach hinten gerichteten Knorpelvorsprung, wobei es deren Kanten zwingenartig umfasst.

4. Verknöcherung eines Bandes. Intercalare.

Als Intercalare ist eine zuerst bei einem 33 mm langen Lachs auftretende Verknöcherung eines von vorne nach hinten ziehenden Ligamentes anzusehen, welches den unteren Zinken des oberen Supraclaviculare mit der Unterfläche des hinteren Endes des Occ. laterale verbindet; und zwar ossifiziert nur ein kurzes Stück des proximalen Endes des Bandes, ohne dass aber der Knochen direkt an den Knorpel angrenzt. Das Intercalare stellt daher einen sehr kleinen platten Knochen dar, welcher der Unterseite des Occ. lat. anliegt, von ihm aber überall durch

fibröses Gewebe getrennt ist. (Siehe Fig. 12.) Nach hinten läuft es in einen spitzigen Fortsatz aus, an welchem der nicht verknöcherte Teil des Bandes sich anheftet. Die Knochensubstanz

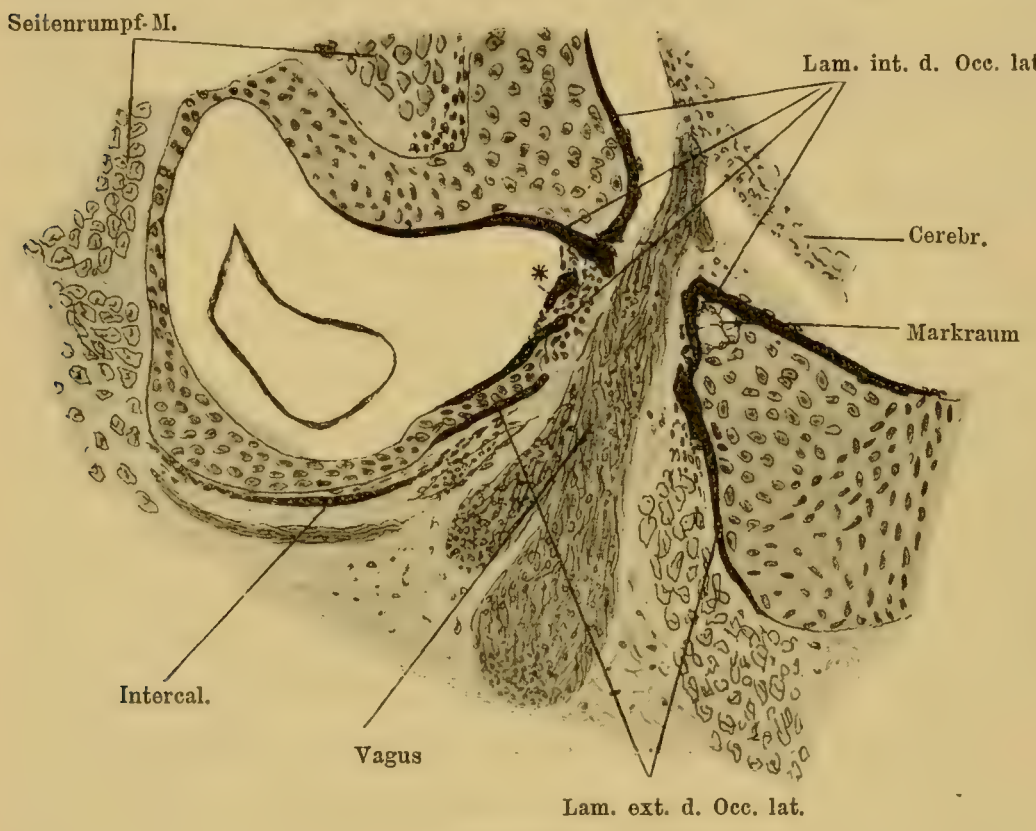

Fig. 12.

Schnitt durch das Intercalare und das Occipitale laterale einer 40 mm langen Forelle Getroffen ist das Vagusloch und der hinterste Teil des Can. semic. post. Bei * durch Membranverknöcherung entstehender Teil des Occip. lat. Vergrösserung 60 fach.

entsteht durch direkte Umwandlung des Sehnengewebes in Knochen.

II. Knochen im Gebiet des Cranium viscerale.

A. Knochen des oberen Kieferapparates.

Der obere Kieferapparat, dessen knorpelige Grundlage das Palatoquadratum ist, besteht bekanntlich bei dem erwachsenen Lachs aus den Deckknochen: Praemaxillare, Maxillare, Jugale,

Ekto- und Entopterygoideum, ferner aus den perichondralen Quadratum und Metapterygoideum und schliesslich aus einem Mischknochen, dem Palatinum.

1. Deckknochen und Mischknochen. Praemaxillare.

Auch beim Praemaxillare sind die Anlagen der später ihm aufsitzenden Zähne vor dem Knochen selbst vorhanden. Dieser ist aber auch schon bei einer 16 mm langen Forelle sichtbar und zwar innerhalb einer zu beiden Seiten des Rostrum des Primordialcranium gelegenen Ansammlung rundlicher, mit grossen Kernen versehener Zellen, die also als die Osteoblasten des Praemaxillare aufzufassen sind. Zwischen diesen und den Odontoblasten der Zahnanlagen, welche schon Dentinkegel aufweisen, befindet sich noch eine Schicht indifferenten lockeren Bindegewebes. Der Verknöcherungsprozess selbst ist sehr schön bei einer 17 mm langen Forelle zu verfolgen. Innerhalb des osteoblastischen Zellhaufens befindet sich eine Knochenmasse von homogener Beschaffenheit, welche eine unregelmässig zackige und buchtige Begrenzung hat, in den Buchten liegen Zellen, während je zwischen zwei solchen ein Zacken vorspringt; durch Konfluieren zweier Zacken wird dann je eine Zelle in den Knochen eingeschlossen; indem dieser Prozess nach allen Richtungen hin fortschreitet, nimmt das Praemaxillare an Umfang zu. Die in den Knochen eingeschlossenen Zellen sind zuerst noch sehr gut sichtbar und zwischen ihnen befindet sich nur wenig Knochensubstanz. Später aber findet man auf Schnitten im Knochen nur noch wenige Knochenhöhlen und Zellen darin. Ob aber letztere zum Teil zu Grunde gegangen sind und der vorher von ihnen eingenommene Raum von Knochensubstanz erfüllt ist, kann nicht festgestellt werden. Diese Art der Verknöcherung, die auch schon beim Vomer kurz geschildert wurde, ist im wesentlichen bei allen Bindegewebsknochen zu

finden. Die Dentinkegel sind hier noch nicht mit dem Knochen verwachsen, dagegen tritt das bei einer Forelle von 18 mm Länge ein, und zwar teils dadurch, dass sich die Dentinkegel nach unten zu verlängern, bis sie auf den Knochen stossen, teils dadurch, dass sich der letztere durch Dickenwachstum ihnen nähert. Schon hier kann man am Praemaxillare eine unter dem Ethmoidalknorpel liegende Pars horizontalis, welche die

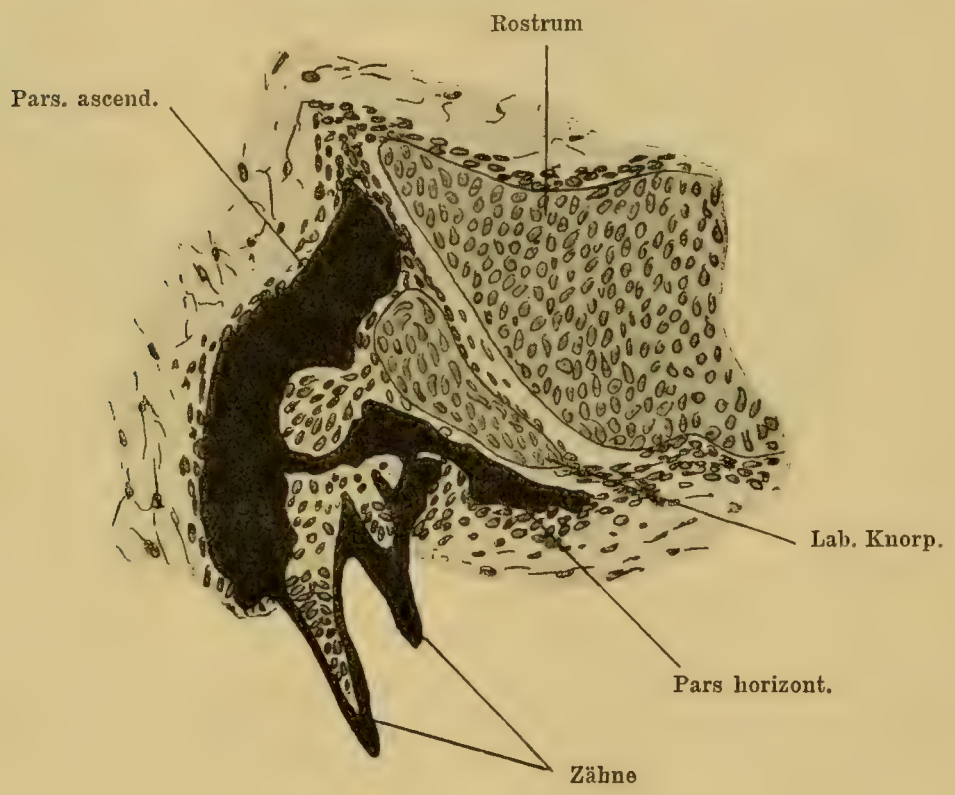

Fig. 13.

Schnitt durch das Praemaxillare eines 31 mm langen Lachses. Vergrösserung 105 fach.

Zähne trägt, und eine seitlich vom Knorpel nach oben gerichtete Pars ascendens unterscheiden, beide Teile bilden zusammen einen nach innen offenen Winkel. (Siehe Fig. 13.) Indem beide Praemaxillaria dem Vorderende des Knorpelcranium anliegen, wird dasselbe von ihnen unten und lateral bedeckt.

Zwischen Knorpel, Pars ascendens und descendens befindet sich ein Raum, welcher von einem ganz ähnlichen Zellmaterial

erfüllt ist wie jenes, innerhalb dessen der Knochen entstand. In diesem Raum tritt nun auf späteren Stadien ein kleines Knorpelchen auf und zwar durch Umwandlung des genannten Gewebes in Knorpelgewebe; dieses hat anfangs noch embryonalen Charakter, d. h. es weist nur wenig Grundsubstanz im Verhältnis zu den grossen Zellen auf. Bei einer 40 mm langen Forelle ist es aber zum ausgebildeten Knorpelgewebe geworden und ist vom Ethmoidalknorpel wie vom Praemaxillare durch Bindegewebe getrennt. (Siehe Fig. 13.) Es sieht also auf diesem Stadium aus, als ob sich das Praemaxillare über diesem „Labialknorpel" als Deckknochen entwickelt habe, während ontogenetisch das Umgekehrte der Fall ist: der Labialknorpel hat sich erst später unter dem schon vorhandenen Knochen aus indifferentem Gewebe herausgebildet. — Das Praemaxillare ist hier schon ein sehr starker Knochen, mit welchem die meisten Zähne verwachsen sind.

Maxillare.

Das Maxillare ist schon bei den eben ausgeschlüpften Forellen (12 mm lang) angelegt und stellt ein rundliches oder dreikantiges Knochenstäbchen dar, auf dem Querschnitt homogen, scharf begrenzt; der Peripherie liegen grössere Zellen an. Auf einzelnen Schnitten sieht man in ihm die Umrisse ungefärbter und undeutlicher Zellen, am Rande dagegen deutlicher gefärbte. Die dem Knochen anliegenden Zellen (Osteoblasten) sind durchweg von dem darüber befindlichen Epithel getrennt, welches seinerseits durch Faltenbildung seiner unteren aus cylindrischen Zellen bestehenden Schicht die ersten Anlagen von Zähnen entstehen lässt.

Bei einer 17 mm langen Forelle sind folgende Veränderungen aufgetreten: Der Knochen hat sich verdickt und verlängert, indem die Osteoblasten Knochengrundsubstanz um sich

herumgebildet haben; dadurch sind sie in Höhlen des Knochens zu liegen gekommen, werden allmählich undeutlicher und verschwinden grösstenteils. Die Zahnanlagen haben Dentinkegel gebildet, welche teilweise mit dem Knochen verschmolzen sind, sowohl durch Verlängerung nach der Tiefe zu, als auch dadurch, dass sich vom Maxillare aus Fortsätze nach den Zähnchen hin bildeten.

Der Knochen überragt mit seinem Vorderende das Palatoquadratum nur um ein ganz kleines Stück und er liegt ihm vorne an einer nicht umfangreichen Stelle ziemlich dicht auf, nur durch eine Schicht indifferenten Bindegewebes von ihm getrennt. Die bindegewebige Zwischenschicht, welche durch einen eine Gelenkhöhle darstellenden Spaltraum in einen dem Palatoquadratum und einen dem Maxillare aufliegenden Teil getrennt wird, wandelt sich bei einem 31 mm langen Lachs in ein Gewebe um, welches embryonalem Knorpel dadurch gleicht, dass zwischen grossen Zellen ein Balkenwerk homogener Grundsubstanz sich befindet. Auf diese Weise erhält das Maxillare einen Überzug von dem genannten Gewebe zur Artikulation mit dem Palatoquadratum und auch dieses erfährt an der entsprechenden Stelle einen Zuwachs von dem gleichen Gewebe.

Der Knochen selbst ist zu einer dünnen, aber namentlich hinten recht breiten Platte geworden, welche sich weit nach rückwärts erstreckt; ihre beiden Flächen sehen nach aussen und innen, während die Zähne der unteren Kante aufsitzen, aber nur am vorderen Teil des Knochens, der hintere trägt keine. — Für beide eben besprochene Verknöcherungen gilt das auch beim Vomer erwähnte Verhalten, dass das Epithel sich mit gewissen und schon besprochenen Ausnahmen überall scharf von den Odontoblasten abgrenzt und auch letztere in jüngeren Stadien wenigstens in der grossen Mehrzahl der Schnitte nicht mit den Osteoblasten zusammenhängen.

Jugale.

Die Entwickelung des Jugale kann kurz zusammengefasst werden: es entsteht innerhalb einer unter dem Epithel gelegenen und von ihm stets getrennten Ansammlung von Bindegewebszellen und zeigt auf dem Querschnitt die gleiche Beschaffenheit wie das Maxillare. Aber irgend eine Beziehung zu einem für die Osteogenese wichtigen Moment (wie Zahnanlagen, Schleimkanäle u. dgl.) kann nicht gefunden werden.

Palatinum.

Über die erste Entstehung des Palatinum lässt sich kurz Folgendes sagen: Zuerst erscheinen in der schon bei anderen Knochen beschriebenen Weise Zahnanlagen (Forelle von 16 mm); dann bildet sich in einer dicht unter dem Epithel gelegenen Bindegewebsverdichtung zwischen Zahnanlagen und der Unterseite des Palatoquadratum ein Knochenplättchen; da dasselbe überall vom Knorpel durch Bindegewebe getrennt ist, so stellt es ein Dermopalatinum dar. Nachträglich findet dann eine Verwachsung der Zähne mit dem Knochen statt (Forellen von 17—18 mm). Auch in der Ontogenese dieses Knochens kann nirgends eine Entstehung der Osteo- und Odontoblasten durch Wucherung und Auswanderung der Epithelzellen ins Bindegewebe gefunden werden.

Diese Verhältnisse bleiben sich während der nächsten Entwickelung im wesentlichen gleich, das Dermopalatinum ist ein der Unterseite der vorderen Hälfte des Palatoquadratum angelagertes flaches Knochenplättchen, welches überall vom Knorpel durch Bindegewebe getrennt ist. An einer Stelle ist diese Zwischenschicht sehr dünn, nur aus einzelnen Zellen bestehend, und zwar da, wo das Palatoquadratum nach aussen und oben abgeknickt ist, sodass es mit seinem Vorderende hornartig von

dem Ethmoidalknorpel absteht. Sowohl mit dem letzteren wie mit dem Maxillare ist das Dermopalatinum fibrös verbunden.

Diese im vorstehenden geschilderte Lagebeziehung des Knochens zum Knorpel hat bei einem 31 mm langen Lachs eine wichtige Veränderung erfahren: Es fällt zunächst auf Querschnitten auf, dass an der Stelle, wo schon früher das Dermopalatinum dem Knorpel näher auflag, nun eine unmittelbare Berührung zwischen beiden stattfindet, und dass das früher ein schmales flaches Plättchen darstellende Dermopalatinum an der gleichen Stelle das Palatoquadratum halbrinnenförmig umfasst. — Wenn man überlegt, auf welche Weise der Knochen zum Kontakt mit dem Knorpel gekommen sein kann, so findet man drei Möglichkeiten: Entweder ist das zwischen Dermopalatinum und dem Palatoquadratknorpel gelegene Bindegewebe auf irgend eine Weise verschwunden und der Knochen dadurch „in die Tiefe gerückt", sodass der Kontakt erreicht worden ist; dieses Verhalten ist am unwahrscheinlichsten. Oder das Dermopalatinum hat sich auf seiner dem Knorpel zugewandten Fläche solange verdickt, bis es auf letzteren gestossen ist. Oder drittens: es hat sich unabhängig vom Dermopalatinum eine dem Palatoquadratum aufliegende perichondrale Knochenlamelle gebildet und diese ist mit dem Dermopalatinum verschmolzen. Diese letztere Möglichkeit, dass also das zahntragende Dermopalatinum dem Knorpel vermittelst eines perichondralen „Autopalatinum" aufliegt, wird durch folgende Befunde sehr wahrscheinlich gemacht: Wenn man von der eben beschriebenen Stelle aus die Querschnitte der Reihe nach nach vorne zu verfolgt, so sieht man von den Rändern des Knochens her einen horizontalen Spalt in demselben auftreten, sodass man auf den vordersten Schnitten durch das Palatinum erstens ein flaches, zahntragendes Knochenplättchen und zweitens eine perichondrale, dem Knorpel rinnenförmig anliegende Knochenlamelle unterscheiden kann, welche nur an einer Stelle etwa in ihrer Mitte zusammenhängen; ganz

die gleiche Beobachtung ist bei der Betrachtung der nach hinten zu von der zuerst beschriebenen Stelle aus gelegenen Schnitte zu machen, nur sind hier der zahntragende Knochen und die perichondrale Lamelle auf einzelnen Schnitten vollständig getrennt. (Siehe Fig. 14.) Dieser Befund ist so zu deuten, dass erstere das Dermopalatinum, letztere das Autopalatinum darstellt,

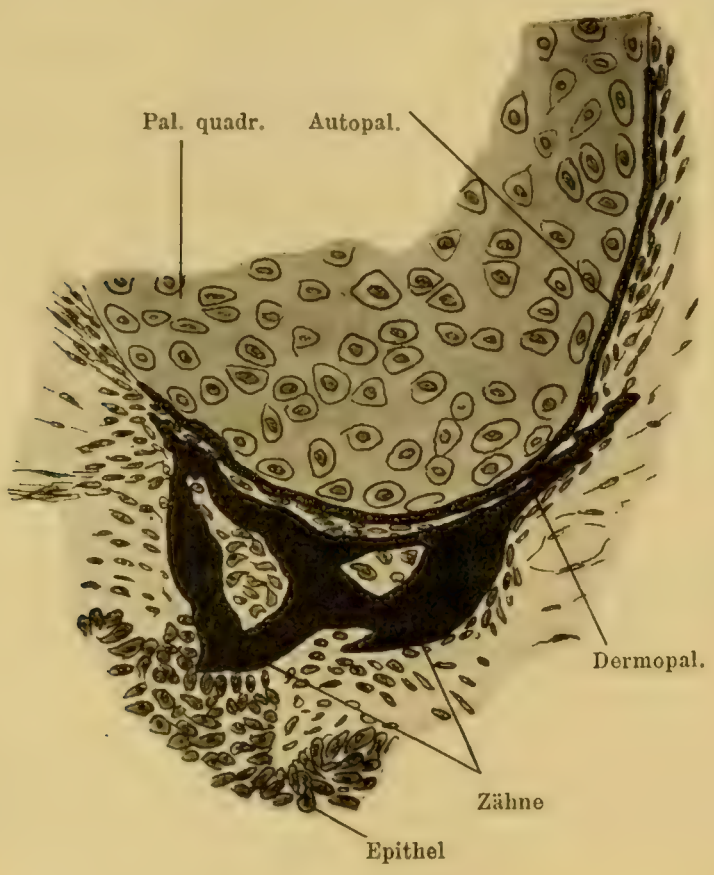

Fig. 14.

Schnitt durch den vorderen Teil des Palatinum eines 31 mm langen Lachses. Vergrösserung 265 fach.

und dass beide in einer gewissen Ausdehnung miteinander verwachsen sind, während sie vorne und hinten noch getrennt sind. Bei einer 40 mm langen Forelle ist die Verwachsung beider Komponenten ausgedehnter und inniger geworden, aber Schnitte vor und hinter diesem Gebiet geben eher noch deutlichere Bilder wie die oben beschriebenen.

Auf diesem Stadium ist auch eine weitere Komplikation in der Entwickelung des Palatinum aufgetreten: Auf den hinteren Querschnitten durch das Autopalatinum sieht man mit ihm nur den medialen und lateralen Rand des Dermopalatinum verwachsen, sodass ein rings von Knochen umschlossener, von Bindegewebe eingenommener Raum entsteht (welcher natürlich nach hinten, wo das Dermopalatinum von dem anderen Knochen sich mehr und mehr entfernt, offen ist). Von diesem Raum aus findet nun an vielen Stellen eine Resorption des mittleren Abschnittes des Dermopalatinum statt, welche zu einer Kommunikation des genannten Raumes mit der Höhle eines dem Dermopalatinum aufsitzenden Zahnes führt; dadurch entstehen Bilder, welche aussehen, als ob die Zähne unmittelbar dem Autopalatinum aufsässen. Ich konnte aber alle nur möglichen Übergangsstadien, welche zu diesem Verhalten führen, finden. In Fig. 15 ist das sehr gut zu sehen; die Grenze zwischen Zahn und Dermopalatinum, d. h. die Stelle, wo der Zahn diesem aufsitzt, wird einmal kenntlich gemacht durch den Knochenvorsprung, welcher auf den nächst vorderen Schnitten Pulpahöhle und den Raum zwischen Dermo- und Autopalatinum vollständig trennt; und ausserdem ist die untere Grenze des Dentinkegels unzweifelhaft an dem Eintritt des Blutgefässes erkennbar, welches immer von unten in die Zahnhöhle tritt und nie das Zahnbein selbst durchbohrt.

Bezüglich des sonstigen Verhaltens des Knochens sei nur kurz erwähnt, dass das Autopalatinum bedeutend geringere Längenausdehnung hat als wie der bindegewebige Bestandteil, es ist nur da vorhanden, wo das Palatinum im ganzen genommen beim erwachsenen Lachse dem Knorpel anliegt. Das Dermopalatinum erstreckt sich weit nach hinten und trägt in seiner ganzen Ausdehnung Zähne, die aber vorne dichter stehen.

Während aus der Ontogenese des Squamosum sofort mit Sicherheit zu erkennen war, dass man es mit der Verschmel-

zung zweier Komponenten zu thun hat, ist das, wie aus vorstehendem ersichtlich, beim Palatinum schwieriger. Das erklärt sich dadurch, dass bei jenem beide Komponenten schon vor ihrer Verschmelzung jede für sich deutlich sichtbar waren,

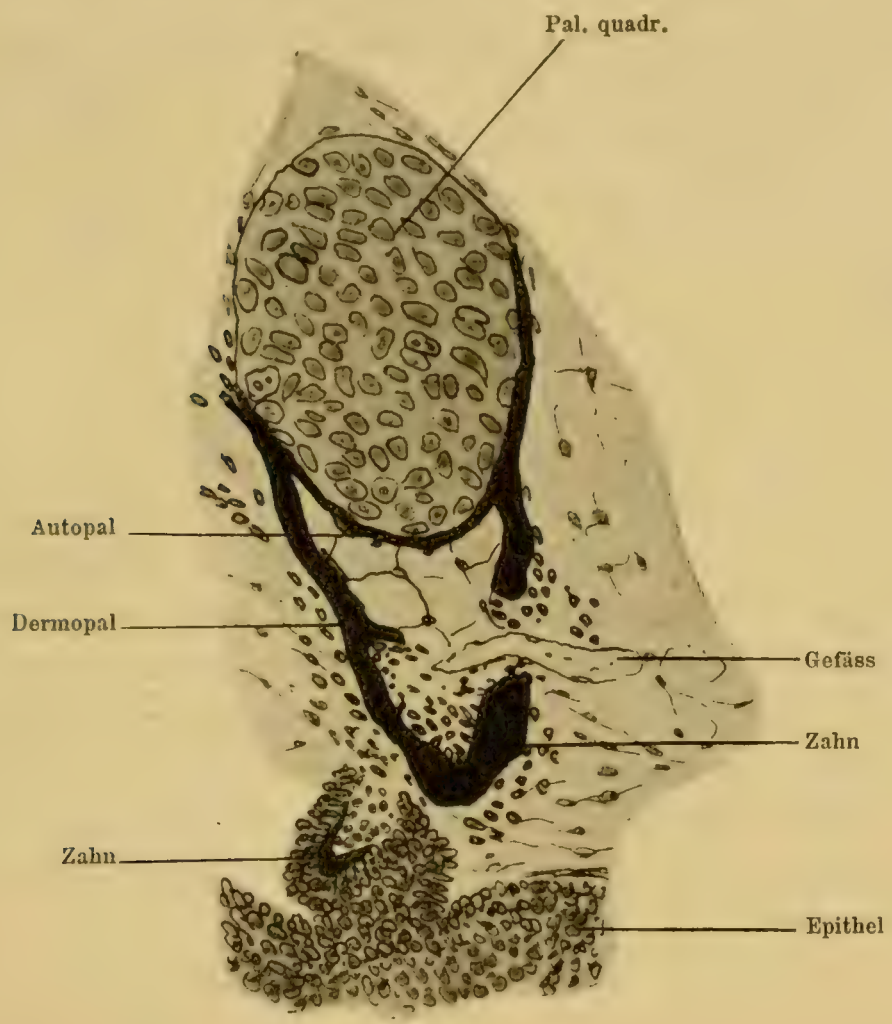

Fig. 15.

Schnitt durch den vorderen Teil des Palatinum einer 40 mm langen Forelle. Vergrösserung 140 fach.

während das hier nicht überall der Fall ist. Als Grund dafür lässt sich den Befunden entnehmen, dass schon in dem Augenblick, wo das Autopalatinum entsteht, eine teilweise Verwachsung mit dem Dermopalatinum eintritt. Die Erkenntnis der thatsächlichen Verhältnisse ist beim Palatinum nur da-

durch möglich, dass das Fortschreiten des Verwachsungsprozesses mit der Ausdehnung des Autopalatinum keinen Schritt hält, dass also beide Komponenten am vorderen und hinteren Ende vorerst noch getrennt bleiben, so dass wir da Bilder bekommen, wie überall, wo über einem perichondralen Knochen ein von ihm getrennter Deckknochen liegt. Das Palatinum ist, wie wir sehen werden, nicht der einzige Knochen, welcher das im vorstehenden beschriebene Verhalten darbietet. Beim Hecht hat Walther die Frage, ob eine selbständige perichondrale Knochenscheide des Palatoquadratum existiert oder nicht, unentschieden gelassen.

Ekto- und Entopterygoideum.

Ekto- und Entopterygoideum treten etwa zu der gleichen Zeit (bei 15—16 mm langen Forellen) auf; ihre Bildung verläuft ähnlich wie z. B. die des Parietale: In einer zwischen Epithel und Palatoquadratknorpel gelegenen Schicht eng zusammengelagerter Bindegewebszellen mit wenig fibrillärer Grundsubstanz tritt zwischen den Zellen eine laterale (Ektopterygoid) und eine mediale (Entopterygoid) dünne Knochenlamelle auf. Dieselben liegen zwar dicht auf dem Knorpel, bewahren ihre Deckknochennatur aber stets dadurch, dass eine bindegewebige Zwischenschicht sie vom Knorpel trennt.

Mit diesen Knochen stehen also keine Zähne in irgendwelcher Beziehung, sondern jene stellen einfach eine Verknöcherung und damit eine Verstärkung einer das Mundhöhlendach bildenden Membran dar, soweit dasselbe nicht von anderen Knochen gebildet wird; Ento- und Ektopterygoid sind also mit einer Anzahl anderer teils schon besprochener Knochen (Parietale) als Membranverknöcherungen zu bezeichnen. Ob sie bei anderen Fischen ihre Entstehung Zähnen verdanken und ihr Verhalten beim Lachs nur sekundär ist, kann hier nicht erörtert werden. Bemerkt sei noch, dass auch hier die Osteoblasten in

keinem erkennbaren genetischen Zusammenhang mit dem Epithel angetroffen wurden.

2. Primordiale Knochen. Quadratum und Metapterygoideum.

Die Entwickelung des Metapterygoids und des Quadratum verläuft ganz analog der anderer perichondraler Knochen. Was zunächst das Quadratum anlangt, so ist es zuerst bei einer 17 mm langen Forelle als eine dünne homogene perichondrale Lamelle sichtbar, welche den unteren Teil des verbreiterten Hinterendes des Palatoquadratum einfasst. Es entsteht also an der Verbindung desselben mit dem Unterkiefer (weiter vorne) und mit dem Kieferstiel (weiter hinten). Das Auftreten des Knochens kann also verstanden werden als eine Verstärkung des Palatoquadratknorpels in der Nähe dieser wichtigen und auch exponierten Skelettverbindungen. Die gegen den Gelenkfortsatz des Unterkiefers schauende Fläche bleibt von der Verknöcherung unberührt, und es bildet sich hier ein richtiges Gelenk. Die Kontaktfläche für das Symplecticum verknöchert aber; die Verbindung mit ihm ist eine straffe Syndesmose, welche durch eine unten noch zu besprechende Einrichtung verstärkt wird. Schon bei 29—30 mm langen Lachsen wird eine endochondrale Verknöcherung durch Auftreten von Resorptionshöhlen im Knorpel vorbereitet, und noch später ist endochondraler Knochen selbst zu sehen, wobei im genaueren dieser Prozess wie beim Petrosum verläuft. Am Aufbau des Quadratum beteiligt sich auch ossifizierendes Bindegewebe, allerdings nur in geringem Umfang, indem das Quadratum dadurch an seiner unteren Kante zwei leistenförmige Vorsprünge in das Bindegewebe erhält; diese fassen das Symplecticum zwischen sich, so dass dieses in eine Rinne des Quadratum zu liegen kommt und eine sehr feste Verbindung zwischen beiden Knochen erzielt wird.

Gleichzeitig mit dem Quadratum entsteht ein mit diesem schon bei seinem ersten Auftreten in knöcherner Verbindung stehendes Knochenplättchen, welches wie ein Deckknochen an der Aussenseite des Symplecticum vorüber zum unteren Ende des Praeoperculum zieht, mit welchen beiden Knochen es fest fibrös verbunden ist. Es heftet also den Opercularapparat an den oberen Kieferapparat an. Auf dieses Knöchelchen, welches ich nirgends erwähnt gefunden habe, wird noch einmal beim Opercularapparat zurückzukommen sein.

Das Metapterygoideum ist eine perichondrale Verknöcherung des oberen Teils des verbreiterten Hinterendes des Palatoquadratum. An ihm entspringen erstens einige Fasern des Musc. adductor mandibulae und dann setzen sich an ihm, besonders an seiner oberen Kante die Sehnen der Mm. adductor und levator arcus palatini an. In vorgeschritteneren Stadien verknöchern auch die Sehnen der letzteren Muskeln teilweise, sodass die obere Kante des Knochens etwas erhöht und verschärft wird und derselbe auch ein leistenförmiges Relief auf der Seite erhält. Man kann wohl mit Recht annehmen, dass die wesentlichste Ursache für die Entstehung des Metapterygoids der Muskelzug ist. Es ist bemerkenswert, dass das Auftreten dieses und einiger anderer als Muskelursprung dienender Knochen der Kiefer zusammenfällt mit der Zeit, wo der Dottersack nahezu verbraucht ist und deshalb der Kieferapparat des Fischchens in erhöhter Weise in Funktion tritt. Die endochondrale Verknöcherung im Bereich des Metapterygoids ist bei einer 40 mm langen Forelle noch nicht soweit vorgeschritten wie die vom Quadratum ausgehende, verläuft aber sonst in gleicher Weise.

B. Knochen des Unterkiefers.

1. Mischknochen: Dentale.

Das Dentale entsteht mit dem Maxillare am frühzeitigsten von allen Knochen des Kopfskelettes, es ist schon bei eben ausgeschlüpften Forellen (12 mm lang) vorhanden. Es stellt hier ein rinnenförmig gebogenes Knochenplättchen auf der Aussen- und Unterseite des Unterkieferknorpels dar und zwar liegt es

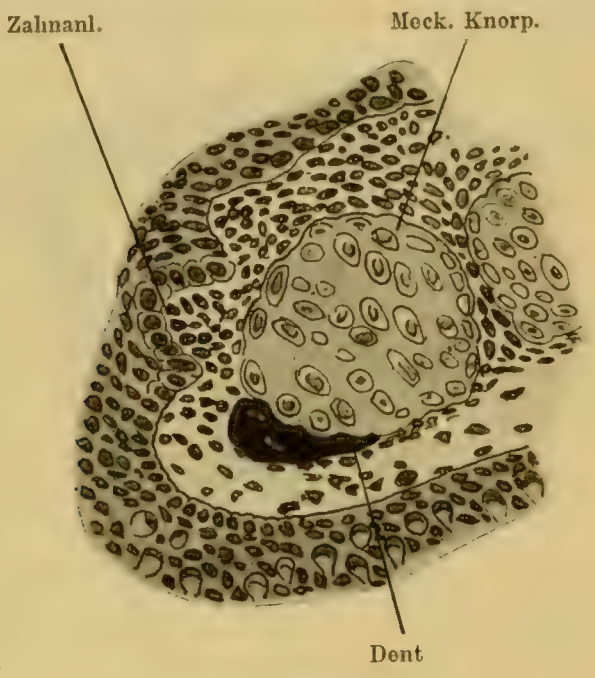

Fig. 16.

Schnitt durch das vordere perichondral gelagerte Ende des Dentale einer 13 mm langen Forelle. Vergrösserung 285 fach.

ihm mit seinem Vorderende unmittelbar auf (siehe Fig. 16), während es weiter hinten von ihm durch Bindegewebe getrennt ist (siehe Fig. 17). Wir haben also einen vorderen perichondralen von einem hinteren „Deckknochen"-Abschnitt zu unterscheiden; beide gehen allmählich in einander über. Dem Dentale sind Zellen angelagert, welche als Osteoblasten zu bezeichnen sind und von dem Epithel überall durch dessen „Basalmembran" getrennt sind. Nur in der Gegend des Mundwinkels liegen

zwischen den Osteoblasten und dem Epithel dicht gedrängte Zellen von embryonalem Charakter, welche nach beiden Seiten hin nicht scharf abgrenzbar sind; es besteht also hier keine scharfe Grenze zwischen Osteoblasten und Epithelzellen. Da diese embryonalen Zellen sich später in gewöhnliche Bindegewebszellen umwandeln und sich dann durch eine gleichzeitig auftretende Basalmembran vom Epithel abgrenzen, da ferner das geschilderte Verhalten nur auf verhältnismässig wenigen

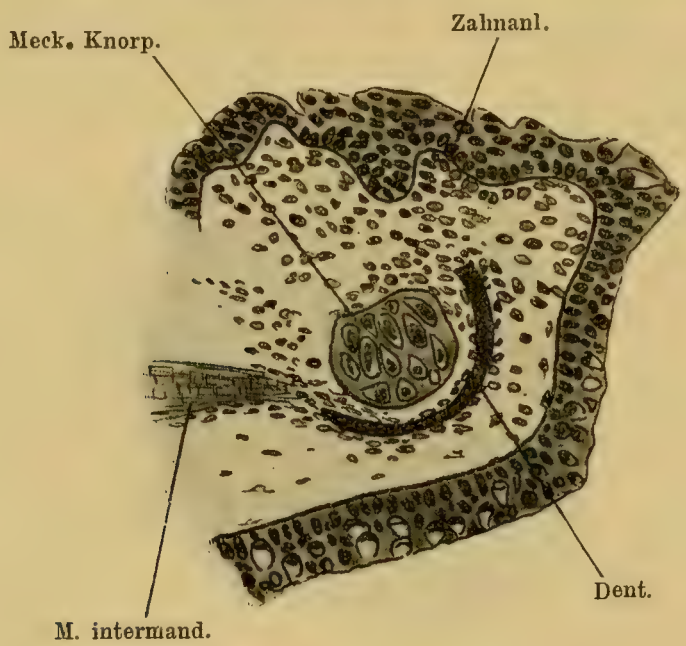

Fig. 17.

Schnitt durch den hinteren, bindegewebigen Abschnitt des Dentale einer 12 mm langen Forelle. Vergrösserung 315 fach.

Schnitten und nur in der Gegend des Mundwinkels zu finden ist, wo besondere Wachstumsverschiebungen anzunehmen sind, da schliesslich die Zellen durch ihre dicht gedrängte Lage eine eventuell vorhandene Basalmembran leicht überdecken können, so kann ich diesen Befund nicht als einen Beweis ansehen dafür, dass an dieser Stelle die Osteoblasten aus dem Epithel auswandern und sich im Unterkiefer ausbreiten sollen, um das Dentale zu bilden. — Zahnanlagen sind ebenfalls schon in den jüngsten Stadien vorhanden, sie stehen aber zu dem Knochen

in keiner sehr nahen Beziehung, da der Knochen, wie Fig. 17 zeigt, mit seinem grössten Teil nicht unterhalb derselben liegt. Die Odontoblasten sind von den Epithelzellen überall deutlich abzugrenzen, von den Osteoblasten aber nur auf einem Teil der Schnitte. Im Epithel ventral von dem Dentale liegen einige wenige kohlenmeilerartig angeordnete Zellknötchen, die Sinnesknospen.

Die eben geschilderten Verhältnisse erfahren während der nächsten Entwickelung wenig Veränderungen, nur die Ausbildung der Zahnanlagen macht rasche Fortschritte. Bei einer 17 mm langen Forelle tritt aber etwas Neues auf: da, wo das Dentale sich vom Meckelschen Knorpel entfernt, also vom perichondralen Abschnitt in den Deckknochen-Abschnitt übergeht, erscheint auf dem Knorpel eine perichondrale knöcherne Lamelle von gewöhnlichem Aussehen, allerdings nur von geringer Ausdehnung und zunächst nicht ganz leicht zu sehen; sie geht mit ihrem Vorderende in den perichondralen Abschnitt des Dentale über, d. h. ist von diesem nicht abgrenzbar. Wenn wir also durch das Dentale Querschnitte anlegen, so erhalten wir verschiedene Bilder: Vorne liegt der gleich in den jüngsten Stadien vorhandene perichondrale Abschnitt dem Unterkieferknorpel lateral und unten direkt auf. Etwas weiter hinten wird der Knorpel von zwei Knochenscheiden umgeben, erstens von der neu aufgetretenen perichondralen Lamelle und zwar rings herum, zweitens von dem Deckknochen-Abschnitt des Dentale (lateral und unten); beide Knochen sind durch Zellen getrennt, aber nicht vollständig, indem sie auf allen Schnitten lateral vom Knorpel miteinander verwachsen sind (vergl. Figur 18). Noch weiter hinten ist die Mandibula nur von dem Deckknochen-Abschnitt des Dentale bedeckt. — Auf dem gleichen Stadium haben sich die Sinnesknospen, wie beim Frontale etc. geschildert wurde, in eine Furche, den Schleimkanal, gesenkt, welcher eben eine knöcherne Umhüllung bekommt. Der untere Rand des Dentale legt sich nämlich an die mediale Seite des Kanals,

während dessen laterale Wand durch eine vom Dentale abgehende Knochenleiste gebildet wird. Die Osteoblasten sind hier noch überall vom Epithel abzugrenzen.

Der Schleimkanal hat sich bei 25—26 mm langen Lachsen vollständig von dem Epithel abgeschnürt und steht mit der Aussenwelt nur vermittelst der gewöhnlichen feinen Kanälchen in Verbindung; gleichzeitig hat das Dentale den Schleimkanal vollständiger eingeschlossen. Dabei findet man jetzt ab und zu Stellen, wo keine deutliche Grenze zwischen Osteoblasten und Epithelzellen vorhanden ist; es ist aber zu beachten, dass dieser scheinbare Übergang beider Zellarten in einander wie beim Frontale und anderen schon besprochenen Knochen erst nachträglich eintritt, zu einer Zeit, wo das Dentale schon ziemlich weit ausgebildet ist. Auf diesen Stadien sind auch schon zahlreiche Zähne mit dem Knochen verwachsen, indem die Dentinkegel sich nach unten verlängerten, bis sie auf den Knochen stossen. Schliesslich ist die zwar schon auf jüngeren Stadien vorhandene, aber hier durch Längenausdehnung des Dentale nach rückwärts deutlichere Gabelung des hinteren Teiles des Knochens in zwei Zinken zu erwähnen, von denen einer lateral vom Knorpel, der andere unter ihm liegt. Der letztere schliesst wie der Unterrand des ungegabelten Teiles des Dentale den Schleimkanal ein; der laterale Zinken bildet die Fortsetzung des oberen, zahntragenden Randes des Dentale, ohne dass er aber selbst einen Zahnbesatz aufweist.

Die Befunde am Dentale eines 35 mm langen Lachses oder einer 40 mm langen Forelle sind gegen frühere Stadien im wesentlichen nicht verändert. Nur hat erstens der als Deckknochen imponierende Teil des Knochens wenigstens in seinem vorderen Abschnitt den Meckelschen Knorpel, welchen er vorher nur lateral und unten bedeckte, rings umwachsen (siehe Figur 18). Zum Teil wenigstens darf wohl als Ursache der Umwachsung der Zug des Musc. intermandibularis angesehen

werden, welcher an den Rändern des Dentale inseriert und das Knochenwachstum in der Richtung seines Zuges begünstigte. Dann ist die erwähnte perichondrale Lamelle viel deutlicher sichtbar: sie ist aber sowohl in grösserer Ausdehnung lateral als auch sonst an einigen Stellen mit dem bindegewebigen Teil des Dentale verwachsen, indem letzteres durch Dickenwachstum sich ihm näherte (Figur 18).

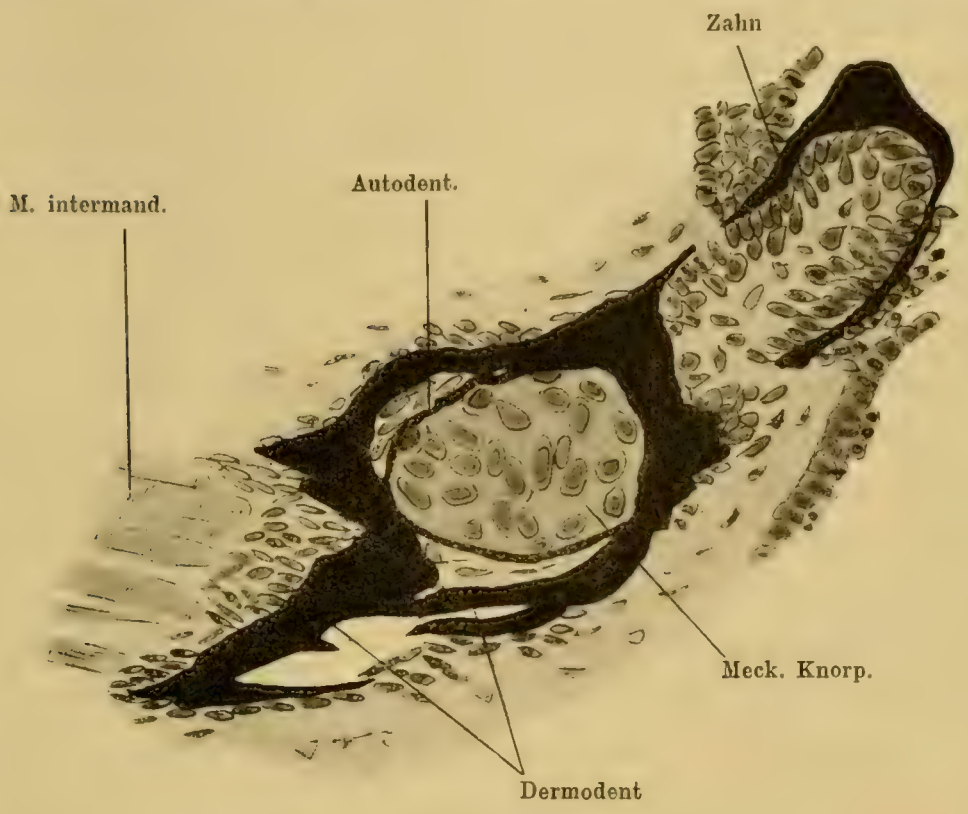

Fig. 18.

Schnitt durch das Dentale eines 31 mm langen Lachses. Vergrösserung 280 fach.

Durchschnitte, welche ich durch den Unterkiefer eines erwachsenen Lachses machte, gaben je nach der Stelle, an welcher das Dentale getroffen wurde, verschiedene Bilder: Ganz vorne ist der Meckelsche Knorpel direkt in die Knochenmasse eingebettet, welche in ihn hineinwuchert. Weiter rückwärts sieht man dagegen den Knorpel in einer Höhle des Dentale liegen, wobei er eine dünne perichondrale Knochenlamelle aufgelagert hat; auf der einen Seite ist die letztere vom übrigen Knochen

durch Markgewebe getrennt, auf der anderen hat sie ihm angelegen, hat sich beim Schneiden aber etwas von ihm abgelöst. Noch weiter hinten liegt der Knorpel ebenfalls in einer Höhle des Dentale, hat aber keine perichondrale Verknöcherung mehr.

Aus diesen Beobachtungen geht also folgendes hervor: Das Dentale entsteht als ein Deckknochen des Meckelschen Knorpels mit der Besonderheit, dass es ihm mit seinem Vorderende ohne Zwischenschicht von Bindegewebe aufliegt, und zwar gleich bei seinem ersten Auftreten. Im Laufe der Entwickelung tritt dann im Anschluss an den perichondral gelagerten Abschnitt des Dentale eine besondere perichondrale Knochenlamelle auf, deren genauere Lage und Beziehung zu dem schon vorher vorhandenen Knochen oben auseinandergesetzt wurde. Nach Analogie der Befunde an anderen Knochen muss man nun den vom Knorpel durch Bindegewebe getrennten Abschnitt des Dentale als Dermodentale, die später auftretende perichondrale Lamelle als Autodentale auffassen. Was den vorderen einheitlichen, dem Knorpel direkt auflagernden Abschnitt angeht, welcher einerseits in das Dermodentale, andererseits in das Autodentale übergeht, so ist es denkbar, dass er phylogenetisch wenigstens aus einer Verschmelzung der beiden Komponenten hervorgegangen ist. Danach bestände also kurz gesagt das Dentale aus einer perichondralen und einer Deckknochen-Komponente, welche mit ihrem Vorderende gleich bei ihrer ersten Anlage in der Ontogenese verschmolzen sind. Ein unmittelbarer Beweis für diese Ansicht lässt sich in der Knochenentwickelung bei Lachs und Forelle nicht finden, aber sie ist nach den Verhältnissen, wie sie andere Knochen (Squamosum, Palatinum etc.) bieten, nicht unwahrscheinlich.

Wir fanden das (Dermo-) Dentale in Beziehung stehend zu Zähnen und zu einem Schleimkanal, wenn der Knochen auch in seinem ersten Auftreten unabhängig von ihnen erscheint und erst später einerseits mit den Zähnen verwächst, anderer-

seits den Schleimkanal umschliesst. Eigentümlich ist nun die Spaltung des Hinterendes des Dentale in zwei lange Zinken; wenn man sich diese Spaltung vervollständigt denkt, so hätte man zwei Knochen, einen, der Zähne trägt, und einen, der einen Schleimkanal umschliesst. Walther, welcher der Ansicht ist, dass die Beziehung der einen Schleimkanal führenden Knochen zu diesem nur sekundär ist, führt als Stütze für seine Behauptung das Dentale an, welches, da es Zähnen seinen Ursprung verdanken soll, erst sekundär einen Schleimkanal umschliessen könne. Abgesehen von anderen hier nicht zu erörternden Gründen würde die Schwierigkeit, welche Walther gegen die von ihm bestrittene Ansicht erhebt, in Wegfall kommen, wenn wir uns das (Dermo-) Dentale phylogenetisch verwachsen denken aus einem Schleimkanal- und einem Zahnknochen. Immerhin soll das eben Vorgebrachte nur eine Vermutung sein.

Articulare.

Das Articulare, welches die hintere Hälfte des Unterkieferknorpels lateral bedeckt, ist erst bei einer 13 mm langen Forelle sichtbar. Es entsteht hier als ein zartes Knochenplättchen zwischen dem Hinterende des Dentale und dem Knorpel, von letzterem durch Bindegewebe getrennt, und erstreckt sich hier noch kaum über den ersteren Knochen nach rückwärts hinaus. Dem Verlaufe des später von ihm eingeschlossenen Schleimkanals entsprechend zieht sich eine Reihe von Sinnesknospen als Fortsetzung der über dem Dentale gelegenen nach hinten. Während der nächsten Entwickelung dehnt sich das Articulare weiter nach hinten aus und erreicht bei einer 16 mm langen Forelle den Processus praearticularis des Meckelschen Knorpels. Die Sinnesknospen haben sich hier schon etwas in die Tiefe gesenkt, ohne dass aber noch nähere Beziehungen zwischen dem Knochen und dem sich bildenden Schleimkanal bestehen, auch

hat das Epithel überall eine deutliche Basalmembran, durch welche es scharf von den Osteoblasten und dem Bindegewebe abgegrenzt ist. Bei einem Lachs von 26 mm Länge erstreckt sich das Articulare schon bis zu dem Processus praearticularis; es hat den Schleimkanal vollständig eingeschlossen, wobei auch hier wie bei anderen Knochen dieser Art an verschiedenen Stellen nachträglich die Grenze zwischen Osteoblasten und Epithel verloren geht. Auch die Vereinigung der Schleimkanalabschnitte über Dentale, Articulare und, wie gleich im voraus bemerkt sei, Praeoperculum und Supratemporale zu dem einheitlichen Ramus praeoperculo-mandibularis des Schleimkanalsystems geschieht auf die Weise, welche beim Frontale, Nasale etc. geschildert wurde.

Das Articulare war auf allen diesen Stadien vom Knorpel durch eine verhältnismässig dicke Zellenschicht getrennt, nur etwas vor dem Unterkiefergelenk lag es näher auf dem Knorpel. Diese Verhältnisse erfahren nun bei einem 30 mm langen Lachs eine Veränderung: Das zwischen Articulare und Knorpel befindliche Bindegewebe verknöchert an der Stelle, wo der Knochen jenem schon früher dichter auflag, sodass er ihm unmittelbar auflagert. Es ist hier sehr schön zu sehen, wie dieser Kontakt nicht dadurch hergestellt wird, dass das Articulare allmählich in die Tiefe rückt, bis es den Knorpel erreicht, sondern die zwischen beiden befindlichen Zellen umgeben sich mit Knochensubstanz, wodurch mit einem Male der Kontakt hergestellt ist und zwar durch eine Knochenmasse, welche zahlreiche Zellen einschliesst.

Auf etwas älteren Stadien erhält nun der Unterkieferknorpel in der Umgebung der Stelle, wo das Articulare ihm unmittelbar aufliegt, eine perichondrale Knochenlamelle, welche von jenem durch Bindegewebe getrennt ist. Bei einer 40 mm langen Forelle ist die das Articulare mit dem Knorpel verbindende Knochenmasse zellärmer und dadurch also kompakter geworden.

Ferner hat sich die perichondrale Lamelle bedeutend ausgedehnt, auf manchen Querschnitten ist der Knorpel von ihr sogar ganz umgeben (siehe Fig. 19).

Wir haben also uns auch das Articulare aus zwei Komponenten, einem Autarticulare und einem Dermarticulare entstanden zu denken. Und zwar müssen wir die Verhältnisse ebenso

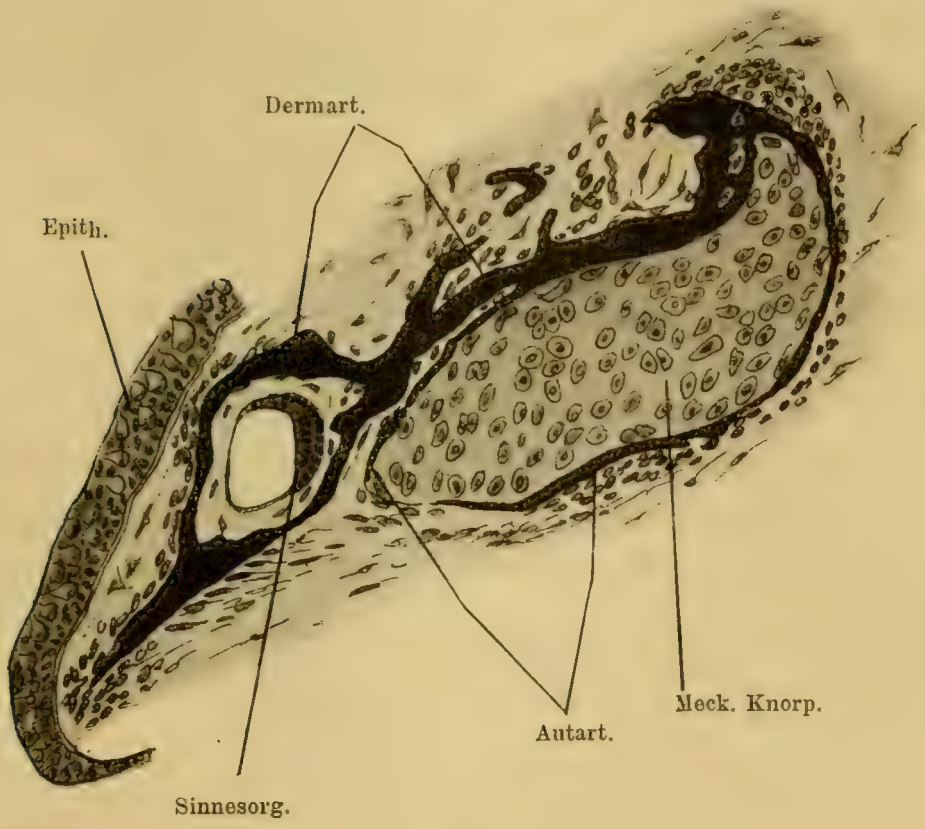

Fig. 19.

Schnitt durch das Articulare (etwas vor dem Unterkiefergelenk) einer 40 mm langen Forelle. Vergrösserung 105fach.

auffassen wie beim Palatinum: Das Autarticulare ist schon in dem Moment seiner ersten Entstehung mit dem früher aufgetretenen Dermarticulare verbunden und erscheint erst auf späteren Stadien von jenem unterscheidbar, wo es Ausdehnung gewonnen hat, ohne mit dem Dermarticulare zu verwachsen. Eine Trennung des Autarticulare gegen die Substanz des Dermarticulare kann allerdings an der Verwachsungsstelle nicht durchgeführt

wurden, aber die Thatsache, dass die perichondrale Lamelle auf allen Seiten in die Verwachsungsstelle übergeht, beweist, dass sie in der Knochenmasse derselben enthalten ist. — Das Dermarticulare stellt einen Schleimkanalknochen dar, hat aber zugleich eine grosse Flächenausdehnung, sodass es in dieser Beziehung dem Frontale gleicht. Für die Entstehung des Autarticulare sind zwei Momente zu beachten, das Unterkiefergelenk und die Anheftung des Dermarticulare; es ist also einerseits dem Quadratum, andererseits dem Autodentale gleichzusetzen.

2. Primordialknochen.

Die beiden noch übrigen Unterkieferknochen, das Angulare und das Coronale sind perichondral, und ihr Verknöcherungsprozess verläuft in derselben Weise, wie schon oben geschildert wurde. Dennoch sind die Knochen interessant, weil wir bei ihnen Verhältnisse finden, die ganz besonders deutlich einen Rückschluss auf die ursächlichen Momente der Knochenentstehung gestatten.

Angulare.

Das Angulare ist eine schon verhältnismässig frühzeitig (bei einem 24 mm langen Lachs) auftretende perichondrale Verknöcherung des Processus retroarticularis des Meckelschen Knorpels, welche rasch zu einem ziemlich kräftigen Knochen wird. An dem genannten Fortsatz inseriert das starke Ligamentum mandibulo-hyoideum, in dessen Zug wir das ursächliche Moment für die Verstärkung des Knorpels sehen können, welche das Angulare bedeutet. Ausserdem ist auch das Hinterende des Articulare vermittelst fibrösen Gewebes an das Angulare angeheftet, ein Umstand, welcher für die Entstehung des Knochens auch wohl nicht ohne Bedeutung ist.

Coronale.

Das Coronale entsteht erst bei einem 30 mm langen Lachs als eine nicht umfangreiche Verknöcherung eines flachen Höckers auf der oberen Kante der Mandibula, des schon erwähnten Pro-

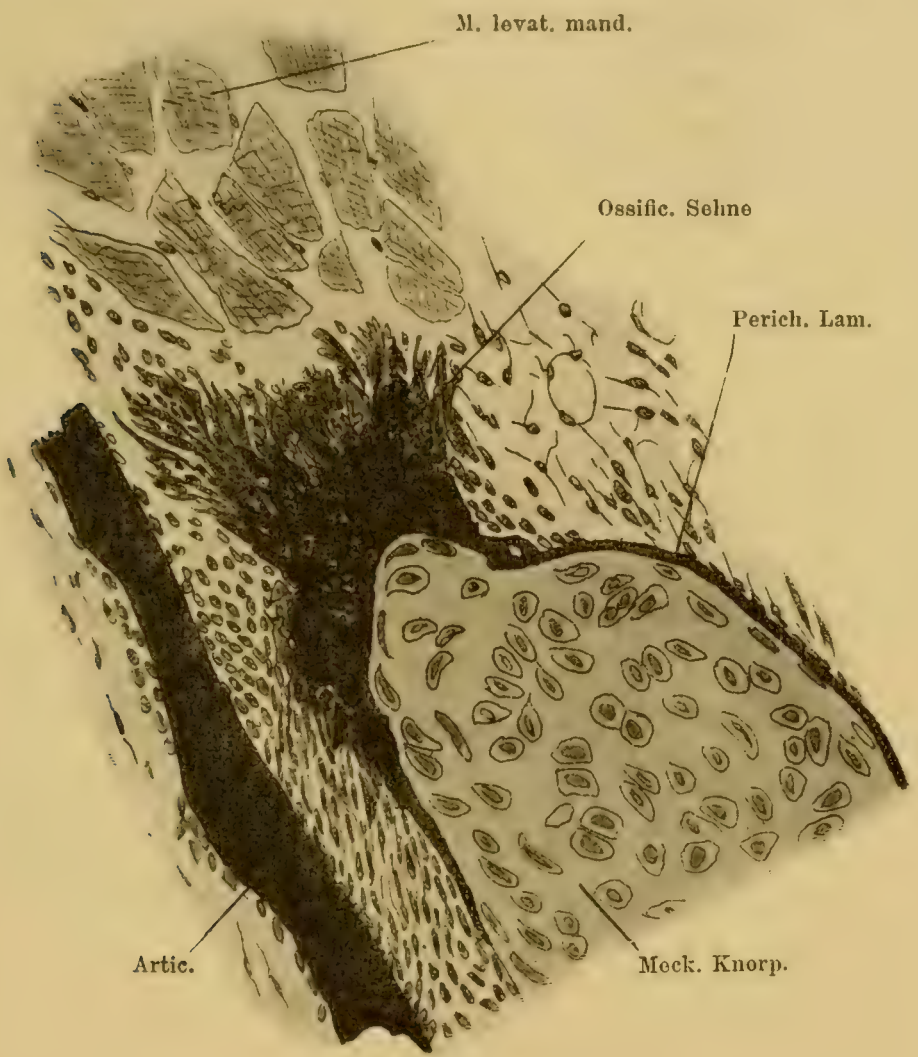

Fig. 20.

Schnitt durch das Coronale einer 40 mm langen Forelle. Vergrösserung 265 fach.

cessus praearticularis; an denselben setzen sich etwa die Hälfte der Fasern des kräftigen Musculus adductor mandibulae an, während die anderen weiter vorne am Knorpel und auch am Dentale inserieren. Das Coronale setzt sich nun zusammen erstens aus einer perichondralen Knochenlamelle, welche auf

Querschnitten durch ältere Stadien den Knorpel zum grössten Teil umfasst; zweitens aus einer Ossifikation des dem Knorpel benachbarten Teils der genannten Muskelsehne. Fig. 20 lässt sehr deutlich erkennen, wie das Sehnengewebe direkt in Knochengewebe umgewandelt wird, wobei die Fasern des ersteren in die Knochensubstanz und die Zellen in Höhlen der letzteren zu liegen kommen. Infolge dieser Sehnenverknöcherung wird der am knorpeligen Unterkiefer nur wenig hervortretende präartikulare Fortsatz zu einem deutlich ausgeprägten „Processus coronoideus."

C. Knochen des Kieferstieles.

An der knorpeligen Hyomandibula, dem sog. Kieferstiel, entstehen zwei perichondrale Verknöcherungen, das Hyomandibulare an dem oberen hinteren, verbreiterten Ende, das Symplecticum an dem nach vorne und unten gerichteten Fortsatz, mit welchem das Palatoquadratum verbunden ist.

Hyomandibulare.

Das Hyomandibulare ist zuerst sichtbar bei einem 24 mm langen Lachs und stellt hier zwei den Knorpel medial und lateral anliegende und an seinem Vorder- und Hinterrande miteinander zusammenhängende Knochenlamellen dar. Da die knorpelige Hyomandibula von dem Kanal für den Ramus hyomandibularis des Facialis durchbohrt wird (und zwar wie nebenbei bemerkt sei, schon auf den jüngsten Stadien, wo der Knorpel sich eben differenziert hat) so zeigen selbstverständlich auch die Knochenlamellen entsprechende Ausschnitte. Das Hyomandibulare bildet die Insertions- bezw. Ursprungsfläche der Sehnen einer Anzahl von Muskeln (der hinteren Portionen der Mm. adductor und levator arcus palatini, des M. adductor hyomandibulae und des grössten Teils des M. levator mandibulae).

Wohl aus diesen Beziehungen ist die Entstehung dieses Knochens überhaupt und seine verhältnismässig starke Ausbildung schon in früher Zeit abzuleiten.

Schon sehr frühzeitig beginnt als Vorläufer der endochondralen Verknöcherung die Bildung von Resorptionshöhlen im Knorpel und zwar wie bei den Knochen des Gehirnschädels zuerst im Bereich des Nervenloches. Bei einem 31 mm langen Lachs ist an vielen Stellen der Knorpel ganz geschwunden, sodass eine weite Markhöhle von den ursprünglich perichondralen Knochenlamellen eingeschlossen wird. Bei den ältesten untersuchten Stadien treten schliesslich innerhalb der Markräume Knochenbälkchen auf, die untereinander und mit den perichondralen Lamellen anastomosieren, sodass das Hyomandibulare an einzelnen Stellen schon einen spongiösen Knochen darstellt, während nur noch wenig Knorpel (an der Gelenkfläche gegen den Schädel und im Processus opercularis) zu finden ist. Schliesslich beteiligen sich auch die Sehnen am Aufbau des Hyomandibulare, indem sie im Anschluss an dasselbe ein Stück weit verknöchern; so entsteht namentlich im Bereich des Ansatzes des Musc. levator mandibulae auf der Aussenseite des Knochens eine Crista.

Symplecticum.

Das Symplecticum verhält sich bezüglich der Zeit seiner Entstehung und des Verlaufes des Verknöcherungsprozesses ganz wie der eben betrachtete Knochen. Für seine Entstehung ist als Ursache aber wohl weniger Muskelzug anzunehmen, da nur eine kleine Portion des Musc. levator mandibulae an ihm ihren Ursprung nimmt, woraus die Stärke des Symplecticum nicht abgeleitet werden kann. Dasselbe bildet vielmehr eine Verstärkung des dünnen Knorpelfortsatzes der Hyomandibula, welche wichtige Verbindungen mit anderen Skelettteilen, dem oberen Kiefer- und dem Operkularapparat eingeht. Das geht auch

daraus hervor, dass im Zusammenhang mit den perichondralen Lamellen auch die zu den erwähnten Skelettteilen ziehenden Bänder ossifizieren.

D. Knochen des Opercularapparates.

Der knöcherne Opercularapparat setzt sich zusammen aus Operculum, Interoperculum, Suboperculum und den Radii branchiostegi, wozu noch Praeoperculum und Supratemporale kommen. Letztere beiden Verknöcherungen sind aber von dem eigentlichen Operkularapparat abzutrennen und besser nach dem Vorgange Sagemehls zu den Knochen des Ramus praeoperculo-mandibularis des Schleimkanalsystems zu rechnen.

Praeoperculum und Supratemporale.

Bei 12—13 mm langen Forellen findet man erst eine geringe Zahl von Sinnesknospen über der Stelle des späteren Knochens; das Epithel hat überall eine deutliche Basalmembran. Auf den nächsten Stadien von 14—15 mm Länge tritt unter den zahlreicher werdenden Sinnesorganen eine Ansammlung von Bindegewebszellen auf, das Osteoblastenmaterial für die Knochen, welches von dem Epithel durch die immer noch deutliche Basalmembran desselben geschieden ist. Bei einer 16 mm langen Forelle sieht man zuerst das Praeoperculum als eine zarte flache Knochenlamelle innerhalb des Osteoblastenlagers. Die Sinnesknospen liegen hier in einer seichten Furche. Schon bei einer Forelle von 17 mm Länge findet man den Schleimkanal teilweise von der Epidermis abgeschnürt und vom Praeoperculum eingefasst, indem dieses sich mit seinen Rändern gleichsam um ihn herumgeschlagen hat, sodass es eine Hohlrinne darstellt. Wo nun der Kanal eben im Begriff ist sich abzuschnüren, ist die Basallamelle und damit die Grenze zwischen Epithel und

Osteoblasten undeutlich geworden. Auf diesem Stadium hat sich der Schleimkanal schon mit jenem des Articulare in Verbindung gesetzt, während er von dem des Squamosum noch durch eine grosse Strecke getrennt ist. Bei einer 20 mm langen Forelle hat sich in gleicher Weise wie das Praeoperculum auch das Supratemporale gebildet, ist aber von diesem, auch auf späteren Stadien, nur undeutlich abzugrenzen; auf manchen Serien scheinen beide Knochen vereinigt zu sein. Hier ist auch der Schleimkanal mit jenem des Squamosum in Verbindung getreten. Während der nächsten Entwickelung findet nun noch eine Verbreiterung des bisher nur schmalen, hohlrinnenförmigen Praeoperculum und Supratemporale statt, sodass beide den eine grosse Flächenausdehnung besitzenden eigentlichen Opercularknochen ähnlicher werden.

Es wurde beim Quadratum ein Knöchelchen erwähnt, dessen Beziehungen einerseits zum Quadratum, andererseits zum Praeoperculum dort auseinandergesetzt sind. Dieses Knochenplättchen steht in keinem Zusammenhang mit einem Schleimkanal und auch sonst ist keine erkennbare Ursache für seine Entstehung zu finden. Da es jedoch die Verbindung zwischen Praeoperculum und Quadratum herstellt, so ist es vielleicht als Verknöcherung einer früheren Bandverbindung zwischen beiden aufzufassen, wenn auch in der Ontogenie das nicht erkennbar ist.

Operculum, Interoperculum, Subopercul um, Radii branchiostegi.

Die eigentlichen Opercularknochen können wir ihrer gleichartigen Entwickelung halber zusammen abhandeln. Operculum und Interoperculum sind schon in ganz jungen Stadien vorhanden und zwar tritt von ersterem zuerst der dem Processus opercularis hyomandibulae benachbarte Teil auf. Diese Opercularknochen, auch die etwas später erscheinenden Suboper-

culum und Radii branchiostegi, entstehen innerhalb einer Schichte von Zellen, welche zu keiner Zeit irgend welchen Zusammenhang mit dem Epithel aufweisen; das ist besonders gut an den letzgenannten Knochen zu erkennen, wo man schrittweise die Entstehung der Zellschicht verfolgen kann, welche das Osteoblastenlager der Knochen darstellt. Während das Praeoperculum und Supratemporale wenigstens anfangs nur als Umhüllung des Schleimkanals imponieren, sind diese Verknöcherungen von vorneherein breite Platten, welche man ebenso wie die Parietalia u. a. als „Membranknochen" bezeichnen kann.

E. Verknöcherungen des Hyalbogens und der Branchialbögen.

Paarige Stücke des Hyal- und der Branchialbögen I—IV.

Die Verknöcherungen dieser Teile des Branchialskelettes, deren Entstehung mit Ausnahme der beiden oberen Stücke des vierten Branchialbogens (s. u.) in ganz übereinstimmender Weise erfolgt, können gemeinsam besprochen werden. Mit der eben genannten Ausnahme sind alle diese Verknöcherungen typisch perichondral. Am frühzeitigsten verknöchern die Stücke des Hyalbogens, besonders eine Stelle des Hypohyale, wo die Sehne des mächtigen Musculus sternohyoideus inseriert. In den späteren Stadien (Lachse von 33—35 mm Länge) sieht man allenthalben im Knorpel Resorptionsvorgänge, sodass auf einzelnen Querschnitten durch eines der Bogenglieder kein Knorpel mehr zu sehen ist. Dieser Markraumbildung folgt dann das Auftreten endochondraler Knochenbälkchen. Ausser dieser Knorpelverknöcherung beteiligt sich auch das Bindegewebe durch Ossifikation an dem Aufbau der knöchernen Kiemenbogenstücke: man sieht von den perichondralen Lamellen leistenförmige Fortsätze in das Bindegewebe vorspringen, die

teils unregelmässig angeordnet sind, teils einen Sulcus für die Kiemengefässe bilden. Ausserdem setzen sich mit den perichondralen Lamellen dorn- oder blättchenartige Knochengebilde, ebenfalls durch ossifizierendes Bindegewebe entstanden, in Verbindung. — Zur Zahnbildung kommt es an diesen Teilen des Kiemenbogenskelettes im allgemeinen nicht, nur über dem Pharyngo- und Epibranchiale des IV. Bogens bilden sich Zahnanlagen und im Zusammenhang damit ein Deckknochen (Os pharyngeum superius Aut.), den ich auch in den ältesten untersuchten Stadien noch getrennt von der darunter liegenden perichondralen Verknöcherung der genannten Bogenstücke fand. Im einzelnen verläuft der Verknöcherungsprozess wie beim folgenden Knochen.

Os pharyngeum inferius.

Die Ontogenese dieses wie des vorstehend genannten Knochens bietet sehr interessante Verhältnisse. Friedmann, der ihre Entstehung beim Hecht verfolgte, glaubte dort einen deutlichen Beweis für die Annahme gefunden zu haben, dass Zahnknochen allmählich in die Tiefe rücken und, indem sie auch in den Knorpel hineinwuchern, den Charakter von perichondralen Verknöcherungen gewinnen können. Beim Lachs verläuft nun die Entwickelung des unteren (und des oberen) Schlundknochens in ganz anderer Weise.

Bei jüngeren Forellen findet man über dem Rudiment des fünften Kiemenbogens eine Anzahl von Zahnanlagen. Auf Schnitten durch 17 mm lange Forellen ist deren Ausbildung weiter vorgeschritten, einzelne haben schon Dentinkegel gebildet. Unter ihnen sieht man im Bindegewebe eine Zahl unregelmässig gestalteter Knochenplättchen, mit welchen einzelne Zähnchen schon verwachsen sind. Wir haben also auf diesem Stadium einen zahntragenden Knochen, der aber noch nicht einheitlich ist, weil die ihn zusammensetzenden Plättchen noch nicht ver-

schmolzen sind; da der Knochen überall vom Knorpel deutlich durch Bindegewebe getrennt ist, so stellt er einen Deckknochen dar.

Auch bei einer 21 mm langen Forelle ist der Knochen noch nicht einheitlich, ist aber ausgedehnter, und es sind mehr Zähne mit ihm verwachsen. Ausser diesem Zahnknochen sieht man aber auf dem knorpeligen Bogenrudiment eine zwar feine, aber sehr deutliche perichondrale Knochenlamelle, die ganz den peri-

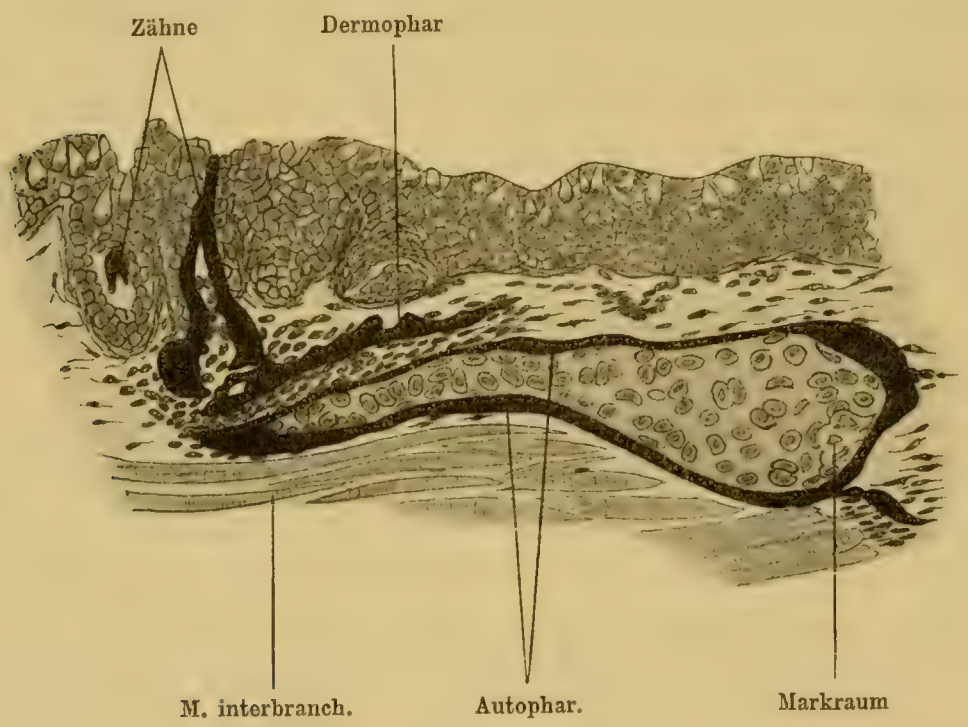

Fig. 21.

Schnitt durch das Os pharyngeum inferius eines 31 mm langen Lachses. Vergrösserung 150fach.

chondralen Verknöcherungen der anderen, eines Zahnbesatzes entbehrenden Kiemenbögen entspricht. Der Zahnknochen ist von der perichondralen Lamelle überall durch eine ziemlich dicke Zellschicht getrennt. Wir haben also auch hier ein Autopharyngeum inf. von einem Dermopharyngeum inf. zu unterscheiden. Ganz die gleichen Verhältnisse sind bei einem 31 mm langen Lachs zu sehen (siehe Fig. 21). Das Dermopharyngeum ist durch Vereinigung aller Knochenblättchen zu einem ansehn-

lichen Knochen geworden, der sich in seinem hinteren Abschnitt medialwärts über die knorpelige Unterlage weit ausdehnt und dadurch schon fast mit dem anderseitigen zusammenstösst. Die meisten Zähne sind hier mit ihm schon verwachsen, während andere noch weniger ausgebildete dazwischen sitzen. Das Dermopharyngeum ist noch durchweg getrennt von dem Autopharyngeum; dieses ist bedeutend stärker geworden. Durch Auftreten von Resorptionsprozessen im Knorpel wird sogar schon eine endochondrale Verknöcherung eingeleitet. Auch auf den ältesten untersuchten Stadien waren die beiden Komponenten noch nicht miteinander verwachsen, während beim erwachsenen Lachs das der Fall ist. Es geht daraus also hervor, dass das Os pharyngeum inf. beim Lachs nicht ein in den Knorpel hineingewucherter Zahnknochen ist, wie es Friedmann vom Hecht angiebt, sondern dass es durch Verwachsung eines Zahnknochens mit einer selbständig auftretenden perichondralen Verknöcherung entsteht, ein Vorgang, den wir auch bei anderen Knochen, aber nirgends in so klarer Weise sehen.

Os entoglossum-Copulae.

Was nun die basalen Stücke der Kiemenbögen angeht, so sieht man bei einer 15 mm langen Forelle über der Stelle des späteren Os entoglossum nur gering entwickelte Zahnanlagen. Auf dem nächsten Stadium weisen dieselben schon Dentinkegel auf, während über dem knorpeligen Basihyale sich eine Schicht grösserer, rundlicher Zellen — Osteoblasten — befindet. Diese und die Odontoblasten sind auf den allermeisten Schnitten trotz ihrer nahen Nachbarschaft zu trennen, das Verhältnis beider Zellarten zu dem Epithel ist wie bei anderen Zahnknochen. Bei einer 17 mm langen Forelle hat sich einerseits in der Osteoblastenschicht eine vom Knorpel durch Zellen getrennte Knochenlamelle gebildet, andererseits haben sich die Zähne wei-

ter entwickelt; die letzteren verwachsen zum Teil mit dem Knochen. Es besteht also auch hier dasselbe Verhalten, das wir bei anderen Zahnknochen fanden: zuerst bilden sich Knochen und Zähne bis zu einem gewissen Grad aus, dann erst verschmelzen beide. Während die nächsten Stadien keine weiteren wesentlichen Veränderungen erkennen lassen, sieht man bei einem 31 mm langen Lachs das zugespitzte Hinterende des knorpeligen Basihyale von einer ziemlich kräftigen perichondralen Knochenlamelle umgeben. Über dasselbe legt sich, aber getrennt von ihm, der hintere Abschnitt des beschriebenen Zahnknochens, welcher im Gegensatz zu dem vorderen Abschnitt keine Zähne trägt. Beide Verknöcherungen, die perichondrale und die zahntragende, welche wir als Autentoglossum und Dermentoglossum zu unterscheiden haben, sind auch auf den ältesten untersuchten Stadien nicht miteinander verschmolzen, selbst bei einem erwachsenen Lachs konnte das nicht mit Sicherheit gefunden werden.

Die erste eigentliche Copula, welche die Hälften des ersten bis dritten Branchialbogens miteinander verbindet, weist wie das Basihyale erstens eine perichondrale, zweitens eine bindegewebige Verknöcherung auf. Erstere tritt an drei getrennten Abschnitten des Knorpelstabes auf, sodass er in drei knöcherne Teile zerlegt wird, zwischen welchen sich zwei knorpelige Partien befinden; auch das Hinterende bleibt knorpelig. Der Deckknochen trägt keine Zähne und ist mit dem perichondralen teilweise verschmolzen. Die zweite Copula, welche dem vierten und fünften Branchialbogen angehört, zeigt bei einer 40 mm langen Forelle noch keine Verknöcherung.

Zweiter Teil.

Allgemeine Bemerkungen.

Aus der speziellen Darstellung der Entwickelung der Kopfknochen von Lachs und Forelle geht zunächst hervor, dass Knochen an sehr verschiedenen Lokalitäten zur Ausbildung kommt:

1. In der embryonalen Bindegewebsschicht, die zwischen Haut und Mundschleimhaut einerseits und dem Primordialcranium andererseits liegt. Die hierher gehörenden Verknöcherungen sind sehr zahlreich, es sind alle, die einen Schleimkanal führen oder einen Zahnbesatz tragen, und auch viele einfache Knochenplatten ohne die eben genannten Beziehungen. Alle diese Verknöcherungen sind als typische Deckknochen zu bezeichnen, manche von ihnen allerdings nur in einem gewissen Entwickelungsstadium.

2. In dem Gewebe von Muskelsehnen und Ligamenten, in welchem sich ganze Knochen (Intercalare) oder häufiger Teile von solchen (vergl. Coronale) bilden.

3. In dem Perichondrium des Primordialcranium, welches die dem Knorpel unmittelbar aufliegenden Knochenlamellen erzeugt, welches aber auch unter Zerstörung des Knorpels in diesen eindringen und hier Knochen bilden kann (im speziellen Teil als endochondrale Verknöcherung bezeichnet).

4. In der Bindegewebsschicht, die, in gleicher Flucht mit dem Knorpel des neuralen Primordialcranium gelagert, in Teile des letzteren übergeht und Lücken desselben verschliesst (z. B. Orbitosphenoid, Teile des Occipitale laterale u. a.).

5. Schliesslich in einem embryonalen knorpelähnlichen Gewebe (vergl. Squamosum und die Angaben Schmid-Monnards).

Nachdem wir den Ort der Knochenbildung besprochen haben, wollen wir einen kurzen Blick auf die knochenbildenden Zellen werfen. Diese haben die verschiedensten Formen: teils sind sie grosse, embryonal oder wie Epithelzellen aussehende Elemente, teils ganz feine, spindelige Zellen; zwischen beiden giebt es alle möglichen Übergangsformen. Das Aussehen der einem Knochen anliegenden Osteoblasten wechselt sehr nach dessen Entwickelungsstadium, indem anfangs mehr embryonal aussehende, später mehr Spindelzellen vorherrschen. Perichondralen Knochenlamellen liegen meist nur letztere Formen an. Die Osteoblasten gehen in die Elemente des umliegenden Bindegewebes ohne Grenze vermittelst Zwischenformen über, gegen das Epithel sind sie aber scharf abgesetzt mit gewissen Ausnahmen (s. u.). Sie sind also als knochenbildende Zellen an sich nicht erkennbar, sondern nur dann, wenn sie schon Knochen produziert haben oder eine Zellanhäufung („Osteoblastenlager") bilden, innerhalb welcher auf den nächsten Stadien Knochensubstanz erscheint.

Anschliessend an das eben Gesagte haben wir die von Klaatsch aufgestellte Theorie zu besprechen, dass die „Sklero-blasten", das sind Osteo- und Odontoblasten, in das Bindegewebe ausgewanderte Ektodermzellen seien. Wir können natürlich die Untersuchungen des genannten Autors nur soweit prüfen, als sie sich auf den Lachs beziehen; als die Hauptpunkte sind hervorzuheben:

1. Die Osteoblasten der sog. Schleimkanalknochen sollen Ektodermzellen sein, welche durch Wucherung des Epithels zu beiden Seiten des Schleimkanals in das Bindegewebe hineingewandert sind. — Unsere Untersuchungen zeigten, dass die Schleimkanalknochen sich bilden, ohne dass ein Zusammenhang der Osteoblasten mit den Epithelzellen erkennbar ist oder es in früherer Zeit war; erst nachträglich verschwindet die Grenze zwischen beiden Zellarten und zwar immer an der Stelle, wo der Schleimkanal sich von der Epidermis abschnürt. Abgesehen

von den Fällen, wo die histologischen Bilder undeutlich sind infolge schlechten Erhaltungszustandes der Objekte oder dadurch, dass die Schnittebene sehr schräg zur Basallamelle gefallen ist, vermute ich als Grund für die fehlende Abgrenzung folgendes: Einerseits ist da, wo der Schleimkanal sich vom Epithel abschnürt und in die Tiefe sinkt und dadurch die Epithelzellen sich in lebhafter Wucherung befinden, die Bildung der Basallamelle ausgeblieben; andererseits drängen die Osteoblasten, welche später zwischen Schleimkanal und Epithel liegen, gegen die noch vorhandene Verbindung beider an, da sie ebenfalls in lebhafter Proliferation begriffen sind. Durch beide Faktoren wird erreicht, dass Osteoblasten und Ektodermzellen hart aneinander stossen und, da die ersteren auf diesen Stadien embryonal und den Epithelzellen nicht unähnlich aussehen, scheinbar in einander übergehen. Wie dem auch sein mag, jedenfalls ist das Fehlen der Grenze eine erst später auftretende Erscheinung.

2. In der Umgegend von Zahnanlagen sollen Epithelzellen auswandern und Odonto- und Osteoblasten formieren, zwischen diesen beiden bestehe keine Grenze; Zahnrudimente sollen als solche zu einem Bestandteil eines Zahnknochens werden. — Wir haben an dem untersuchten Material gefunden, dass zunächst das Epithel im Bereich der Zahnanlagen und ihrer Umgebung sich immer von dem Bindegewebe scharf abgrenzt, bis auf späteren Stadien, wo der Knochen aber schon längst gebildet ist und die Odontoblasten sich differenziert haben, diese Grenze an manchen Stellen undeutlich wird, aus Gründen, welche im speziellen Teil erörtert sind. Ferner sahen wir thatsächlich bei manchen Knochen, dass die Osteoblasten und Odontoblasten untrennbar sind, viel häufiger ist es aber, dass beide durch eine Schicht von lockerem Bindegewebe wenigstens anfangs geschieden sind und diese Grenze erst verloren geht, wenn Zähne und Knochen verwachsen.

Schliesslich fand Klaatsch noch Bilder, die ihn zu der Ansicht führten, dass Zähne, welche die Schleimhautoberfläche nicht mehr erreichen, als Bestandteil des Knochens aufgenommen werden; beim Lachs und der Forelle konnte ich keine derartigen Befunde erheben.

3. Bei der Bildung der Opercularknochen soll sich die Osteoblastenzone „gleichsam aus der übrigen Epidermis herausschälen und in toto in das unterliegende Gewebe einsinken", daher bleibt diese Zellmasse an einem Punkt mit der Epidermis in Zusammenhang, wo beständig neue Zellen aus dem Epithel rücken. — Auch dieses Verhalten wird durch die vorstehenden Befunde absolut nicht bestätigt. In der ersten Anlage sind die Osteoblasten ganz vom Epithel getrennt, später ist ein Zusammenhang zwischen beiden meistens auch nicht zu konstatieren, oder es ist nur ein ganz seltener Befund, der auf Nebenumständen beruht (Undeutlichkeit durch Überfärben oder dergl.).

Aus den vorliegenden Untersuchungen geht also mit Sicherheit hervor, dass weder an den von Klaatsch bezeichneten Stellen, noch an irgend welchen anderen Orten beim Lachs und der Forelle irgend ein Befund zu erheben ist, aus welchem man eine ektodermale Herkunft der Skleroblasten schliessen kann.

Nun kommen wir auf das Verhältniss zwischen den beiden Kategorien knöcherner Elemente, den Deckknochen und den primordialen Knochen zu sprechen, deren Kenntnis durch die mitgeteilten Tatsachen in manchen Punkten ergänzt wird. Zunächst ist zu bemerken, das weder in der Form der sie bildenden Zellen noch in ihrem feineren Bau eine wesentliche Verschiedenheit zu erkennen ist. Schmid-Monnard fand zwar stets da, wo eine „primäre" Knochenlamelle mit einem anders entstandenen Knochen verwächst, eine deutliche Grenze zwischen beiden erhalten; im allgemeinen ist aber das an dem von mir untersuchten Material nicht zu finden; manchmal ist eine derartige Grenze erhalten, meistens aber

nicht. — Auf die Frage, ob in der Histogenese der beiden Knochenarten eine grundlegende Verschiedenheit zu erkennen ist, giebt folgende Übersicht eine Antwort:

1. Unter den Deckknochen lernten wir folgende Formen kennen:

a) Eine Anzahl „typischer" Deckknochen, die nichts Besonderes zeigen;

b) Deckknochen, die sich frühzeitig mit perichondralen verbinden und so in Beziehung zum Knorpel kommen;

c) Den Vomer, welcher direkt auf den Knorpel übergreift

2. Die primordialen Knochen entstehen dagegen als:

a) Gewöhnliche perichondrale Lamellen.

b) Verknöcherungen von Sehnen (Teile des Epioticum u. a.).

c) Verknöcherungen von unverknorpelten Teilen des Primordialcranium.

Aus vorstehendem erfährt die Tatsache, dass der Unterschied zwischen primordialen und den Deckknochen nicht auf ein histogenetisches Prinzip zu basieren ist, aufs Neue eine Bestätigung.

Somit bleibt als Unterschied zwischen primordialen und Deckknochen nur der Ort ihrer Entstehung: Knochen, die ausserhalb des Primordialcranium entstehen, sind als Deckknochen zu bezeichnen, solche, die sich auf Grund von Teilen des Primordialcranium (verknorpelten oder unverknorpelten) bilden, als primordiale Knochen. Beide Knochenarten können sich aber ausserhalb ihres Mutterbodens auf die Umgebung ausbreiten, die primordialen mittelst Fortsätze in das Gewebe ausserhalb des Primordialcranium, ein Deckknochen, der Vomer, auf das Primordialcranium.

Es fragt sich nun, ob auf Grund der zuletzt gefundenen Thatsache, dass nämlich ein als Deckknochen entstehender Knochen im Laufe der weiteren Entwickelung in das Perichondrium hinein

sich ausdehnen kann, der Schluss berechtigt ist, die primordialen Knochen seien alle ursprünglich von Deckknochen abzuleiten, seien ursprünglich oberflächlicher entstanden und erst sekundär in tiefere Lage gerückt. Zu Gunsten dieser Vorstellung konnten die Schlundknochen, das Squamosum, das Palatinum, das Dentale und einige andere Knochen angeführt werden. Es konnte aber im speziellen Teil für mehrere dieser Knochen direkt nachgewiesen, für andere wenigstens sehr wahrscheinlich gemacht werden, dass sie als Verwachsungsprodukte zweier verschiedener Komponenten anzusehen sind, und dass der als Deckknochen aufgetretene Bestandteil keine direkte Berührung mit dem Knorpel gewinnt. Dieses Verhalten ist allerdings bei den oben herausgegriffenen Knochen nicht gleich deutlich; sofort in die Augen springend ist es bei den Schlundknochen und Squamosum, weniger gut erkennbar beim Palatinum und beim Dentale nur noch zu erschliessen. Aber gerade diese Zusammenstellung ist sehr lehrreich und fordert dazu auf, die betreffenden Befunde bei anderen Knochenfischen zu revidieren.

Dagegen gewinnt allerdings der Vomer, ein Zahnknochen, unzweifelhaft selbst eine direkte Berührung mit dem Knorpel, ohne dass eine perichondrale Knochenlamelle im Spiel sein kann, wie aus Fig. 4 deutlich hervorgeht. Es ist dabei aber wohl zu beachten, dass nicht der Vomer in die Tiefe „wandert“ und auf diese Weise eine perichondrale Lage gewinnt, sondern wie bei der speziellen Darstellung gezeigt wurde, breitet sich der Vomer aus durch Ossifikation des zwischen ihm und dem Knorpel liegenden Bindegewebes, sodass dadurch dann der Vomer an den Knorpel stösst. — Ich gebe nun einerseits vollständig zu, dass beim Lachs ein Deckknochen (bei anderen Fischen möglicherweise noch mehr) im Laufe der Ontogenese eine perichondrale Lage annehmen kann, andererseits sehe ich darin absolut keinen Grund, anzunehmen, dass nun alle perichondralen Knochen als in die Tiefe gerückte Deckknochen aufzufassen sind. Es

liegen für solche perichondral gewordene Deckknochen eben nur besondere Anpassungsverhältnisse vor, es ist zu einer „Ausbreitung von Knochen im Gebiete der Umgebung ihres ursprünglichen Mutterbodens“ gekommen, wie Gaupp sagt (mit Beziehung auf die von vorneherein perichondralen Knochen, bei welchen diese Ausbreitung viel häufiger vorkommt). Und gerade die Thatsache, dass viel häufiger ein Deckknochen dem Knorpel durch Vermittelung einer besonderen perichondralen Lamelle aufliegt als auf die Weise, wie wir es beim Vomer sahen, beweist, dass letztere ein besonderer Ausnahmefall ist und daraus keineswegs für alle Knochen geltende Schlüsse gezogen werden dürfen. Dabei ist noch besonders zu beachten, dass die Teleostier einen sehr stark abgeänderten Typus im Wirbeltierkreis darstellen, und dass ferner gerade an den Stellen, wo beim Lachs ein Deckknochen Beziehungen zum Primordialcranium gewinnt (vergl. Vomer, Palatinum), bei den höheren Wirbeltieren überhaupt keine primordialen Knochen vorhanden sind. Dadurch erweist sich jener Vorgang als etwas ganz Spezielles, ohne allgemeinere Bedeutung.

Als ein weiterer Beweis für die Entstehung der primordialen Knochen aus Deckknochen wurde die Thatsache angesehen, dass erstere immer zuerst perichondral liegen. Das könnte man sich aber auch aus einem ganz anderen Grund erklären; eine perichondrale Anordnung einer Knochenmasse ist, wenn von ihr, wie es in jüngeren Stadien immer der Fall ist, nicht viel zur Verfügung steht, aus einfachen mechanischen Gründen viel wirksamer; eine Röhre ist bekanntlich verhältnismässig leistungsfähiger als ein solider Stab, und eine Hohlkugel wird von deformierenden Kräften in Bezug auf Festigkeit am meisten an der äusseren und inneren Oberfläche der Wandung in Anspruch genommen. Also erscheint die perichondrale Anordnung der Knochensubstanz z. B. an den Kiemenbogenstücken und am Knorpelcranium aus diesen Gründen sehr zweckmässig und erklärlich.

Ferner sollte das Auftreten innerer Knochenlamellen des Cranium in der Umgebung von Nervenlöchern dafür sprechen, dass die von der Haut kommenden Osteoblasten durch die Foramina an die innere Oberfläche der knorpeligen Schädelwand gelangen und Knochen produzieren können. Die Schädelknochen entstehen nun unzweifelhaft häufig in der Umgebung von Nervenlöchern; aber meiner Ansicht nach nur deshalb, weil hier die durch das Foramen geschwächte Schädelwand am ehesten einer Verstärkung bedarf. Ausserdem hängen hier innere und äussere Knochenlamelle im Anfang gar nicht zusammen, wie wir im speziellen Teil sahen. Dagegen hat zwar schon Vrolik geltend gemacht, dass die Osteoblasten doch durch die Foramina einwandern, das Verhalten bei der Knochenbildung aber sekundär sei — eine Behauptung, welche man allerdings nicht widerlegen, aber ebenso wenig beweisen kann, da man die Osteoblasten wie oben ausgeführt, nicht von anderen Zellen unterscheiden kann. Dass dieses Einwandern von Osteoblasten Schwierigkeiten hat zur Erklärung, wo innere und äussere Knochenlamellen überall durch Knorpel getrennt sind, darauf hat Gegenbaur selbst hingewiesen.

Aus vorstehendem geht kurz gesagt hervor, dass bei der Entwickelung der Kopfknochen von Lachs und Forelle keine Befunde zu erheben sind, aus welchen hervorgeht, dass die perichondralen Knochen von den Deckknochen abzuleiten sind.

Zum Schluss bleibt noch die Frage zu erörtern, welchen Ursachen die einzelnen Knochen des Kopfskelettes von Lachs und Forelle ihre Entstehung verdanken. Als solche wurde schon von mehreren Autoren eine ganze Reihe von Momenten angegeben, doch dürfte es angebracht sein, deren oft nur ganz kurze oder sich auf andere Untersuchungsobjekte beziehende Angaben zu vervollständigen:

1. Eine grosse Anzahl von Knochen stellen in einem frühen Entwickelungsstadium knöcherne Umhüllungen von Schleimkanalabschnitten dar. Wir können daher wohl mit Recht die letzteren als ein wichtiges Moment für Entstehung von Knochen ansehen, wie es zuerst von Vrolik ausgesprochen wurde, und die hierher gehörenden Verknöcherungen des Integumentes als Schleimkanalknochen bezeichnen. Als ihre Funktion kann man nur eine Umhüllung und Beschützung der in dem Kanal eingeschlossenen sehr zarten Sinnesorgane erkennen. Dass aber letzterer nicht in dem Klaatsch schen Sinne als Ursache von Verknöcherung aufgefasst werden kann, ist schon oben besprochen worden. Von allen Autoren bestreitet nur Walther die Vrolikschen Angaben, indem er die Umhüllung der Schleimkanäle durch Knochen als eine sekundär erworbene Funktion der letzteren ansieht. Er begründet es damit, dass beim Hecht das Frontale in seiner ganzen Länge schon angelegt ist, ehe die Sinnesknospen mit dem Schleimkanal vorhanden sind. Wir haben nun überall gefunden, dass beide sich gleichzeitig bilden, das heisst, dass in dem Masse, als die Sinnesorgane sich ausbilden und der Schleimkanal sich abschnürt, auch die knöcherne Umhüllung sich vervollkommnet. Schon oben wurde die Bemerkung Walthers besprochen, nach welcher unmöglich die ursprüngliche Funktion der Schleimkanalknochen sein könne, den Kanal zu umhüllen, da das Dentale, welches ein Zahnknochen sei, auch einen solchen führe. Oben Gesagtem füge ich noch hinzu, dass allerdings das Dentale besondere Verhältnisse bietet, indem es vor dem Schleimkanal resp. den Sinnesorganen vorhanden ist, aber das beweist nur, dass das Dentale eine Ausnahme bildet, die vielleicht auf einer Verschmelzung eines Zahnknochens mit einem Schleimkanalknochen beruhen (siehe beim Dentale).

Keiner der in Frage stehenden Knochen bleibt aber auf dem Stadium einer knöchernen, den Schleimkanal einhüllenden

Röhre stehen, sondern alle werden beim erwachsenen Lachs oder schon früher Knochenplatten von grösserer oder geringerer Flächenausdehnung, sodass sie dadurch auch noch andere Aufgaben (Schutz der Weichteile, funktioneller Ersatz des Knorpels) übernehmen.

Ob nun auch phylogenetisch die Beziehungen dieser Knochen zu den Hautsinnesorganen die ältesten sind, d. h. ob die Knochen ursprünglich mit der Bestimmung auftraten, den Schleimkanal zu umhüllen, kann hier nicht erörtert werden.

2. Als ein zweites wichtiges Moment für die Entstehung von Knochen sind seit den Hertwigschen Untersuchungen bei den Amphibien allgemein die Zähne anerkannt worden, deren Bedeutung auch für die Entstehung der Mundhöhlenknochen der Teleostier von verschiedenen Autoren festgestellt ist und auch aus den vorliegenden Untersuchungen beim Lachs und der Forelle hervorgeht. Man kann diese Knochen kurz als Zahnknochen bezeichnen.

Es sei noch einmal kurz hervorgehoben, dass dieses Verhältnis zwischen Zähnen und Knochen nicht in dem Klaatschschen Sinne verstanden werden darf. Hier fragt sich nur, ob die Knochen der Mundhöhle auch beim Lachs und der Forelle direkt aus verschmelzenden Zahnsockeln hervorgeht, wie das von Walther und Friedmann besonders für die Zahnknochen des Hechtes beschrieben ist. Im allgemeinen fanden wir an dem untersuchten Material keine so engen Beziehungen zwischen Knochen und Zähnen, am ehesten noch beim Dermopharyngeum, das in jüngeren Entwickelungsstadien aus einzelnen Plättchen bestand, denen schon Zähne aufsassen. Viel häufiger war folgendes Verhalten zu beobachten: Im Epithel bilden sich durch Faltungsvorgänge die ersten Zahnanlagen, zu welchen dann sich zu Odontoblasten differenzierende Bindegewebszellen hinzutreten, während in der Tiefe der Knochen entsteht, wobei anfangs

Odonto- und Osteoblasten durch lockeres Bindegewebe getrennt sind. Erst später, wenn Knochen und Zähne einen gewissen Grad von Ausbildung erreicht haben, verwachsen sie miteinander Es kann nun hier nicht darauf eingegangen werden, ob dieser Bildungsmodus ein sekundärer ist, ferner in wie weit Teile von Zahnknochen oder ganze Knochen der Mundhöhle, die bei den untersuchten Species keinen Zahnbesatz aufweisen (vergl. Ekto- und Entopterygoidea), phylogenetisch durch Verschmelzung von Zahnsockeln entstanden sind; in der Ontogenese bei Salmo ist jedenfalls von dieser ursprünglichen Bildungsweise nichts mehr vorhanden.

3. Es giebt ferner eine grosse Anzahl von Verknöcherungen, welche durch Bänder- und Muskelzug entstehen, eine Thatsache, welche schon von verschiedenen Autoren festgestellt ist. Wie wir im speziellen Teil sahen, können diese Knochen zweierlei Art sein. Entweder tritt an dem Knorpelskelette da, wo eine Muskelsehne oder ein Band inseriert, eine einfache oder doppelte perichondrale Knochenlamelle auf, durch welche der zerreisslichere Knorpel gleichsam eine gepanzerte Oberfläche erhält, sodass der Zug vermittelst dieser Lamelle statt auf einen Teil des Knorpels auf das ganze Skelettstück übertragen wird. Noch vollständiger wird natürlich diese Verstärkung sein, wenn endochondrale Verknöcherung eintritt oder die perichondrale Lamelle so dick wird, dass der Knorpel überflüssig ist. Oder es kann auch der der Insertionsstelle benachbarte Teil der Muskelsehne oder des Ligamentes selbst ossifizieren, wodurch dann ein Processus oder eine Crista gebildet wird, welche eine grössere Insertionsfläche bilden. Meistens sind diese beiden Modi kombiniert, wie es z. B. das Coronale sehr schön zeigt; es kann sich aber auch die Verknöcherung bloss auf die Sehne beschränken, sodass ein Bindegewebsknochen entsteht (Intercalare).

4. Schliesslich fanden wir eine Reihe von Knochen, deren Entstehung, wie Gaupp zuerst bemerkt, auf „rein statische Momente“ zurückzuführen ist, und welche „von vorneherein mit der Bestimmung entstehen, an Stelle des Knorpelsskelettes feste knöcherne Stücke zu substituieren“. Dabei kann entweder der Knorpel noch erhalten bleiben, sodass perichondrale Knochen entstehen; von diesen ist schon oben gezeigt worden, dass sie bei geringster Menge von Knochensubstanz den günstigsten mechanischen Effekt haben. Oder der Knochen kann die knorpelige Unterlage ganz ersetzen, wodurch die Verstärkung natürlich noch bedeutender wird. Hierher sind zu rechnen die Verknöcherung der Schädelkapsel, der Kiemenbogenstücke u. s. w. Aus rein statischen Gründen sind wohl auch die Knochen in der Nähe von Gelenken entstanden, auf welche van Wijhe aufmerksam macht. Schliesslich dürfte dieses Moment auch für die Verknöcherungen in Betracht kommen, welche sich in Membranen bilden und den von diesen geleisteten Schutz in erhöhtem Masse gewähren (Orbitosphenoid, Basisphenoid u. a.).

Es giebt nun unter den Schädelknochen bei Salmo zahlreiche, für deren Entstehung nur eines der vier genannten Momente in Betracht kommt, viel häufiger aber scheint es sich um ein Zusammenwirken von mehreren zu handeln. Das ist sehr deutlich, wo es sich um Knochen handelt, welche durch Verwachsung zweier Komponenten entstehen, wie z. B. das Squamosum; es ist aber auch bei viel einfacheren Knochen erkennbar, beispielsweise beim Epioticum, welches teils als statischer, teils als durch Muskelzug entstanden erklärt werden kann. Für eine ziemlich beträchtliche Zahl von Verknöcherungen fehlt uns aber vorläufig noch jeder Anhalt für eine Erklärung der Ursache ihrer Entstehung, sodass ein Aufschluss darüber erst aus der Untersuchung zahlreicherer Formen erwartet werden kann. Es ist schliesslich auch zu beachten, dass Knochen, deren Exi-

stenz in einem konkreten Fall durch dieses oder jenes Moment begründet zu sein scheint, doch ihr erstes phylogenetisches Auftreten möglicherweise ganz anderen Ursachen verdankt haben, entsprechend dem Prinzip des Funktionswechsels, und es geht daraus hervor, dass wir aus den bei einem Teleostiertypus gefundenen Resultaten nicht ohne weiteres allgemein gültige Schlüsse ziehen dürften.

Litteraturverzeichnis.

1. Allis, E. Ph., The cranial muscles and cranial and first spinal nerves in Amia calvia. Journ. of Morphol. Vol. 12. 1897.
2. — On the Morphology of certain of the bones of thee cheek and snout of Amia calva. Journ. of Morphol. Vol. 14. 1898.
3. — On certain homologies of the squamosal, intercalare, exoccipitale and extrascapular bones of Amia calva. Anat. Anzeiger. Bd. 16. 1899.
4. — The premaxillary and maxillary bones, and the maxillary and mandibular breathing valves of Polypterus bichir. Anatom. Anzeiger. Bd. 18. 1900.
5. Friedmann, E., Beiträge zur Zahnentwickelung der Knochenfische. Morphol. Arbeiten, herausgegeben von Schwalbe. Bd. 7. 1897.
6. Gaupp, E., Beiträge zur Morphologie des Schädels III. Zur vergleichenden Anatomie der Schläfengegend am knöchernen Wirbeltierschädel. Morphol. Arbeiten, herausgegeben von Schwalbe. Bd. 4. 1895.
7. — Alte Probleme und neuere Arbeiten über den Wirbeltierschädel. Ergebnisse d. Anat. u. Entwickelungsgesch., herausgegeben von Merkel u. Bonnet. Bd. 10. 1900. Wiesbaden 1901.
8. — Über die Ala temporalis des Säugetierschädels und die Regio orbitalis einiger anderer Wirbeltierschädel. Anat. Hefte, herausgegeben von Merkel u. Bonnet. Bd. 19. 1902.
9. Gegenbaur, C., Über das Kopfskelett von Alepocephalus rostratus Risso. Morphol. Jahrb. Bd. 4. Suppl. 1878.
10. — Vergleichende Anatomie der Wirbeltiere mit Berücksichtigung der Wirbellosen. Leipzig 1898.
11. Huxley, Th. H., Theory of the vertebrate skull. The Croonia Lecture. Proc. of the Royal Society 1858.
12. — Lectures on the Elements of comparativ Anatomy. London 1864.
13. Klaatsch, H., Über die Herkunft der Skleroblasten. Ein Beitrag zur Lehre von der Osteogenese. Morphol. Jahrb. Bd. 21. 1894.
14. — Über die Bedeutung der Hautsinnesorgane für die Ausschaltung der Skleroblasten aus dem Ektoderm. Verhandl. d. Anat. Gesellsch. auf d.

9. Versamml. in Basel. Ergänzungsheft zum Bd. 10 d. Anat. Anzeigers. 1895.
15. Parker, W. K., On the structur and development of the skull in the Salmon. Phil. Transact. Royal Society London 1873.
16. Parker, W. K., and Bettany, G. T., The Morphology of the skull. London 1877.
17. Sagemehl, M., Beiträge zur vergleichenden Anatomie der Fische. I. Das Cranium von Amia calva L. Morphol. Jahrb. Bd. 9. 1884.
18. — Beiträge zur vergleichenden Anatomie der Fische. II. Einige Bemerkungen über die Gehirnhäute der Knochenfische. Morphol. Jahrb. Bd. 9 1884.
19. — Beiträge zur vergleichenden Anatomie der Fische. III. Das Cranium der Characiniden nebst allgemeinen Bemerkungen über die mit einem Weberschen Apparat versehenen Physostomenfamilien. Morphol. Jahrb. Bd. 10. 1885.
20. — Beiträge zur vergleichenden Anatomie der Fische. IV. Das Cranium der Cyprinoiden. Morphol. Jahrb. Bd. 17. 1891.
21. Schmid-Monnard, Die Histogenese des Knochens der Teleostier. Zeitschrift f. wissensch. Zool. Bd. 39. 1883.
22. Stannius, H., Das periphere Nervensystem der Fische. Rect.-Progr. Rostock 1849.
23. Swinnerton, H. H., A Contribution to the Morphology of the Teleostean Head Skeleton, based upon a Study of the Developing Skull of the Three-spined Sticklebak (Gasterosteus aculeatus). The Quarterly Journ. of Microsc. Science.
24. Vetter, B., Untersuchungen zur vergleichenden Anatomie der Kiemen- und Kiefermuskulatur der Fische. Jenaische Zeitschr. f. Naturw. Bd. 8. 1874 u. Bd. 12. 1878.
25. Vrolik, A. J., Studien über die Verknöcherung und die Knochen des Schädels der Teleostier. Niederl. Arch. f Zool. Bd. 1. 1873.
26. Walther, J., Die Entwickelung der Deckknochen am Kopfskelett des Hechtes (Esox lucius). Jen. Zeitschr. f. Naturw. Bd. 16. 1883.
27. Wiedersheim, R., Grundriss der vergleichenden Anatomie der Wirbeltiere. Jena 1898.
28. van Wijhe, Über das Kopfskelett und die Nerven des Kopfes der Ganoiden und von Ceratodus. Niederl. Arch, f. Zool. Bd. 5. 1882.

Aus dem kgl. anatomischen Institut zu Göttingen.

DIE ENTWICKELUNG

DER

MENSCHLICHEN BECKENMUSKULATUR.

VON

ERNST GRÄFENBERG

AUS GÖTTINGEN.

Mit 9 Figuren auf Tafel 14/16 und 4 Figuren im Text.

Fig. 1



Fig. 2

Fig. 3.

Fig. 4



Fig. 5

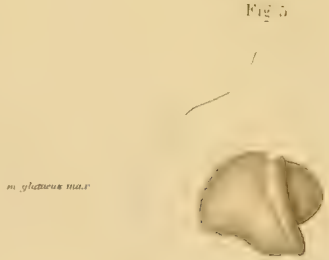

Fig. 6



Kgl. Hofbuchdruckerei v. H. Stürtz, Würzburg

Verlag v. J. F. Bergmann, Wiesbaden.

Die Entwickelung der einzelnen Muskeln des Menschen ist bislang nur selten Gegenstand der Untersuchung gewesen. Ein nicht geringer Teil der Schuld wird an der Schwierigkeit der Beschaffung des passenden Materials liegen. Aus diesem Grunde haben einige Untersucher die Verhältnisse bei Säugetieren eingehend studiert, um so der Entwickelung der Muskelindividuen des höchsten Säugetieres näher zu kommen.

Das vorliegende Thema hat an keinem Objekte eine Bearbeitung gefunden. Den vergleichend anatomischen Anschauungen über die Entwickelung der Beckenmuskulatur ist allein von Gegenbaur ein beschränkter Raum gewidmet.

Es war ursprünglich beabsichtigt, die Arbeit nicht am menschlichen Material auszuführen, sondern Schweineembryonen, die ja in allen Stadien erhältlich, zum Gegenstand der Untersuchung zu machen. Der Gedanke erwies sich als nicht gut ausführbar, da die Anatomie der Beckenmuskulatur dieses Tieres recht bedeutende Differenzen gegenüber der menschlichen zeigt.

Den menschlichen Embryo haben Schomburg und vor ihm Ruge zum Ausgangspunkt ihres Studiums der Fussmuskulatur gemacht. Schomburg hat gleichzeitig seine Beobachtungen über die Genese der Unterschenkelmuskeln angeschlossen. Die vorliegende Arbeit soll versuchen, den Schlussstein für die Erklärung der Muskulaturentwickelung der unteren Extremität zu setzen. —

Die Schnittserien sind fast durchweg mit Hämatoxylin, Boraxcarmin oder Alauncochenille durchgefärbt. Die mit Hämatoxylin behandelten Embryonen wurden einer Platten-Nachfärbung mit Eosin unterworfen. Die Schnittdicke betrug durchschnittlich 15 μ. — Das Alter der untersuchten Embryonen bewegt sich zwischen 3—12 Wochen. Die Altersbestimmung wurde nach den Angaben von Toldt und His ausgeführt. Die Bestimmung nach His fand nur für die jüngsten Stadien Berücksichtigung.

An Embryonen mit vorgeschrittener Embryonal-Entwickelung, deren Alter 20—23 Wochen betrug, wurde zunächst die makroskopische Präparation unternommen. Das Ergebnis für die Kenntnis der Entwickelungsvorgänge war ein negatives, da alle Muskelindividuen schon die fertig ausgebildeten Verhältnisse aufwiesen. Obwohl die Abgrenzung der Muskeln gegen einander bereits völlig deutlich, war jedoch die Trennung in der Tiefe noch nicht ganz durchgreifend. Die tieferen Schichten benachbarter Muskeln hingen mit ihren Fasern untereinander zusammen, ein Befund, der am längsten bei den Mm. glutaei med. und min. angetroffen wurde. Da aber die makroskopische Untersuchung jüngerer Embryonen mit recht beträchtlichen Schwierigkeiten verknüpft ist, muss sie gegenüber der Plattenmodelliermethode an Bedeutung verlieren.

Von einer Reihe der verschiedensten Stadien wurden Rekonstruktionen aus Wachs hergestellt. Sehr brauchbar durch ihre Einfachheit erwies sich auch die Glasplattenmethode, nach der die Schnittserien auf Glasplatten von gleicher Grösse in ihren Einzelheiten aufgezeichnet und aneinander gereiht im durchfallenden Licht betrachtet werden. Die Annehmlichkeit, jeden Schnitt einzeln wie im ganzen Komplex zur Veranschaulichung zu bringen, wird allerdings etwas beeinträchtigt durch die Unmöglichkeit, die Rekonstruktion von allen Seiten betrachten zu können.

Am Ende der dritten Woche der embryonalen Entwickelung wird die Extremitäten-Anlage sichtbar. Beiderseits sprossen aus dem kaudalen und kranialen Ende der Wolffschen Leiste winzige Höckerchen hervor, die sich im weiteren Verlaufe als hintere und vordere Extremität charakterisieren. Die Stummel der vorderen Extremität wachsen bekanntlich zuerst aus der Leibeswand hervor. Sie eilen auch weiterhin in ihrem Wachstum der Anlage der hinteren Extremität voraus, die stets eine gedrungenere Gestalt besitzt.

Die Knospe für die hintere Extremität ähnelt einer stark gebogenen Schaufel, deren konvexe Seite lateralwärts schaut und nach hinten auf die dorsale Seite des Embryos übergeht. Die ventrale Seite ist an den Körper angelegt. Der primitiven dorso-lateralen Seite der distalen Extremität entspricht im ausgebildeten Organismus die Glutäalgegend, die Extensorenseite des Ober- und Unterschenkels und die Dorsalseite des Fusses. Alle übrigen Teile sind auf die ursprünglich ventrale Seite der Extremität zurückzuführen. Dementsprechend ist auch die Innervation der beiden Gebiete: dorsale und ventrale Plexusderivate übernehmen die Innervation der gleichgerichteten Partien.

Die Kenntnis der Herkunft der Extremitätenmuskulatur hat neuerdings durch die Untersuchungen verdienter Forscher rege Fortschritte gemacht, die in dem Ergebnis der Ableitung der Extremitätenmuskeln von den Ursegmenten gipfeln. Die Vorgänge bei der Wanderung der primitiven Muskelelemente sind allerdings noch nicht völlig klargestellt. Am übersichtlichsten liegen die Verhältnisse bei den niederen Wirbeltieren. Bei Selachiern sah Balfour zuerst das Einwachsen der Myotomfortsätze in die Extremitätenanlage, die nur einen Mesodermwulst darstellte. Die Muskelzapfen bilden knospenförmige Verdickungen, die sich bald von den zugehörigen Myotomen ablösen und durch Teilung in sekundäre, dorsale und ventrale

Muskelknospen zerfallen. Die Details der Wachstumsvorgänge hat Rabl genauer bei Torpedo marmorata beschrieben. Wenn auch die Untersuchungen von Braus nicht völlig mit den Ergebnissen Rabls übereinzustimmen scheinen, so decken sich doch ihre Ansichten im Prinzip der Ableitung der Extremitätenmuskulatur von den Ursegmenten. Der Unterschied liegt allein in der Beschreibung der Wachstumsvorgänge. Neben einer typischen Sprossung der Myotome glaubt Braus auch eine Entstehung aus dem Mesenchym, das allerdings von den Ursegmenten geliefert wird, annehmen zu sollen. In analoger Weise wurde der von der ventralen Kante der Ursegmente ausgehende Übergang der Muskelknospen an den Extremitäten der Teleostier, Amphibien und Reptilien beobachtet. Auch hier findet die Knospenbildung schon nicht mehr so regelmässig wie bei den Selachiern statt.

Erheblich ungünstiger liegen die Verhältnisse bei den höchststehenden Wirbeltieren, den Säugern. Beim Menschen wurden die ersten Untersuchungen von Kollmann angestellt[1]). Nach ihm „kann man auch bei menschlichen Embryonen von Muskelknospen sprechen, welche, wie bei den Selachiern, in die Extremitätenleiste eintreten." (a. a. O. S, 58.) Die metameren Muskelknospen, die mit denen der Vögel und Säugetiere übereinstimmen, werden von der äusseren Lamelle der Ursegmente geliefert „umhüllen das axiale Blastem . . . und bilden unter dem Ektoderm der lateralen Fläche eine ansehnliche dicke Mantelschichte, die sich dann ununterbrochen auf die mediale fortsetzt und von dort aus in die Bauchplatte eindringt" (a. a. O, S. 74). Dadurch, dass das axiale Blastem diesen embryonalen Muskelmantel an der Spitze der Extremität durchbricht, zerfällt er in eine ventrale und dorsale Portion, die Anlage der Beuge- und Streckmuskulatur.

---

[1]) Archiv f. Anat. u. Physiol. Anat. Abt. 1891.

Gegen diese recht einfachen Ergebnisse Kollmanns wendet sich Fischel und bestreitet das Vorwachsen der Muskelknospen in die Extremitätenanlage der Vögel und Säugetiere (Morphol. Jahrb. 1895). Die Beteiligung der Myotome an der Extremitätenmuskulatur soll nur dahin gehen, dass die scharf abgegrenzten Ursegmente zellige Muskelbildner austreten lassen. Fischel legt das Hauptgewicht auf „die Wucherung der Somatopleura und den frühzeitigen Austritt von Zellen aus den länger epithelial bleibenden und keinen Fortsatz aufweisenden Myotomkanten." Die Zellen der Somatopleura und der Myotomkanten sollen späterhin die Bildung der Muskelfasern in der peripherischen Zellmasse übernehmen. Fischel lässt die diffus die Myotome verlassenden Zellen auf ihrer Wanderung in die Extremität zwei Richtungen einschlagen und so ventrale und dorsale Muskulaturanlage entstehen. Das Resultat, zu dem Fischel gelangte, sei mit seinen eigenen Worten wiedergegeben: „Die Differenzierung der ventralen Myotomplatte erfolgt bei Selachiern, Amphibien und Reptilien in Form der Muskelknospen, bei Vögeln und Säugetieren diffuser Zellaustritt aus der ganzen ventralen Myotomkante."

Eine vermittelnde Stellung zwischen den extremen Ansichten der beiden letztgenannten Forscher nimmt Corning ein. In seiner Arbeit über die Muskulaturentwickelung der Reptilien[1]) lässt er allerdings ventrale Fortsätze von den Myotomen ausgehen, diese aber erst auf dem Umwege durch die Bauchmuskulatur der Extremitätenmuskulatur Zellmaterial zuführen. Corning stimmt Mollier in der Ableitung der Extremitätenmuskulatur von ventralen Myotomfortsätzen bei, während dieser ausserdem noch beschreibt, dass die Myotomfortsätze direkt in die Extremitätenanlage eindringen und hier die Knospe sich in eine gemeinsame Zellmasse auflöst, die in das Stützgewebe der Extremität vorwächst.

[1]) Morpholog. Jahrbuch 1900.

Wenn schon die embryologische Untersuchung an relativ leicht zu beschaffenden niederen Tieren die verschiedenartigsten Resultate zeitigte, so ist es wohl verständlich, dass über die ersten Stadien der Myoblastenwanderung beim Säugetier und menschlichen Embryo so wenig Klarheit herrscht. Eine lückenlose Reihenfolge beweisender und gut erhaltener Präparate kann nur selten zusammengestellt werden. Man muss sich deshalb meist begnügen, einen passenden Moment in der Muskelgenese herauszugreifen. Einen solchen schien ein Embryo vom Ende der 3. Woche zu repräsentieren. Die äussere Gestaltung ist aus der photographischen Wiedergabe des unversehrten Präparates zu ersehen (Textfigur 1). Die Extremitätenknospen sind schon

Text-Fig. 1.

gut von der seitlichen Rumpfwand abgesetzt. Die Schnittserie zeigt, dass weder in der proximalen noch in der distalen Extremitätenanlage das Stützgerüst bereits differenziert ist. Die hintere Knospe unterscheidet sich von der vorderen nur durch die geringere Grösse und das Fehlen der grossen in sie einstrahlenden Nervenstämme. Das axiale Blastem ist zum Teil ganz scharf gegen die protoplasmatische Randzone abgegrenzt, die an einigen Stellen abgehoben ist. Die Epitheldecke ist ein weitmaschiges Plattenepithel, dessen grossblasige Kerne nach aussen prominieren.

Die Chorda zieht als solider von einer Zellscheide umgebener Strang vor dem Medullarrohr einher. Radiär strahlt zu ihr hin das skeletogene Gewebe, die Grundlage des Skelettgerüstes der Wirbelsäule und der Extremitäten. Es wächst von der medialen Seite jedes Urwirbels in die Extremitätenknospe hinein.

Metamere Myotomsprossen sind in der Extremitätenanlage nicht mehr nachweisbar. Ein Urteil über den Modus der Wanderung muskelzellenhaltigen Materials von den Myotomen an ihren Bestimmungsort ist demgemäss nicht zu treffen. Dagegen bestand noch der Zusammenhang der Ursegmente mit den Muskelanlagen der Extremität. Die Myotome setzten sich nicht scharf vom Gliedmassenblastem ab, eine Grenze, wie sie Fischel gesehen, war nicht vorhanden. Allerdings konnte eine solche vorgetäuscht werden, da nicht jeder Querschnitt den Übergang zeigte. Den Aufschluss gab der Rekonstruktionsversuch. Nicht bei allen an der Extremitätenmuskulatur beteiligten Ursegmenten wird der Übergang auf die gleiche Weise bewerkstelligt. Er ist abhängig von der Lage des Myotomes. Der Ausgangspunkt ist stets die ventrale Seite. Die mehr kranialwärts gelegenen Myotome treten nur durch ihren kaudalen — und natürlich ventralen — Winkel mit der Extremität in Verbindung, wie umgekehrt die letzten Ursegmente an ihrem kranialen Winkel ein kontinuierliches Übergehen in die Myoblastenzone der Extremität erkennen lassen. Die Blastemzellen jedes Myotomes ziehen nicht in gerader Richtung in die Extremität, so dass das Bild von parallelen Strahlen vorgetäuscht werden könnte, sondern der Extremitätenstummel bedingt eine Konzentration der Myotomstrahlen. Nur das Derivat des vierten an der Muskelbildung beteiligten Ursegmentes verläuft gestreckt, während die drei kranial von diesen gelegenen Ursegmente in schräg kaudaler Richtung in die untere Extremität einstrahlen. Die Konzentration der Ursegmentfortsätze ist, wie auch die umstehende Textfigur (Textfigur 2) veranschaulicht, nicht so intensiv, wie sie Rabl zuerst bei den Selachiern gesehen und gezeichnet hat, wird aber etwas deutlicher durch die drei kranialen an der Bildung der Extremitätenmuskulatur beteiligten Myotome, weil bei ihnen der Fortsatz einen längeren und schrägeren Weg zu durchlaufen hat, als dies bei den beiden folgenden Myotomen

nötig. Man erhält den Eindruck, dass die Extremität auf ihrer Wanderung in kaudaler Richtung die oberen Myotomfortsätze nach sich gezogen hat.

Wenn auch eine metamere Anordnung der von den Myotomen abgehenden Elemente in der Extremität nicht mehr zu erkennen war, so kann doch der Zusammenhang der Ursegmente mit dem Muskelblastem der Gliedmassenanlage nur auf die Beteiligung der Myotome an der Muskelentwickelung hinweisen. Man kann bei solchem Befunde wohl kaum die Extremitäten-

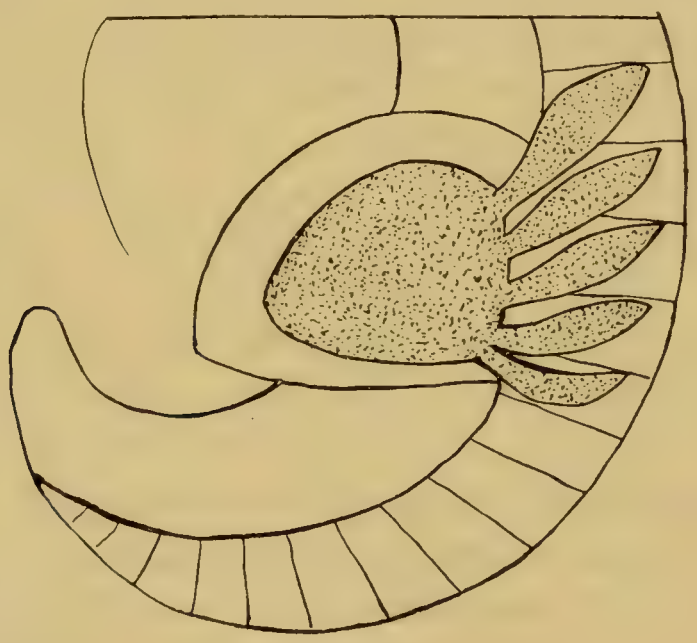

Text-Fig. 2.

muskulatur vom Mesenchym ableiten oder im Bindegewebe der Wolffschen Leiste ohne Beteiligung der Urwirbel entstehen lassen (Paterson, Miss Byrnes).

Die intensiv gefärbte Muskelanlage der lateralen Gliedmassenseite setzt sich nicht ununterbrochen — etwa analog der Mantelschichte Kollmanns — in die medial gelegene ähnliche Zone fort, sondern lässt das ganze distale Ende der Extremität frei. Differenzierungen von Muskelindividuen haben noch nicht statt gehabt. Vielleicht weist eine umschriebene Anlage an der

proximal-medialen Seite auf einen dahinzielenden Vorgang hin. Eine Bestimmung ist unmöglich, weil alle Extremitätennerven nur bis zum Eintritt in die Knospe als dünne Bündelchen zu verfolgen sind. Es sind vorwiegend zwei grössere Materialdepots vorhanden, die an der dorsalen und ventralen bezw. Extensoren- und Flexorenseite gelegen sind. Eine scharfe Trennung der beiden Anlagen besteht aber nicht, beide Verdichtungszonen sind in verschiedener Ausdehnung unter einander verbunden.

Das distale Ende der Extremität ist noch undifferenziertes Mesodermgewebe und wird begrenzt von jenem eigentümlich hohen Epithel, dessen morphologische Bedeutung sich bislang noch unserer Kenntnis entzieht.

An der Myoblastenversorgung der Extremität (Textfigur 2) sind 5 Myotome beteiligt, ohne dass es möglich gewesen wäre, deren Stellung in der fortlaufenden Reihe sämtlicher Ursegmente festzulegen. Wahrscheinlich handelt es sich um das 21.—26. Myotom, da eben diese im Bereich der Extremitätenwurzel gelegen sind. Die Zahl erhält noch mehr den Anschein der Richtigkeit durch die Angaben von His der für den Hals 8, Rücken 12 und den Lenden- und Sakralteil 5 Urwirbel in Anrechnung bringt.

Paterson leitet mit Goodsir die Extremität von 5 Somatomen ab. Der Übergang von 5 Myotomen in die Extremität kann nur abermals die Aufmerksamkeit auf die Übereinstimmung mit dem fünfstrahligen Gliedmassenskelett lenken. Ob dagegen dieser numerischen Identität eine Bedeutung für den hypothetischen Fünfstrahl zugeschrieben werden darf, mag dahingestellt bleiben!

Es erscheint auffallend, dass so wenige Myotome zur Versorgung der Extremität mit Muskulatur beisteuern, wenn man berücksichtigt, dass bei niederen Wirbeltieren, Selachiern, etwa 10 Urwirbel sich in dieser Funktion teilen. Sollte sich hier

nicht auch schon einer jener Vorgänge bemerkbar machen, die eine „zeitliche Verkürzung und Zusammenziehung" in der Ontogenese der höheren Wirbeltiere bezwecken?

Die knorpelige Anlage des Beckens erfolgt nach Petersens Angabe am Ende der 4. Woche der embryonalen Entwickelung, um in einem Zeitraum von etwa $3^1/_2$ Wochen ihre Vollendung zu erreichen. Bolk weist mit Recht auf die engen Beziehungen zwischen Muskel- und Skelettsystem hin, die bedingen, dass „sofort mit der Entwickelung und Differenzierung der Muskulatur auch das Skelett seine örtliche Anlage empfängt, um den benachbarten Myomeren zum Ansatz zu dienen." Thatsächlich erfolgt um die Zeit, in die Petersen die Bildung des knorpeligen Skelettes verlegt, die Differenzierung der Muskelindividuen. Diese Trennung der homogenen Muskelanlagen setzt schon während des Vorknorpelstadiums allmählich ein, das sich dadurch von der ihr folgenden Periode unterscheidet, dass die Mesenchymzellen immer mehr die knorpelzellenähnliche ovale Gestalt annehmen, näher zusammenrücken und sich in Längsreihen ordnen, ohne durch deutliche Zellgrenzen voneinander getrennt zu sein. Am frühesten differenziert sich aus dem mesenchymalen Gewebe die Anlage des Femur. Petersen verzeichnet die Beobachtung, dass am proximalen Ende des Oberschenkels aus dem peripherischen Blastem die Anlage des Beckens hervorgeht, die demnach in keiner genetischen Korrelation zu den Wirbelkörpern steht. Erst sekundär verbindet sich das Darmbein mit der Wirbelsäule.

Die in der Entwickelung vorausgeeilten Nerven bedingen eine Wachstumshemmung für die Beckenanlage, sodass den Angaben Petersens, der den Nn. femoralis, obturatorius und ischiadicus die Bildung dreier Incisuren und so die des typischen Dreistrahls Wiedersheims zuschreibt, nur die volle Berechtigung zuerkannt werden muss. Die Wirkung des Ischiadicus übernimmt alsbald der N. glut. sup., der hart unter der Incisura

ischiad. die Beckenanlage verlässt. Der von ihm ausgeübte Druck hält dem Beckenwachstum die Grenze.

Die Nerven allein ermöglichen eine Orientierung in den im regen Differenzierungsprozess begriffenen Muskelanlagen. Ihre Bildung muss sich schon zur Zeit der frühesten Embryonalentwickelung vollzogen haben. Vermutlich ist deshalb auch „das Nervensystem das konservativste, den geringsten Veränderungen unterworfene System" (Ihering). Die Orientierung wird noch erleichtert durch die anfänglich recht primitiven Verhältnisse der Nervenversorgung. Vorderseite und Rückseite der Extremitätenanlage werden von je zwei grossen Nervenstämmen durchzogen, Nn. femoral. und obturat. vorn, peronaeus und tibialis hinten. Erst etwas später folgt das Vorwachsen der Gesäss- und Rotatorennerven. Das einfache Verhalten der Nerven legt den Gedanken an eine analoge Muskelentwickelung nahe. „Der Muskel erscheint als der Endapparat eines motorischen Nerven." Die systematische Anatomie hat schon längst die Muskeln auf Grund ihrer gleichen Innervation in Beziehung gebracht. Aufgabe der entwickelungsgeschichtlichen Forschung ist es, den genetischen Zusammenhang der Muskulatur eines Nervengebietes zu zeigen.

Das Stadium, welches als Ausgangspunkt für die Untersuchung der Beckenmuskulatur gewählt wurde, versetzt uns etwa an das Ende der 5. embryonalen Woche. Die Dorsalseite des stark gekrümmten Embryos zeigt noch die Andeutung der Segmentierung. Die Extremitäten sind wohl abgesetzt, ohne dass aber eine schärfere Gliederung zu erkennen ist.

Die Gegend, in der die Anlagen der Beckenmuskeln zu suchen sind, fällt durch bemerkenswerte Eigentümlichkeiten ins Auge. Die bereits stark entwickelten Sakralnerven ziehen aus Löchern, welche die noch nicht völlig differenzierten Wirbelanlagen zwischen sich lassen, distalwärts unter einem mesenchymalknorpeligen Gebilde, dem späteren Os ilei, in lateraler Richtung

an den Oberschenkel und verbreiten sich hier in intensiv gefärbten Zellanhäufungen. Diese medial und lateral wohl umgrenzte Zellmasse unterscheidet sich von dem benachbarten Blastem sowohl durch die eng zusammengerückten Zellen, als auch durch die lebhafte Färbung der grossen Kerne, denen gegenüber das Zellprotoplasma in den Hintergrund gedrängt zu sein scheint. Das Keimgewebe ist am dichtesten um die Nerven angeordnet. Wie um einen Infektionsträger in der entzündeten Wunde die Eiterkörperchen, haben sich um den Nervenstrang die Myoblastenzellen gehäuft. Der Nerv als kausales Moment übt vielleicht einen chemotaktischen Reiz für die Konzentration der Blastemzellen aus. Die vom Keimgewebe umgebenen Nerven enden, ohne sich deutlich in ihre Endverästelungen aufgespalten zu haben. Ihre Anwesenheit in dem intensiv tinktionsfähigen Gewebe zwingt uns, hier die Anlage der Muskulatur zu suchen.

Die Beckenanlage ist noch wenig differenziert. Ihr Blastem besteht aus grossen polygonalen Zellen, die nur geringe Ähnlichkeit mit den ihnen zur Seite gelegenen Muskelbildnern besitzen. Die Grenze zwischen den beiden Zellarten ist nicht deutlich ausgeprägt. Die gedrungene embryonale Gestalt des Beckens kommt an einem ein wenig älteren Stadium recht gut zur Geltung (Tafel XIV/XV, Fig. 1), das gleichzeitig den Verlauf der Hauptnerven zur Anschauung bringt. Tief eingegraben ist noch die Incisura femoralis, der Nerv wird erst allmählich durch die wachsende Beckenanlage emporgehoben.

Das distale Ende des Beckens wird ein beträchtliches Stück von der Anlage der äusseren Hüftmuskulatur überragt. Es ist unmöglich, auf der frühesten Entwickelungsstufe die Muskelindividuen nur mit Hilfe ihrer Abgrenzung gegen einander einzeln zu bestimmen. Dadurch aber, dass Nerven in Gebiete eindringen, von denen bekannt, dass hier später die in gleicher Weise innervierten Muskeln ihren Platz haben, wird die Bestimmung des gesonderten Individuums möglich. Das

Fig. 7.

Fig. 8.

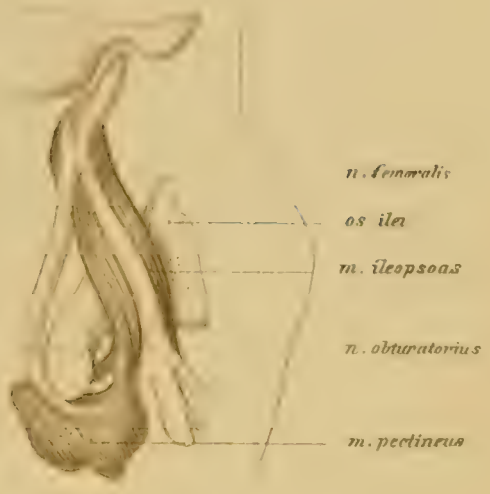

Fig. 9.

Kgl. Univers. Druckerei v. H. Stürtz, Würzburg. Verlag v. J. F. Bergmann, Wiesbaden.

Fehlen jeder Differenzierung lässt die gesamte äussere Hüftmuskulatur als eine kompakte Blastemmasse erscheinen, die scharf kontrastiert gegen die bindegewebige Umgebung (Tafel XIV/XV, Fig. 4). Die ganze Anlage hat etwa die Form eines breiten Kegels, dessen Spitze das undifferenzierte Muskelgewebe distal vom Tub. ischii repräsentiert. Eine Grenze zwischen der medial und lateral abfallenden Seite ist nicht zu erkennen. Gleichmässig zieht die Muskelanlage von der Aussenseite über die Kegelkuppe medianwärts, um an der lateralen Seite der Forr. sacralia zu enden.

Ein Muskelblastem, das im Becken neben den Forr. sacralia gelegen ist, wird stets als M. piriformis anzusehen sein, zumal wenn auch sein Verhalten ausserhalb des Beckens dem normalen Piriformis entspricht. Die normale Lage des Piriformis zeigt den Muskel distalwärts stets vom N. ischiadicus begrenzt, der unter ihm aus dem Becken heraustritt. In unserem Falle nun ist der Ischiadicus mitsamt dem N. glut. inf. noch innerhalb der kegelförmigen Muskulaturanlage verborgen, die als distale Decke hinter den Nerven hinweg zu den Zwischenlöchern des Sacrum zieht. Die Thatsache, dass die kompakte Muskelmasse die Austrittsstelle der Nerven überragt und nach unten in die Fascie übergeht, spricht meines Erachtens dafür, dass die Muskulatur distal vom N. glutaeus inf. als Anlage des M. glutaeus max. angesehen werden muss. Der Glutaeus max. ist innig mit dem Piriformis verschmolzen, beide verlaufen nebeneinander in das Becken hinein. Der Anlage des Piriformis ist die Gruppe des N. glut. sup. angeschlossen, ihr gemeinsamer Ansatz ist der Trochanter maj. — Die ventrale Begrenzung der kegelförmigen Muskelanlage wird von dem ganzen Komplex der späteren Mm. quadratus fem. und obturator int. gebildet. Ihre genaue Bestimmung ist unmöglich, da der Obturator int. noch nicht an seiner bekannten Ursprungsstelle im Becken sichtbar und der Quadratus fem. nicht scharf genug aus der umgebenden dichten Myoblastenzone hervortritt.

Die Mehrzahl der äusseren Beckenmuskeln hat ihren Insertionspunkt am Trochanter maj. oder in seiner nächsten Umgebung.

Die allgemein anerkannte Thatsache, dass vom gleichen Nerven innervierte Muskelindividuen die gleiche Abstammung besitzen, deutet auf die Zusammengehörigkeit der Mm. glutaei med. und min. sowie des M. tensor fasciae lat. Ihr Nerv, der Glutaeus sup., zieht nach Henles Beschreibung zwischen den beiden erwähnten Mm. glutaei, denen er Äste abgiebt, gerade seitwärts. Sein Endfaden gelangt zum Tensor fasciae. Die drei Muskeln repräsentieren in ihrer Anlage einen Teil jener das distale Ende des embryonalen Körpers einnehmenden kompakten Muskelmasse.

Das Einwachsen des N. glutaeus sup. in das indifferente Muskelgewebe bewerkstelligt die Trennung in einen oberflächlichen M. glut. med. und in den dem Becken direkt aufliegenden M. glutaeus min. (Tafel XIV/XV, Fig. 3). Schwindet — auf Schnitten die kranialwärts die Gegend der Spina il. ant. sup. treffen — der Nerv aus der Muskelanlage, so fällt gleichzeitig die Trennung in Individuen. Beide Muskeln erscheinen jetzt als ungetrenntes Blastem, das den bindegewebigen primitiven Trochanter maj. mit der lateralen Seite der ebenfalls bindegewebigen Beckenschaufel verbindet. Das Bindegewebe des Darmbeins ist an der Ansatzlinie der Muskeln erheblich gewuchert und bedeckt sie eine kurze Strecke weit. Mit der fortschreitenden Embryonalentwickelung heben sich beide Muskeln mehr gegeneinander ab, bewahren aber stets als Zeichen ihrer Ontogenese die Eigentümlichkeit der Verflechtung ihrer Fasern am Insertionspunkt, am Trochanter.

Der dritte Komponent der Muskulatur des N. glutaeus sup. strahlt als M. tensor fasc. lat. in die Oberschenkelfascie aus. Auf früher Entwickelungsstufe sucht man vergebens nach einer Differenzierung der Tensor-Anlage gegen die beiden am Trochanter

ansetzenden Glutaei. Erst allmählich hebt er sich von der gemeinsamen Muskelanlage in fortschreitendem Masse ab.

Ein rundlicher Streifen schiebt sich über die Glutaeusmuskulatur hinweg, der anfangs noch in seiner ganzen Ausdehnung mit den beiden Glutaei verwachsen ist (Fig. 3). Dann aber wird die Anlage des Tensor fasciae immer mehr gegen sie abgesetzt. Die Verschmelzung besteht am längsten in der Nähe des Trochanter maj. Der primitive Tensor fasc. zieht, sobald er gegen das indifferente Muskelblastem deutlich wird, von lateral hinten — die Extremität steht bekanntlich in Aussenrotation — kranialwärts nach vorn in einer Richtung, die durch die Lage der Extremität bezw. des Trochanter zur Anlage der Spina il. ant. sup. gegeben ist. Der Tensor f. wird als laterale Falte der Mm. glutaei abgeschnürt, mit denen er den Ursprung am Trochanter maj. und den Ansatz an der Beckenschaufel teilt. Sekundär erfolgt dann der Übergang der Fasern des Tensor f. in die Fascia lata.

Für den Entwickelungsmodus, der eine Trennung des Tensor f. von seinen beiden benachbarten Muskeln zur Folge hat, sind zwei Möglichkeiten gegeben. Der Fascienspanner wächst entweder in gemeinsamer Anlage mit den beiden Mm. glutaei von dem vorderen Darmbeinrand zum Trochanter maj., setzt sich hier für einige Zeit fest, um sich dann wieder von ihm abzuheben und seine definitive postembryonale Lage einzunehmen. Oder seine erste Anlage erfolgt am Trochanter selbst, von wo aus er dann als proximaler Teil der Hüftmuskulatur zur Gegend der Spina il. zieht. Im ersteren Falle müsste der Tensor sichtbar gegen die Trochantermuskulatur kontrastieren, da er zu ihr nur sekundär in Beziehung tritt. — Realisiert dagegen der Entwickelungsverlauf die an zweiter Stelle gemachte Annahme, so darf der Muskel als ein Teil des vom Trochanter maj. ausstrahlenden Muskelkomplexes sich nicht gegen die hinter und unter ihm gelegenen Mm. glutaei abheben.

Die Wachstumsrichtung vom Trochanter aus macht zur Bedingung, dass die Muskelmasse an der Trochanteranlage noch zusammenhängt, wenn das Blastem des Tensor fasciae am Becken schon isoliert sichtbar ist. Die innige Verbindung mit der Trochantermuskulatur wurde schon beschrieben. In Übereinstimmung mit unserer Annahme beginnt der M. tensor fasciae lat. an seinem proximalen bezw. kranialen Ende frei zu werden, während der für den Übergang in die Fascie des Oberschenkels bestimmte Pol noch längere Zeit den Zusammenhang mit der Glutaealmuskulatur wahrt. Die Verbindung wird aufgehoben, sobald der Tensor seinen primitiven Insertionspunkt aufgiebt.

Die Vorgänge in der menschlichen Ontogenese entbehren nicht der Vergleichungspunkte aus der Anatomie der menschlichen Varietäten und den bekannten normalen Verhältnissen anderer Vertebraten. Wohl jedes anatomische Lehrbuch erwähnt die mehr oder weniger innige Verwachsung der Mm. glutaei med. und min. In den meisten Fällen sind allerdings nur die Bündel an der Insertionsstelle durcheinander geflochten. Nach Gegenbaur sind die vorderen Ursprungsportionen beider Muskeln stets unvollständig gesondert. Relativ selten sind beide Muskeln so fest unter einander verbunden, dass sie als untrennbares Ganzes imponieren.

Recht zahlreich sind auch die mit dem entwickelungsgeschichtlichen Ergebnis übereinstimmenden Angaben, die das variable Verhalten des M. tensor f. schildern. Henle, Gegenbaur u. a. thun übereinstimmend der Verwachsungen des Glut. med. und min. mit dem Tensor fasciae Erwähnung, indem vorwiegend der Glutaeus min. den Übergang zu bewerkstelligen scheint. Gegenbaur zieht hieraus den Schluss, dass die beiden Glutaei mit dem Tensor fasc. eine Gruppe bilden.

Neben den menschlichen Varietäten sind die Verhältnisse niederer Vertebraten die Spiegelbilder der durch die Entwickelungsgeschichte bewiesenen gemeinsamen Anlage der beiden

Glutaei. Meckel, Testut, Gegenbaur u. a. beschreiben bei einer Reihe von Tieren die beiden Glutaei als einheitlichen Muskel. Dagegen liegt in der phylogenetischen Litteratur kein Beispiel einer Verbindung des M. tensor fasc. mit den beiden Glutaei vor, wenn man nicht den zuweilen beschriebenen M. scansorius als Bindeglied oder als Tensor fasc. selbst ansehen will. Kohlbrugge hält den Scansorius für den vorderen abgetrennten Teil des Glutaeus min., mit dem er auch den Nerven teilt. Die Innervation des Tensor fasc. wird bei allen Tieren in gleicher Weise vom N. glutaeus sup. geliefert. Eine Ausnahme bildet wohl nur die Angabe Eislers, der beim Gorilla einen Ast des N. glutaeus inf. beobachtet haben will. Mit diesem Befund kann in gewisser Beziehung die Thatsache in Einklang gebracht werden, dass bei so vielen Tierarten der Tensor fasc. mit dem M. glutaeus maximus verbunden ist. Die Aufzählung der einzelnen Arten verlangt einen allzu beträchtlichen Raum. Auch würde ihr der unzweideutige Beweis fehlen, da häufig über das gleiche Tier von verschiedenen Autoren die widersprechendsten Beobachtungen vorliegen. Zur Illustration sei der Orang angeführt, bei dem der Tensor f. häufig fehlen, bald nur als eine schwache Sehne, bald als ein Teil des M. glutaeus min. beobachtet sein oder wieder durch einen Teil des M. glutaeus max. vertreten sein soll. Kohlbrugge dürfte die merkwürdigen Verhältnisse am treffendsten charakterisieren: „obgleich der Tensor f. sich dem Glutaeus max. angeschlossen hat, so gehört er doch der Innervation nach zum Glutaeus med.“

Bei den zahlreichen Verschmelzungen des Glutaeus max. mit dem Tensor f. in der Säugetierreihe muss es auffallend erscheinen, dass in der menschlichen Anatomie eine Rekapitulation dieser scheinbaren Phylogenese wohl nie zur Beobachtung gelangt ist. Poirier verzeichnet allerdings eine fälschlich Chudzinsky untergeschobene Notiz, der zufolge dieser die Verbindung des Tensor fasciae mit dem M. glutaeus max. an der menschlichen

Leiche beobachtet haben soll. Chudzinsky teilt aber nur eine ältere Angabe mit, deren Ursprung nicht erwähnt wird! Testut hat als einziger Autor einen solchen Fall gesehen, wo bei starker Entwickelung des Glutaeus max. und Tensor fasc. ihre Fasern sich in der Gegend des Trochanter maj. vermischten.

Die embryonalen Befunde haben untrüglich ergeben, dass beim Menschen eine Verwandtschaft der beiden in die Fascie ausstrahlenden Muskeln nicht besteht. Die Innervation des Tensor f. übernimmt nur der N. glut. sup. Die Faserrichtung der beiden Muskeln ist niemals parallel und gleichgerichtet. Der Tensor fasc. ist ferner auf horizontal gerichteten Schnitten, die den Beginn des M. glutaeus max. zeigen, nicht mehr sichtbar. Diese distale Lage des Glutaeus max. ist allerdings zum Teil bedingt durch die Stellung der embryonalen Extremität. Die Aussenrotation des Oberschenkels, die eine laterale Stellung der Patella zur Folge hat, muss natürlich den M. glutaeus max. medianwärts unter die Anlage des Trochanter maj. drängen.

Die Trochantermuskulatur setzt sich kaudalwärts in die Anlage des M. piriformis fort. Die gleichmässig intensive Zellenanhäufung gestattet es nicht, eine Grenze zwischen dem Blastem der beiden tieferen Glutaei und dem Piriformis zu erkennen. Sobald der N. glutaeus sup. nicht mehr zwischen den beiden Mm. glutaei sichtbar, schwindet die Trennung in einen M. glut. med. und min., die Muskelanlage wird homogen. Äusserlich weist keine Einziehung oder Furche auf eine Differenzierung der Piriformismuskulatur hin. Die Blastemmasse nimmt die bekannte Lage des Piriformis ein, sie erstreckt sich von der lateralen Seite der Forr. sacralia durch die Incisura ischiadica bis zum Trochanter major. Am Trochanter fehlt noch in vorgeschrittenen Stadien der ontogenetischen Entwickelung jede Differenzierung gegenüber der Glutaealmuskulatur. Da der Muskel schon bei Embryonen der frühesten Entwickelungsstufe

fertig angelegt vorhanden, ist es nicht gut möglich, über die Tendenz der Wachstumsrichtung Positives beizubringen. Des Muskels Breitenzunahme wird geregelt durch die beiden Nn. glutaei, die ihn an der kranialen und kaudalen Seite flankieren.

Bolk glaubt in der Anlage des Piriformis die Ursache des Getrenntbleibens der beiden Nn. glutaei erblicken zu dürfen. Nun sind aber die Nerven immer schon früher entwickelt, als die Muskelindividuen. Es erscheint deshalb wahrscheinlicher, dass der Bolkschen Hypothese entgegengesetzt die beiden Glutaealnerven erst das kausale Moment für die Trennung des M. piriformis abgeben. Nicht der Muskel isoliert den einfachen Nerven, sondern die doppelten Nerven begrenzen den isolierten Muskel. Nach Bolks Annahme müssten wir zur Zeit der frühesten ontogenetischen Entwickelung die beiden Nn. glutaei als einfaches Gebilde antreffen, und der Muskel ganz fehlen. Sicherlich aber würde die Phylogenese ein solches Beispiel geben können. Nichts von alledem ist bekannt. Der menschliche Embryo besitzt allerdings vorübergehend nur einen N. glutaeus. Dieser aber enthält nicht die beiden Nn. glutaei, sondern entspricht nur dem N. glutaeus sup. Der N. glutaeus inf. entwickelt sich schnell hinterdrein, aber durch einen solch beträchtlichen Zwischenraum von dem oberen Nerven getrennt, dass ein gemeinsamer Ursprung sofort jede Spur der Wahrscheinlichkeit verliert. Das Stadium besitzt ausserdem schon einen M. piriformis in der Anlage, der von den Muskeln der Nachbarschaft noch nicht differenziert ist. Dadurch dass die beiden Nerven ihn jetzt an beiden Seiten einschliessen, wird die Möglichkeit der Bestimmung gegeben. Der M. piriformis bezieht einen besonderen Nerven, der sich am Plexus an der Umbiegungsstelle des aus dem For. ischiadicum herausziehenden Muskels löst und von der ventralen Seite in den Muskel eintritt.

Allgemein bekannt ist die beim ausgebildeten Individuum beobachtete Verbindung des Piriformis mit dem Glutaeus med.

und min. Während kranialwärts meist der Glutaeus min. den Übergang zum M. tensor fasc. ermöglicht, dürfte kaudalwärts der Glutaeus med. die Vermittlerrolle zum Piriformis übernehmen. Eine Durchsicht der Litteraturangaben spricht für diese Thatsache. Die gleiche Überzeugung hat schon Soemmering zu den Worten veranlasst „nonnunquam cum musculo gluteo medio indissolubili fere nexu est conjunctus." (piriformis). Abgesehen von der völligen Verschmelzung des Glutaeus med. mit dem extrapelvinen Teil des Piriformis sind auch Verbindungen der beiden Endsehnen in wechselnder Entfernung vom Trochanter maj. zur Beobachtung gelangt.

Bei einer Reihe von höheren und niederen Affen werden die beiden Glutaei mitsamt dem Piriformis als gemeinsame Muskelmasse beschrieben, an der nur ein extra- und intrapelviner Kopf auffällt. Bemerkenswert ist der Befund beim Gorilla etc., bei dem einige Forscher den Piriformis sowohl durch Zweige des Plexus sacralis als auch durch den N. glut. sup. innerviert gesehen haben. Dass hierdurch die innige Beziehung des Muskels mit der tiefen Glutaeusmuskulatur abermals betont wird, ist wohl natürlich. Diese Doppelinnervation veranlasst Kohlbrugge, den Piriformis aus zwei verschiedenen Muskelsystemen hervorgehen zu lassen, die Teile des Glutaeus med. einerseits und der metamerischen Schwanzmuskeln andererseits sein sollen. Beide Teile lagern sich zur Bildung des Piriformis einander an, die Schwanzmuskulatur bildet sich zurück, und der Piriformis differenziert sich mehr und mehr. In ähnlicher Weise leitet Gegenbaur den Piriformis der Säuger von den Schwanzmuskeln durch Vermittelung des aus ihnen hervorgegangenen Caudo-femoralis ab.

Dass eine Verwandtschaft der Mm. glutaei med. und min. mit dem Piriformis besteht, ergiebt Ontogenese, Phylogenese und Varietätenforschung zur Genüge. Weshalb Kohlbrugge aber aus dieser Thatsache die Abspaltung des Piriformis von der

Glutaeusmuskulatur herleiten will, ist nicht recht klar. Viel wahrscheinlicher ist in dem Piriformis der Rest eines primitiven Muskelblastems zu suchen, das von der ventralen Seite der Sakralwirbelsäule Material zum Trochanter führt. Vom Trochanter aus entwickelt sich dann die eigentliche Trochantermuskulatur, die am Darmbein als Gruppe des N. glutaeus sup. Insertion findet, in das Becken einwandert, um sich dem primitiven Piriformis anzulegen, und schliesslich als Obturator int. u. Quadratus femoris Oberschenkel und Sitzbein verbindet.

Eine Angabe Macalisters in seiner schon oben erwähnten Varietätenzusammenstellung verdient wegen ihres Hinweises auf den aus verschiedenen Derivaten kombinierten Piriformis mit des Autors eigenen Worten angeführt zu werden: „when its (pirif.) sacral origins are small, as in some cases of narrow, straight sacra, then its main origin is from the margin of the great sciatic notch. I have seen it with a distinct slip from the upper border of the notch.“ Beabsichtigt Macalister durch die Beschreibung der ungünstigen Verhältnisse, die durch die engen geraden „sacra“ geschaffen, eine Erklärung für den hauptsächlichen Ursprung des Muskels von der Incisura ischiad. maj. zu geben? Der verdienstvolle englische Forscher muss hier die Annahme einer Entwickelungshemmung gemacht haben! Der Muskel ist in seinem Wachstum aufgehalten worden und auf seinem Wege in das Becken an der Incisur stehen geblieben. Der reduzierte Kreuzbein-Ursprung würde dann nur auf das Konto der Schwanzmuskulatur zu setzen sein.

Am Trochanter major kann beim ausgebildeten Individuum kein Muskel mehr Platz finden. Anders liegen die Verhältnisse an der embryonalen Extremität. Der Trochanter pflegt sich erst recht spät knorpelig zu differenzieren, so dass eine genaue Definition seiner Grösse und der an ihm ansetzenden Muskeln schwierig ist. Aus dieser Thatsache — zumal auch die Muskeln unter einander innig verbunden sind — darf die Berechtigung

abgeleitet werden, die in der nächsten Umgebung des Trochanter inserierenden Muskelindividuen nicht minder als spezifisch primäre Trochantermuskulatur anzusehen. Mit ihrer und des Trochanter weiteren Ausbildung geht Hand in Hand ein Abwärtsdrängen der Muskeln vom Trochanter in distaler Richtung, das ihren späteren Ansatz an der Fossa bezw. Crista trochanterica zur Folge hat. Diese Annahme kollidiert auch wohl nicht mit der Anschauung Bolks, der mit Recht eine „wesentliche Verschiebung der Anheftungsstellen der Muskeln am Skelett" leugnet. Denn nicht verschoben werden die Insertionsstellen, sondern nur deutlicher ausgebildet.

Der dem Piriformis am nächsten gelegene Muskel ist der Obturator internus, der mit den beiden Gemelli einen Muskel repräsentiert. Dass die Auffassung vom Zusammenhang der Gemelli mit dem Obturator int. den Thatsachen entspricht, bedarf kaum mehr der entwickelungsgeschichtlichen Bestätigung. Die beiden Gemelli bilden mit dem von ihnen eingeschlossenen extrapelvinen Kopf des Obturator int. eine kompakte Masse, die bis zur Incisura ischiadica vereint den M. obturator int. allein aus ihrer Mitte an seine Ursprungsstelle ziehen lässt.

Die frühen Entwickelungsstadien lassen noch keinen M. obturator int. deutlich erkennen. Die Auffindung der Muskelanlage findet auch keine Unterstützung durch den vom Tuber ischii aufsteigenden Schambeinast, da das ganze Becken mit seiner Differenzierung noch beträchtlich im Rückstande ist. Es bleibt für die Bestimmung des Obturators nur sein Verhältnis zum N. ischiadicus. Der Ischiadicus verlässt bekanntlich das Becken durch einen vom M. piriformis und M. obturator int. gebildeten Spalt, in einer Weise, dass der Piriformis dorsal, der Obturator ventral zu ihm gelegen ist. Man wird gut thun, sich die embryonale Haltung der Extremität ins Gedächtnis zurückzurufen, um diese topographischen Beziehungen in prägnantester Form bestätigt zu finden. Wir dürfen also in einem ventral

vor dem Ischiadicus gelegenen Blastem, das zum Trochanter maj. zu verfolgen ist, die Anlage des M. obturator int. sehen. Allerdings kann man hier nicht den Obturator isoliert lokalisieren, denn es ist natürlich mit der Wahrscheinlichkeit zu rechnen, in der nächsten Nachbarschaft auch die Anlage des Quadratus fem. zu finden, der ihm in vielen Punkten ähnelt. Die Trennung des Obturator int. mit seinen Gemelli von dem Blastem des Quadratus fem. wird deutlicher, sobald die Differenzierung und Ausbildung des Tuber ischii beendet ist. Dann kann man den isolierten M. obturator int. in rechtwinkeliger Knickung an seine Ursprungsstelle, die Innenseite des Obturatorloches, verlaufen sehen.

Das primitive Verhalten des Muskels entspricht dem definitiven der beiden Gemelli. Die ganze Anlage macht an der Aussenseite des sich differenzierenden Beckens Halt; im Becken ist am Foramen obturat. keine Andeutung des Muskels. Erst später beginnt er in das Becken hineinzuwandern, während die Gemelli in ihrer ursprünglichen Stellung verharren. Die zeitlich verschiedenen Entwickelungsstadien zeigen die veränderten Phasen im Wachstum des Muskels. Am Trochanter, von dem die Wanderung ausgegangen, besteht noch nach völliger Differenzierung der Gruppe des M. obturator int. eine erst spät verschwindende Verbindung mit dem angrenzenden Piriformis.

Nur die Genese des Obturator int. macht seine Innervation verständlich. Der Nerv tritt nicht in der Beckenhöhle an seinen Muskel heran, sondern kommt gleichzeitig mit den Nerven der Gemelli und des Quadratus fem. aus dem Becken heraus, um erst in der Gegend des Trochanter in den Muskel einzudringen. „Durch den in das Becken hineinwandernden Muskel wird der Nerv des Obturator int. von denen der Gemelli und Quadratus fem. getrennt“ lautet Gegenbaurs Beschreibung. Ein primärer Muskel der Becken-Innenseite müsste ja auch naturgemäss schon in der Beckenhöhle seinen Nerven vom Plexus erhalten.

(Vergl. Piriformis). Ein einwärts gewanderter Muskelbauch zieht dagegen seinen Nerven nach sich.

Die systematische Anatomie liefert zahlreiche Beispiele für die Verschmelzung des Obturator int. mit den beiden Gemelli. Die letzteren übernehmen sehr häufig die Vermittelung zu Verbindungen mit dem Piriformis und Quadratus fem.

Diese häufig beobachteten Muskelverbindungen haben Testut veranlasst, sie mit den normalen Befunden anderer Wirbeltiere in Parallele zu setzen. Von Interesse ist vor allem eine Angabe. Testut beschreibt auf Grund der Arbeiten von Alix bei Monotremen die Mm. obturator int., gemelli und quadratus fem. als „seule masse charnue qui se rend du bassin à la face postérieure du grand trochanter." Die vom Trochanter ausgehende Wanderung muss als Grund dafür angesehen werden, dass beim Schwein der Obturatur int. an der Aussenseite des Foramen obturatum ansetzt.

Früher als für die übrigen Beckenmuskeln setzt an der Anlage des Quadratus femoris der Differenzierungsprozess ein. Als begünstigendes Moment dürften auch bei ihm die Nerven eine Rolle spielen. Es zieht zwischen dem Muskel und dem Obturator int. der Nerv für den Quadratus einher, um von der ventralen Seite aus sein Innervationsgebiet aufzusuchen. Dieser Nerv ermöglicht fast immer die Bestimmung des gleichnamigen Muskels. Er spielt eine dem N. glutaeus sup. analoge Rolle, da auch er durch seine Anwesenheit allein die Trennung der beiden umgebenden Muskeln zu bedingen scheint. Gleichzeitig pflegt der dorsal verlaufende N. ischiadicus die hintere untere Begrenzung des Muskels abzugeben. Die Anlage des Quadratus ist schon auf frühen Stadien in ihren Umrissen angedeutet, sodass über den Ausgangspunkt des Muskelwachstums keine Angabe gemacht werden kann. Wenn auch die innige embryonale Verbindung des Quadratus fem. mit dem Obturator int. die Annahme

nahe legt, in gleicher Weise wie für den letzteren, ebenfalls für den Quadratus im Trochanter den Ort der Herkunft seines Materials zu sehen, so fehlt doch infolge der frühzeitigen Differenzierung das beweisende Präparat. Als Hinweis auf eine solche Beziehung mag vielleicht die Thatsache dienen, dass auch der Quadratus am embryonalen Trochanter fast gar nicht gegen die benachbarte Muskulaturanlage abgegrenzt ist. Hier ist der Differenzierungsprozess noch so arg im Rückstande, dass in seinem Bereiche doch wahrscheinlich der Ausgangspunkt des Muskelwachstums gelegen sein muss.

Es ist häufig von verschiedenen Seiten auf den Zusammenhang des Quadratus mit der Adduktorengruppe und vor allem mit dem M. adductor magnus hingewiesen worden. Testut, der in seinem umfassenden Werke über Muskelanomalien auf die Verbindung des Quadratus mit dem Gemellus inf. und dem Adductor magnus aufmerksam gemacht, folgert hieraus „ces anomalies n'ont rien que de très naturel, les trois muscles précités appartenant bien manifestement au même groupe anatomique." Die embryonalen Verhältnisse lehren uns, dass die Korrelation des Quadratus mit dem Adductor magnus eine sekundäre ist, beide Muskelanlagen heben sich stets mit scharfer Grenzlinie von einander ab. Die Innervation ergiebt ebenfalls die Verschiedenheit beider Muskelindividuen und weist dagegen direkt auf die genetische Verwandtschaft mit der Gruppe des Obturator int. hin. Während dort zwei verschiedene Nervengebiete, Plexusast und N. tibialis — es kann sich wohl nur um die Portio ischiadica des Adductor magnus handeln — in Verbindung treten, wird im letzteren Falle der dem Quadratus und Gemellus inf. gemeinsame Nerv das Verständnis der gemeinschaftlichen Ontogenese erleichtern. Ausserdem wird nach Eisler der Quadratus stets von seiner ventralen Fläche aus innerviert. Die Ischiadicusportion des Adductor bezieht aber ihren Ast von dem dorsal zu ihr gelegenen N. tibialis. Die schon

durch die Innervationsverhältnisse gestützten embryonalen Beobachtungen erhalten noch eine weitere Bestätigung durch die Beobachtung Theiles, der eine vikariierende Volumenzunahme des Gemellus inf. in fast allen Fällen der Abwesenheit des Quadratus gefunden hat. — Auch die Thatsache, dass bei einer Anzahl von Anthropoiden Vereinigungen des Obturator int. mit dem Quadratus angetroffen wurden, ist nicht ohne Interesse. Kohlbrugge macht neben der zitierten Angabe gleichzeitig auf die gemeinsame Innervation der Mm. obturator int., gemelli und quadratus fem. aufmerksam.

Alle diese Beobachtungen — ontogenetische und phylogenetische Verbindungen, sowie die gemeinsame Innervation mit der Gruppe des Obturator int. — sind Grund genug, eine innigere Beziehung des Quadratus mit dem Obturator als mit der Adduktorenmuskulatur anzunehmen. Vielleicht hat auch Bolk diese Schlussfolgerung mit seinen Ausführungen bezweckt, welche lauten: „dass der M. quadratus fem. einen besonderen Nerven, aber keinen Ast aus dem N. tibialis empfängt, trotzdem dieser dieselben Segmentstücke besitzt, hat sicherlich eigenartige ursächliche Momente, die vielleicht mit der Ausbildung des Obturator int. zusammenhängen."

Alle äusseren Hüftmuskeln werden vom M. glutaeus max. bedeckt, der bereits durch seine beträchtliche embryonale Entwickelung seine spätere Grösse ahnen lässt.

Das Modell Fig. 6 giebt die Ansicht des kaudalen Endes eines etwa 6 Wochen alten menschlichen Embryos wieder. Die Anlage des Glutaeus max. reicht kranialwärts nicht sehr weit hinauf und endet hier schon an der distalen Seite des Trochanterblastems. Die Entfernung vom Tensor f. ist beträchtlich. Der Glutaeus geht dorsal in die Fascie über und zieht von der Rückseite zum Oberschenkel in einem Bogen, der medianwärts offen ist. Der Piriformis wird distalwärts von dem Muskel recht beträchtlich überragt.

Ein entsprechendes Bild giebt Fig. 5. Auch hier ist wieder der Muskel konvex nach aussen gewölbt. Dagegen ist an diesem jüngeren Stadium bemerkenswert, dass der Abstand vom Eintritt des N. glutaeus inf., der gleichbedeutend mit der unteren Begrenzung des Piriformis ist, bis zum kaudalen Ende weit kürzer erscheint, als bei dem vorhergezeichneten Stadium. Allerdings setzt sich die Anlage des Glutaeus max. immer noch ziemlich deutlich von der des Piriformis ab.

Eine Trennung ist noch nicht aufgetreten an einem Embryo, der etwa ein Alter von 5 Wochen hat (Fig. 4). Die kaudale Partie des grossen Hüftmuskels, die an den älteren Stadien als schmaler Streif erschien, während der ganze Muskel eine breite konvex gebogene Platte ist, zeigt sich jetzt als niedriger Kegel, auf dem die Trochantermuskulatur gleichsam wie ein Hütchen aufgesetzt ist. Die Kuppe der kegelförmigen Anlage muss dem distalen Ende des Glutaeus max. entsprechen, da in sie als relativ mässig entwickelter Nerv der N. glutaeus inf. einstrahlt. Es ist unmöglich, jetzt schon von einem ausgebildeten Muskelindividuum zu sprechen, das Ganze ist gleichmässig und undifferenziert. Die Definition der später getrennten Muskeln wird nur durch die Nerven erleichtert. Man erkennt auf Querschnitten der kranialen Seite des Blastemkegels die Anlage um den N. glutaeus sup. — der Tensor fasciae ist noch nicht differenziert — die distalwärts kontinuierlich durch die Piriformisanlage in den M. glutaeus max. überzugehen scheint.

In der ganzen Muskelanlage liegen die Nerven versteckt. Während an Modellen älterer Embryonen der Ischiadicus die distale Begrenzung des Piriformis abgiebt und kaudalwärts dann keine Muskulatur mehr in das Becken hinein zu verfolgen ist, kann man jetzt noch distalwärts von den aus dem Becken ziehenden grossen Nervenstämmen analog dem Verhalten des Piriformis eine Blastemanhäufung bis an die laterale Seite der Forr. sacralia ziehen sehen. Die Lage unterhalb des grossen Nerven-

stammes spricht gegen die Zugehörigkeit dieser Muskelanlage zur Piriformismuskulatur. Anderseits beweist ihr Übergang in das Blastem des Muskelkegels, dass wir den M. glutaeus max. vor uns haben. Wir sind gezwungen, hier eine Beziehung des Glutaeus max. mit der Ventralseite der Kreuzbeinwirbel zu suchen, die postembryonal keine Andeutung zurückzulassen pflegt. Die Verbindung mit dem Piriformis lässt vermuten, dass beide Muskeln in genetischer Beziehung äusserst eng zusammengehören. Weder im Becken noch in der Nähe des Trochanter ist an den frühen Stadien die Möglichkeit der Differenzierung gegeben.

Das distale Ende des Glutaeus max. wird zuerst deutlich abgesetzt. Die äussere Lamelle des Kegels löst sich immer mehr vom unterliegenden Blastem ab und wird ähnlich den Blättern einer Knospe nach aussen aufgeklappt. Der dadurch entstandene freie Rand wächst weiter kaudalwärts und wird zwischen die Fascie gespannt. Dieser Entwickelungsmodus erfährt eine recht erhebliche Unterstützung durch die Rückbildung der Muskelportion, die den Ischiadicus unten begrenzt. Die Beckenportion des Glutaeus schwindet.

Die Differenzierung an der distalen Seite des Glutaeus eilt der der proximalen Hälfte erheblich voraus. Die Zellkernanhäufung in der Umgebung des Trochanter maj. bleibt noch lange ohne die Andeutung einer Trennung. Mit der fortschreitenden Gewebeentwickelung geht Hand in Hand die Differenzierung der primitiven Verhältnisse in der Trochanteranlage. Der Piriformis setzt sich ziemlich deutlich an seiner späteren Insertionsstelle fest und gestattet dem distal ihn begrenzenden Glutaeus max. über seine Anlage hinwegzugleiten und kranialwärts dem proximalen Teile des Ileum entgegenzuwachsen. Nach und nach werden jetzt in kaudo-kranialer Richtung der Piriformis und ein Teil der Glutaei bedeckt, und die Verbindung mit dem distalen Piriformisabschnitt gelöst.

Das distal abgehobene und in die Fascie aufgehängte Ende der Glutaeus-Anlage setzt sich eigentümlicherweise in einen nicht sehr breiten Streifen fort, der durch seine intensiv gefärbten längsovalen Kerne deutlich gegen die Umgebung kontrastiert. Der nach aussen konvex gebogene Streifen erstreckt sich von der die langen Rückenmuskeln bedeckenden Fascie auf die dorso-laterale Seite der Extremität, in einer Richtung, wie sie den Konturen des Muskelblastems am Modell entspricht. Ein Übergang in die langen Rückenmuskeln besteht nicht. In Übereinstimmung mit der allgemein anerkannten Ableitung der Extremitätenmuskeln von der ventralen Seitenrumpfmuskulatur fällt stets eine trennende Fascienschicht auf, die die Rückenmuskulatur von der Anlage des Glutaeus max. scheidet. Der deutliche Zusammenhang mit der Fascie der tiefen Rückenmuskeln lässt in diesem kernreichen Streifen die primitive Fascie der Beckenmuskulatur erblicken. Der protoplasmatische Streifen weist die gleiche Anordnung und den gleichen Bau der längsovalen Kerne wie die Anlage der Muskulatur auf. Die Ähnlichkeit der Fascien- und Muskelelemente deutet vielleicht auf eine noch enger verwandte Genese hin, zumal auch Fürbringer Sehnen, Fascien etc. von den Myocommata, den intermyomeren Septen, ableitet. Die nahe Verwandtschaft ihrer Bildungszellen macht es möglich, dass während des ferneren Wachstums Myoblasten kaudalwärts in den primitiven Fascienbogen einwandern. Der Glutaeus wächst dann kaudalwärts.

Die Ontogenese des M. glutaeus max. ergiebt den Zusammenhang des Muskels mit jener die Aussenseite des Beckens einnehmenden Blastemmasse, indem sie als ihre kaudale Fortsetzung gleich dem normalen Piriformis eine Verbindung mit der Ventralseite des Kreuzbeins vermittelt.

Das embryologische Verhalten entbehrt nicht der beweisenden Momente aus der Anatomie der menschlichen Varietäten. Allerdings sind die Beispiele relativ selten, und vereinzelt nur liefern

Macalister und Testut wichtige Angaben. Der normale Glutaeus ähnelt wohl in keiner Beziehung seinem entwickelungsgeschichtlichen Vorfahren. Der Muskel inseriert nicht am Trochanter, ist nicht mit der übrigen Beckenmuskulatur verbunden, zieht auch nicht ins Becken, sondern bedeckt in weiter Ausdehnung fast sämtliche von ihm isolierte Gesässmuskeln. Es scheint ein Naturgesetz zu sein, dass die primitivsten Verhältnisse der ontogenetischen Entwickelung am seltensten variieren. So sind auch nur wenige Varietäten des Glutaeus max. bekannt, die ein wirklich anschauliches Spiegelbild von der Genese des Glutaeus max. geben könnten.

Völlig isoliert und wenig eingehend ist eine Angabe Macalisters, die einen wichtigen Hinweis auf die Beziehung des Muskels zum Trochanter maj. zu liefern scheint. Ein kurzer Satz macht uns mit des Forschers Beobachtung bekannt: „I have seen its insertion rising as high as the upper part of the great trochanter." Dass hier an der Trochanterinsertion eine innigere Verbindung mit den benachbarten Muskeln bestand, lassen Macalisters Worte nicht erkennen. Sicherlich rekapituliert diese Varietät jenen Zustand in der ontogenetischen Entwickelung, wo der Glutaeus max. mit dem Trochanter in Verbindung gestanden hat. Gleichzeitig mit der Differenzierung gegen den Piriformis giebt er die Insertion am Trochanter auf.

Der Glutaeus max. steht mit dem Piriformis des entwickelten Menschen niemals in Zusammenhang. Nur die variable Innervation des Piriformis ist bemerkenswert. Der Nerv des Piriformis ist meist ein besonderer Ast des Plexus sacralis, der aber auch durch Äste der beiden Glutaealnerven ersetzt werden kann. Ebenso wie die Versorgung des Piriformis durch den N. glutaeus sup. die Zusammenstellung mit dem Gebiete dieses Nerven erfordert, muss ein Zweig des Glutaeus inf. die „Homogenie" (Bolk) mit dem M. glutaeus max. als nicht unwahrscheinlich hinstellen. Analog der Innervation eines Teiles der

Trochantermuskeln durch den N. glutaeus inf. kann auch der Glutaeus max. mit in das Gebiet des N. glutaeus sup. einbezogen werden. Poirier lässt zuweilen den Glutaeus max. nicht vom N. glutaeus inf. allein versorgt werden, sondern beschreibt als seinen Nerven „un véritable plexus formé par le petit sciatique et le grand sciatique en plus grande partie."

Die Ursprungsbündel des Piriformis können mannigfach variieren, der Muskel kann mit dem M. coccygeus in Verbindung treten, in zwei gesonderte Segmente zerfallen und überzählige Bündel an seinem Ursprunge aufnehmen, alles Erscheinungen, die auf eine beträchtliche Variationsfähigkeit des Muskels hinweisen und wohl sicherlich in Beziehung zu seiner Genese stehen. Sein überzähliger Ursprung darf vielleicht für die Annahme einer embryonal grösseren Ausdehnung am Kreuz- und Steissbein in Anspruch genommen werden. Ich habe die Überzeugung, dass ebenfalls in einer abnormen Verbindung des Piriformis mit dem M. coccygeus ein Hinweis auf einen Muskel zu suchen ist, der einen breiteren Ursprung im Becken besessen hat und dessen Beckenportion einer allmählichen Reduktion unterworfen wurde. Zwei getrennt inserierende Segmente (Macalister) scheinen auch der Ausdruck einer gleichen doppelten Muskulatur zu sein.

Bemerkenswert ist der nicht seltene Durchtritt des N. peronaeus durch den Piriformis. Einen völlig einheitlichen Muskel pflegt niemals ein Hauptnerv zu durchbohren. Der Nerv bedingt stets eine Trennung in verschiedene Individuen. Glutaeus med. und min. werden durch den N. glut. sup. isoliert. Analog der Vorgang am Piriformis. Das primitiv homogene Muskelblastem, das als gemeinsame Masse des Piriformis und Glutaeus max. zum Trochanter zieht, wird sekundär von dem Nerven getrennt und in zwei Muskelindividuen zerlegt, von denen das kaudalwärts gerichtete Segment dem Glutaeus max. angehört. Diese Portion, die also den Peronaeus vom Tibialis trennt,

wird gewöhnlich wieder reduziert, und beide Nerven verlaufen nebeneinander. Hierdurch kann ohne Mühe eine Reihe von Varietäten des Piriformis erklärt werden. Der ausgedehnte Ursprung am Kreuzbein muss dann als noch zum Teil erhaltener proximaler Teil des primitiven Glutaeus max. angesehen werden. Die Rückbildung ist gleichfalls nicht völlig vor sich gegangen, wenn der Piriformis mit dem Coccygeus noch zusammenhängt. Vielleicht ist die ganze zwischen normalem Piriformisursprung und M. coccygeus befindliche Muskelmasse nur das Rudiment des embryonalen Glutaeus max.

Die Wachsreproduktionen der drei zeitlich verschiedenen Stadien ergeben einen interessanten Aufschluss über die Ausdehnung des Glutaeus max., der anfangs gar nicht die homogene Anlage der Beckenmuskulatur distalwärts überragt, später aber sich immer mehr dem Schwanzende nähert. Das Wachstum erfolgt vom Trochanter abwärts in kaudaler Richtung. Die mangelhafte Ausbildung und Differenzierung der Beckenanlage gestattet es nicht, ein Tuber ischii genau zu lokalisieren und sein Verhalten zum unteren, kaudalen Ende des Glutaeus max. der Prüfung zu unterziehen. Es wird allerdings der Anschein hervorgerufen, dass ein in der Entwickelung begriffenes Tuber isch. noch nicht von einem Muskelblastem überzogen wird, wogegen jedes vorgeschrittenere Stadium deutlich die Bedeckung des Tuber durch den Glutaeus max. erkennen lässt. Hierfür spricht auch das beobachtete allmähliche Wachstum des Muskels in distaler Richtung, dem noch ein vergleichend anatomisches Analogon zur Seite tritt. Die Hüfte des Menschen erhält ihre charakteristische Gestalt durch die auffallende Grösse des M. glutaeus max. „Les fesses n'appartiennent qu'à l'homme." (Buffon zitiert nach Testut). So ist noch bei vierfüssigen Affen das Tuber ischii subcutan nnd nicht vom Muskel bedeckt, bei den wahren Anthropoiden dagegen überzieht der Muskel nicht allein den Sitzbeinhöcker, sondern überragt ihn oft auch.

(Chudzinsky). Etwas verallgemeinert wird diese Thatsache durch ein von Testut angeführtes Sprichwort illustriert: „l'homme s'assied sur son grand fessier, le singe sur son ischion.“ Wie so manches geflügelte Wort beruht allerdings auch dieser Satz auf einem Irrtum, denn der Mensch sitzt ebensowenig wie ein anderes Wesen auf seinem grossen Hüftmuskel. „Im Stehen bedeckt der Muskel den Sitzknorren, beim Niedersetzen schiebt er sich über ihn hinauf und lässt ihn frei.“ (Merkel.) Sicherlich würde sonst jede etwas ausgedehnte Sitzung stets wenig angenehme Sensationen bedingen! Wenn auch der oben angeführte Satz Testuts diese Einschränkung erfordert, so bleibt doch immer noch jene beträchtliche Grössendifferenz des Muskels in der Tierreihe bestehen. Ebenso wie in der ontogenetischen Entwickelung der menschliche Embryo erst am Schlusse der allgemeinen Differenzierung seinen mächtigen Glutaeus max. bekommt, ist die Species Homo in der Phylogenese durch die gleiche Eigenschaft ausgezeichnet.

Natürlich kann zu jedem Zeitpunkt der Ontogenese ein Stillstand in der Entwickelung des Glutaeus max. eintreten, sodass das ausgebildete Individuum eine reversive Anomalie allein im Gebiete dieses Muskels besitzt. Macalister beschreibt einen Fall, in dem der Glutaeus max. so reduziert war, dass er nur an den beiden letzten Sakralwirbeln entsprang. Wenn auch Poirier glaubt, diese Anomalie als pathologisch auffassen zu dürfen, so möchte ich doch eine Vergleichung mit dem embryonalen kurzen Muskel nicht ganz von der Hand weisen. —

Die scharfe Trennung der Muskulatur des Oberschenkels gegen die Glutaealmuskeln soll neueren Untersuchungen (Klaatsch) zufolge doch nicht ganz berechtigt sein. Zwar entspringen die Nerven der äusseren Beckenmuskeln scheinbar isoliert aus dem Plexus, können aber doch ihre Zusammengehörigkeit und nahe Beziehung zum N. peronaeus nicht leugnen. (Vergl.

Tafel XIV, Fig. 2.) Diese Thatsache macht es verständlich, dass der kurze Kopf des M. biceps fem., dessen Entwickelung immer schon als unabhängig von der des langen Kopfes angesehen wurde, von Klaatsch in Zusammenhang mit dem M. glutaeus max. gesetzt wird. Die vergleichend anatomischen Forschungen haben wohl überzeugend bewiesen, dass der kurze Kopf des Biceps das rudimentäre Überbleibsel eines M. glutaeocruralis darstellt. Der Biceps brevis hat sich dann später in der Phylogenese von seinem Ursprung an der Kaudalwirbelsäule abwärts auf den Schenkel verschoben und sekundär an die Endsehne des langen Kopfes angelehnt. Diese Annahme gewinnt an Wahrscheinlichkeit durch das Verhalten des kurzen Kopfes bei vielen Vertebraten, bei denen beide Bicepsköpfe als in ihrem ganzen Verlaufe getrennte Muskeln an der Rückseite des Oberschenkels abwärts ziehen. In der gleichen Weise können beim Menschen beide Portionen des Muskels völlig getrennt sein.

Eine Reihe Untersucher haben übereinstimmend die Erwartung ausgesprochen, dass in der menschlichen Ontogenese ebenfalls der kurze Bicepskopf sich als abgespaltener Teil des Glutaeus max. erwiese. Jedoch liegen bislang — ebensowenig wie für die übrigen Extremitätenmuskeln — für diesen Muskel bestimmte Beobachtungen vor.

Die verschiedene Innervation der beiden Bicepsköpfe ist der Ausfluss ihrer getrennten Genese. Beide Muskeln sind am Ursprung völlig isoliert und ziehen in ihrer Verlaufsrichtung nebeneinander konvergierend abwärts. Die Konvergenz ihrer Fasern schliesst jedoch keineswegs eine Verschmelzung der muskulösen Elemente ein. Beide Muskelanlagen legen sich zwar weit unten aneinander, ziehen aber getrennt einher, um vielleicht erst ganz kurz vor der Insertion ihre Endsehnen zu vermengen. Ganz deutlich ist der gemeinsame Übergang in die sich differenzierende Insertionssehne noch nicht. Es beginnt scheinbar am Unterschenkel eben die Verwachsung der Biceps-

muskeln, die allmählich proximalwärts fortschreitet. Zwischen den beiden Bicepsköpfen zieht zum Unterschenkel der N. peronaeus. Über ihn hinweg lehnt sich in der Kniekehlengegend die lange an die kurze Portion. Der laterale bezw. peronaeale Teil des Biceps liegt bei älteren Embryonen allerdings noch in nächster Nachbarschaft des Glutaeus max., tritt aber nie mit ihm in innige Verbindung. Die hier bestehende Grenze ist völlig verwischt an einem jüngeren Stadium; recht anschaulich geht jetzt die Glutaeusmuskulatur in eine lange vom Peronaeus innervierte Muskelanlage über, die in weiter Ausdehnung an der lateralen Seite der Extremität abwärts zieht. Die Muskelanlage nimmt die ganze Länge des Oberschenkels ein, ohne dass man ihren Ansatz — proximal und distal — scharf festlegen kann.

Als Überbleibsel des Zusammenhanges beider Muskeln sind dann nur diffus verstreute Zellen zwischen Glutaeus und Biceps brevis kurze Zeit erhalten. Auch von ihnen bleibt bald nichts mehr zurück.

Den einleitenden Worten über die vergl. anatomischen Untersuchungen Klaatschs sei noch eine Angabe Chudzinskys beigefügt, durch die er Mitteilung macht von einer „communication des fibres musculaires du grand fessier avec celles de la courte portion du biceps de la cuisse par l'intermédiaire d'un faisceau long et étroit détaché de la face profonde du grand fessier."

Demgegenüber haben Bolk und Kohlbrugge den Muskel zu der Peronaeusgruppe des Unterschenkels in engeren genetischen Zusammenhang setzen wollen. Wenn auch am menschlichen Embryo eine solche Verbindung offenbar besteht, so kann doch wohl die Peronaeusgruppe nicht für die Herkunft des Biceps brevis in Anspruch genommen werden. Denn der Nerv für den kurzen Bicepskopf geht schon hoch oben vom Stamm ab und strahlt nicht etwa in der nächsten Nachbarschaft zu den Nerven der Peronaeusmuskeln des Unterschenkels proximalgerichtet in seinen Muskel ein. Wahrscheinlich ist in der Ver-

bindung des Biceps mit den Peronaei nur die Andeutung an jenen phylogenetisch weit abwärts an der Fusssohle inserierenden M. glutaeus max. zu erblicken, der später in den jetzigen Glutaeus max., das Caput breve des Biceps und die Peronaei geschieden wurde. —

Der N. tibialis ist der Nerv der Flexoren des Oberschenkels. Er giebt Zweige ab für den langen Bicepskopf, den Semitendinosus und Semimembranosus. Die gemeinsame Innervation und ihr gleiches physiologisches Verhalten lassen den Schluss auf die enge Verwandtschaft der Flexorenmuskulatur als berechtigt erscheinen.

Die medial gerichtete spätere Rückseite der Oberschenkelanlage überzieht eine breite Muskelplatte, die kontinuierlich vom Becken herab an den Unterschenkel reicht. Die Platte ist die Matrix für die Bildung der Muskelindividuen und repräsentiert einen Komplex nebeneinander gelegener Muskelanlagen. In der anfangs einfachen Schicht bleiben der Biceps longus und Semitendinosus liegen, während der Semimembranosus sich allmählich unter die anderen Muskeln drängt und ihnen gegenüber eine tiefere Lage einnimmt. Semitendinosus und Semimembranosus liegen nicht gleich so innig einander an, dass der eine in einer Rille des anderen verläuft. Sie sind durch einen beträchtlichen Zwischenraum getrennt, der erst später durch ihr körperliches Wachstum völlig ausgefüllt wird. Die Trennung des gemeinsamen Muskelblastems wird natürlich auch wieder durch einen Nerven veranlasst. Es ist der Tibialis, der sich durch die Muskelanlagen hindurch seinen Weg in die Kniekehle bahnt und die Sonderung in den mehr lateral gelegenen langen Bicepskopf und in die Mm. semitendinosus und semimembranosus an seiner Innenseite vollzieht. Die beiden geschiedenen Teile wandern divergierend an ihre getrennten Insertionsstellen. Der gemeinsame Ursprung bezw. proximale Ansatz bleibt in seiner Beziehung zum Sitzbeinhöcker erhalten.

Der Semitendinosus wird stets von zwei Nerven versorgt, von denen übereinstimmend mit Henles Angabe der eine dicht unter der Ursprungssehne, der andere unter der Inskription in den Muskel eintritt. Man pflegt gewöhnlich einen von zwei Nerven versorgten Muskel auch von zwei verschiedenen Anlagen abzuleiten. Es war aber in der Ontogenese eine doppelte Anlage nicht zu konstatieren.

Gegenbaur hat die Analoga der embryonalen Flexorenmuskulatur bei Urodelen als Ischioflexorius und Ischiotibialis gefunden. Gleich dem in der Ontogenese schon vorgeschrittenen Entwickelungsstadium ist ein Ischioflexorius als Biceps longus, der Ischiotibialis als Kombination aus Semitendinosus und Semimembranosus zu unterscheiden. Bemerkenswert ist hier, dass der Ischioflexorius, der ja dem Biceps longus der Säuger entspricht, noch nicht an der Fibula inseriert. Er hat die fibulare Insertion „auch bei Ornithorhynchus noch nicht vollkommen erreicht." Vielleicht spielt sich auch der gleiche Vorgang in der menschlichen Ontogenese ab, bevor der Tibialis die homogene Flexorenmuskulatur auseinander gedrängt hat.

Der Vorderseite des Oberschenkels verleihen die beiden Nn. femoralis und obturatorius ihr Gepräge. Das Gebiet der Adduktoren nimmt im Gegensatz zu der späteren rein medialen Lage die ganze Vorderseite der embryonalen Extremität ein, während die Extensorenanlage als laterale Bedeckung des nach aussen rotierten und abduzierten Oberschenkels erscheint. In gleicher Weise wie fast alle übrigen Muskelkomplexe sind auch die von diesen beiden Nerven versorgten Gruppen schon in der frühesten Zeit der embryonalen Differenzierung in ihrer vollen Ausdehnung den späteren Verhältnissen analog angelegt. Es würde ein jeder Rückschluss auf ihre individuelle Genese unmöglich erscheinen, wenn nicht wechselseitige Verbindungen der in der weiteren Ausgestaltung begriffenen Muskelanlagen eine Reihe bemerkenswerter Thatsachen ergeben könnten.

Unter Femoralismuskulatur pflegt man gewöhnlich die Gruppe des Quadriceps fem. und Sartorius zu verstehen. Die Muskulatur, in deren Innern der N. femoralis aus seinen Plexuswurzeln zum Oberschenkel zieht, wird wegen ihrer besonderen Innervation aus dem Plexus lumbalis nicht als eigentlicher Femoralismuskel bezeichnet. Eine gesonderte Stellung nimmt ferner der Pectineus ein, der trotz seiner ebenfalls vom Femoralis gelieferten Innervation wohl mehr mit Rücksicht auf seine Funktion den Adduktoren zugezählt wird.

Man hat schon, bevor die embryonalen Verhältnisse bekannt waren, die Extensorengruppe mit dem gemeinsamen Namen Quadriceps femoris belegt, wodurch sie trotz der Trennung in einzelne Individuen doch als einheitliches Gebilde aufgefasst wird. Die Ontogenese bestätigt diese Auffassung. Der vierköpfige Muskel geht aus einer recht stark entwickelten Muskelplatte hervor, in der nur die Nervenquerschnitte auf die beginnende Differenzierung hinweisen. Rectus und Vasti sind anfangs eine gemeinsame Anlage, sie gehen ohne Trennung in einander über. Es fällt nur auf, dass zwischen beiden hindurch ein Zweig des N. femoralis zieht, der dicht umschlossen von Muskelblastem seinem Endgebiet zueilt. Etwas später kann man jetzt denselben Nerven völlig isoliert zwischen einer oberflächlichen Muskelanlage und dem tieferen Blastem liegen sehen. Die beiden Schichten haben sich getrennt, die Differenzierung des Rectus femoris ist erfolgt. Die Vasti umgeben in homogenem Zuge cirkulär die Anlage des Oberschenkelknochens und sind mit dem vorher innig verschmolzenen Rectus allein noch durch ihre gemeinsame Sehne verknüpft. Dagegen weist keine Verbindung der Vasti zum Sartorius auf die gemeinschaftliche Genese der Femoralismuskulatur hin.

Die relative Breite des Sartorius ist im embryonalen Stadium, soweit die ersten sechs Wochen in Betracht kommen, noch beträchtlicher als der schon durch seine Grösse beim Neugeborenen

auffallende Muskel (Taf. XVI, Fig. 7). Der M. sartorius erreicht sehr schnell seine grosse Ausdehnung, um bald im Wachstum zurückzubleiben. Die Entwickelung des Quadriceps hat bereits bei Beginn des vierten Embryonalmonates die des Sartorius überflügelt, sodass schliesslich am Schluss des intrauterinen Lebens der Sartorius nur noch ein wenig stärker im Vergleich zu dem des erwachsenen Individuums ist. Wie viele andere embryonale Erscheinungen besitzt auch das Verhalten dieses Muskels ein Analogon in der phylogenetischen Entwickelungsreihe. Gegenbaur schreibt in seinem Lehrbuch der normalen Anatomie über den Sartorius wörtlich: „Jedenfalls hat er beim Menschen die ihm bei den meisten Säugetieren zukommenden Verhältnisse aufgegeben, wie er auch gegen jene als in seinem Volumen reduziert erscheint. Selbst bei den anthropoiden Affen ist er viel ansehnlicher als beim Menschen, wo er übrigens beim Neugeborenen gleichfalls voluminös ist. Im allgemeinen besitzt er bei den Säugetieren einen geraderen Verlauf am vorderen Rande des Oberschenkels und inseriert sich breit an die mediale Seite der Tibia, zuweilen sogar weit an derselben herab.“ Die Entwickelung des Menschen ist die Rekapitulation des Entwickelungsganges der Wirbeltiere. Wenn deshalb Gegenbaur „bei den Säugetieren einen geraderen Verlauf“ als normal hinstellt, so beschreibt er damit auch ein für die menschliche Ontogenese charakteristisches Verhalten. Der breite Muskel läuft schnurgerade über den Oberschenkel hinweg. Dass in diesem Verhalten postembryonal eine Veränderung eingetreten ist, dürfte wohl nicht zum mindesten auf die geänderte Stellung der Extremität zurückzuführen sein. Wir bringen den Sartorius seiner embryonalen Lage näher, wenn die Extremität nach aussen rotiert und abduziert wird.

Nicht minder typisch für den embryonalen Sartorius ist seine breite Insertion an der medialen Seite der Tibia. Der Muskel ähnelt einem breiten Streifen, dessen beide Enden ver-

schieden in ihrem Breitenmasse sind. Das distale Ende besitzt einen grösseren Durchmesser als das schmal oben am Ileum angeheftete. Die auffallend verbreiterte Insertion hat schon beim Neugeborenen keine Andeutung mehr hinterlassen.

Auf den mangelnden Zusammenhang des Sartorius mit den Vasti bezw. Vastus medialis wurde schon weiter oben aufmerksam gemacht. Dagegen ist leicht eine Verbindung mit dem an der Beckenanlage befestigten proximalen Rectusrande zu erkennen. Hier ist die Differenzierung am weitesten zurück; die Ansätze beider Muskel gehen in einander über. Später wird die anfangs breite Brücke immer mehr reduziert, und das fortschreitende Beckenwachstum entfernt ihre Ursprungsgebiete von einander.

Der Versuch, Sartorius und Rectus femoris als embryonal eng verwandte Muskeln anzusehen, erfährt eine willkommene Unterstützung durch die Beziehungen der Femoralis-Muskulatur zur Zeit der frühesten ontogenetischen Blastem-Differenzierung. Der Femoralis verläuft gleich von seinem Ursprung aus dem Plexus an im Innern einer Blastemmasse, die von der Wirbelsäule bis zur Oberschenkelanlage und hinab zur Kniegegend zieht (Tafel XVI, Fig. 7). Diese Muskelanlage wird am Bein zur Grundlage der Extensorengruppe und repräsentiert im Becken die Anlage des Iliopsoas. Mit dem Austritt aus der Beckenanlage breitet sich die Femoralismuskulatur am Femur fächerförmig aus, und bedeckt die ganze Streckseite. Eine Grenze zwischen Iliopsoas und Oberschenkelmuskulatur ist nicht vorhanden. In auffallendem Gegensatz zu diesem Befund steht die Innervation des Iliopsoas, der besondere Zweige vom Plexus lumbalis und nicht vom Femoralis erhält. Allerdings treten beim Menschen auch vom Femoralis dünne Ästchen in die Iliacus-Portion des Muskels ein, und der distale Teil des Iliopsoas vieler Affen wird nach Kohlbrugge vom Femoralis versorgt. Wenn auch am menschlichen Embryo kein Femoralis-

Zweig in dem Psoas mit Gewissheit erkannt wurde, so zwingt doch die völlige Verschmelzung der Extensoren mit diesem Muskel zu der Ableitung der Extensoren von der Iliopsoasmuskulatur. Den Übergang vermittelt der Iliacusteil des Iliopsoas. Der Iliacus wächst als kleine laterale Knospe aus dem Psoas hervor, die an ihrem Stiel keine Trennung gegen den Psoas aufweist. Hier geht alsdann das gemeinsame Blastem in die Extensorenplatte des Oberschenkels über. Eine homogene Extensorenplatte besteht nur am proximalen Teile der Femuranlage, denn in der distalen Hälfte wird die Masse durch die zwischen ihnen verlaufenden Nerven in zwei Strahlen zerlegt, die divergierend abwärts ziehen. Dadurch, dass die beiden dichotomischen Äste auf dem Femoralis reiten, wird schon die spätere dreieckige Form des Zwischenraumes von Rectus und Sartorius angelegt. Also auch hier wieder als kausales Moment für die Trennung ein Nerv!

Die Trennung der beiden Strahlen schreitet proximalwärts weiter fort, und schliesslich ist jede Verbindung zwischen ihnen gelöst. Vorher schon war der lateral an der Oberschenkelanlage abwärts ziehende Ast in den oberflächlichen Rectus und die unter ihm gelegenen Vasti zerfallen. Mit den Vasti ist der Sartorius niemals in Zusammenhang, wenn man natürlich von der vermittelnden Rolle des Rectus absieht. Ich halte es für unwahrscheinlich, dass der M. sartorius erst sekundär vom Rectus femoris abgespalten wird. Seine den übrigen Extensoren vorauseilende Differenzierung und seine bedeutende Entwickelung sprechen für den direkten Ursprung aus der primitiven Anlage der Femoralismuskulatur. Anfänglich voluminös, wiederholt der Muskel den Involutionsgang der phylogenetischen Entwickelungsreihe. Eine Wanderung des Sartorius vom Schambein zum Darmbein, wie sie Ledouble für die Phylogenese annimmt, ist in der Ontogenese des Menschen nicht beobachtet worden.

Wenn es auch nicht möglich war, die primitivste Anlage der Psoasmuskulatur zu bestimmen — der Muskel ist eben schon auf ganz frühen Entwickelungsstadien differenziert — so sei doch erwähnt, dass Gegenbaur mit Ruge glaubt, dass die „dem Psoas entsprechende Muskulatur wohl aus subvertebraler entstanden ist". Demnach muss der Psoas und die mit ihm genetisch verbundene Muskulatur zum Oberschenkel hingewachsen sein, und der N. femoralis die Bahn darstellen, entlang der die Myoblasten peripheriewärts wanderten. Diese Wachstumsrichtung kann recht gut eine Erklärung für die Beobachtung geben, dass der Iliopsoas schon zu ganz früher Embryonalentwickelung lange vor seiner muskulösen Differenzierung den N. femoralis bezw. den Plexus lumbalis in seinem Innern birgt. — Der Knospung des M. iliacus aus der Iliopsoasanlage ist schon Erwähnung gethan. In Übereinstimmung mit der engen Beziehung des Muskels zum Sartorius wird eine Varietät von Macalister beschrieben, bei der die in der Tiefe gelegene Hinterseite des Sartorius mit den oberflächlichen Fasern des Iliacus int. verbunden war. Recht häufig steigt eine vom Sartorius abgezweigte Portion in das Becken auf und erinnert noch deutlich an die ontogenetische Entwickelung.

Die Extensorengruppe des Oberschenkels tritt mit der Adduktorenmuskulatur durch Vermittelung des M. pectineus in Verbindung, der von beiden Muskelkomplexen sein Material bezieht.

Trotz der Doppelinnervation des Muskels durch Obturatorius und Femoralis, die ihm die Bezeichnung eines diploneuren Muskels eingetragen hat, wird der Pectineus allein zu der Adduktorengruppe gezählt. Die Berechtigung hierzu ist sicherlich vor allem in seiner physiologischen Funktion zu suchen, denn man findet den Muskel häufiger allein vom N. femoralis als vom N. obturatorius versorgt.

Die Genese des Pectineus ist bereits durch eine Reihe treff-

licher Arbeiten in das rechte Licht gerückt worden. Ich will sogleich das Endergebnis vorwegnehmen, das in dem Pectineus den Grenzmuskel der Femoralis- und Obturatorius-Muskulatur sieht, um auf dieser Basis die Ontogenese des Muskels zu schildern.

Die frühen Entwickelungsstadien sind auch in diesem Falle für die Untersuchung ohne Interesse. Erst die eingreifende Differenzierung der nicht deutlich abgegrenzten Muskelanlagen führt zur Bildung eines erkennbaren Muskelblastems. Bevor diese vollendet, ermöglichen einzig die Nerven eine Orientierung. Das Modell (Tafel XIV, Fig. 2) demonstriert die Nerven der Vorderseite des embryonalen Oberschenkels. In dem Gebiet des späteren Pectineus fällt am Modell eine Anastomose der beiden grossen Nervenstämme auf. Obturatorius und Femoralis senden einander einen Ast entgegen. Der Zweig des N. femoralis ist deutlich stärker als der vom Obturatorius gelieferte.

Eine Rekonstruktion der fast völlig differenzierten Muskeln soll Modell (Taf. XVI, Fig. 8) geben. Der M. pectineus wird von seinen beiden Nerven versorgt; auch hier ist die Innervation vom Femoralis die ausgiebigere. Dem analog ist die Beteiligung der beiden grossen Muskelgruppen an der Zusammensetzung des Pectineus. Der Muskel ist an seiner medialen Seite mit den Adduktoren, speziell dem Adductor longus, durch seine laterale tiefe Portion mit dem aus dem Becken herabziehenden Iliopsoas in Verbindung. Der Übergang vom Iliopsoas durch den Pectineus hindurch zur Adduktorengruppe vollzieht sich ohne auffallende Erscheinungen. An der Oberfläche lässt keine Trennung drei verschiedene Muskelindividuen vermuten. Im Innern der Muskelanlagen ist die mangelhafte Abgrenzung gegen seine Nachbar- und Bildungsmuskeln fast allein auf den Ursprung des Pectineus am Becken beschränkt. Hier bleibt der Muskel noch lange mit dem Iliopsoas in Verbindung und tauscht nicht minder mit den oberflächlichen Teilen des ihn medial begrenzen-

den Adductor longus Fasern aus. In der Nähe seiner Insertion an der Linea pectinea ist die Sonderung der tieferen Partieen schon endgültig durchgeführt. Von hier ziehen aus dem verflochtenen Komplex der Adduktoren- und Femoralismuskulatur die differenzierten Muskeln zu ihren Insertionsgebieten am Femur. An jüngeren Stadien hängen die Muskeln noch ganz fest zusammen, sodass noch deutlicher hervortritt, wie die Muskulatur der beiden beteiligten Nerven zu einer gemeinsamen Anlage verschmilzt und den Pectineus entstehen lässt. Während die Extensorengruppe in näherer Verbindung mit dem Iliacusteil des Iliopsoas steht, dürfte der Psoas selbst das Femoralisblastem in den Pectineus überführen.

Dem embryonalen Verhalten des Pectineus entsprechen die Ansichten, die schon vorher aus den Beobachtungen bei niederen Tieren und auf Grund der Nervenbeziehungen formuliert waren. Natürlich wird auch zuweilen der fötale Zustand als Varietät beobachtet. Merkel beschreibt sogar den normalen Muskel als zwei getrennte Blätter, die von der Crista iliopectinea und obturatoria entspringend sich bald vereinigen. Die primitive Verbindung der beiden grossen Muskelgruppen kann ausbleiben, der Pectineus zerfällt dann in zwei Portionen, deren mediale vom N. obturatorius, deren laterale vom Femoralis innerviert wird. Bald ist zwar der Pectineus normal gebildet, tauscht aber Fasern mit der Femoralis- oder Adduktorengruppe aus. Kurz, jede Kombination kann beim Menschen als Varietät auftreten und erscheint als Norm bei anderen Säugern. Dass bei einer Affenart ein Femoralisast gleichzeitig den Pectineus und den distalen Teil des Iliopsoas versorgt (Kohlbrugge), kann auch nur eine Bestätigung für die enge genetische Beziehung der beiden zu einander sein. Es ist beachtenswert, dass der gleiche Autor bei den meisten Anthropoiden nur eine Innervation vom Femoralis beschreibt, wiewohl andere Forscher eine doppelte Innervation beobachtet haben wollen. Der weiteren

Untersuchung ist es vorbehalten, hier die volle Klarheit zu schaffen. Wahrscheinlich dürfte stets eine Doppelinnervation das Ergebnis sein. Auch in der menschlichen Anatomie wird zuweilen noch (Testut) dem Pectineus nur ein Nerv zugeteilt. Abgesehen von etwaigen Irrtümern in der Beobachtung muss sich in solchen Fällen der einfachen Innervation nur das Gebiet des einen Nerven an der Genese des Muskels beteiligt haben.

Gegenbaur lässt den Pectineus der Urodelen sich von dem sehr mächtigen Pubo-ischio-femoralis abspalten. Der Muskel besteht aus „zwei je vom Femoralis und Obturatorius innervierten Schichten". Der dritte Teil des Pubo-ischio-femoralis ist dem Iliopsoas analog.

Ebenso wie Paterson aus dem Pectineus der Phylogenese folgert Kohlbrugge aus der doppelten Innervation die Entstehung des Muskels aus zwei getrennten Muskelgebieten. Die Genese ist völlig erklärt durch die Worte Kohlbrugges: „Der M. pectineus ist ein Grenzmuskel, der zwischen dem Gebiete des N. femoralis und dem des N. obturatorius eingeschaltet ist, er ist aus den Endgebieten beider Nerven hervorgegangen und kann demnach Teile enthalten, welche zum System des Iliopsoas, und solche, welche zum System der Adduktoren gehören."

Mit Rücksicht auf die weitgehende Bedeutung, die Paterson dem variabeln N. obturatorius access. für den M. pectineus beilegt, sei nur auf den Widerspruch hingewiesen, der zwischen Paterson und Eisler besteht. Allerdings schreiben beide Forscher dem Accessorius bei relativer Stärke die alleinige Innervation des Pectineus zu. Während aber Paterson eine engere Ursprungsbeziehung des M. obturat. acc. zum Femoralis glaubt annehmen zu dürfen, lässt Eisler den Nerven zwischen den Wurzeln des Femoralis und Obturatorius und häufig nur aus den Wurzeln des Obturatorius entspringen. Sicherlich treffen die Angaben beider Autoren zu. Der Accessorius wird mit

beiden Nervenwurzeln in Verbindung stehen und, in gleicher Weise wie sein Muskel ein Grenzmuskel ist, ein Grenznerv sein!

Über die Genese der Adduktorenmuskeln kann die Untersuchung am menschlichen Embryo nicht viel bemerkenswertes beibringen. Eine Blastemanhäufung ist um den N. obturatorius gruppiert und zerfällt recht spät in die einzelnen Individuen. Ich stehe nicht an, auch hier wieder den Nerven die Hauptbeteiligung an der Differenzierung zuzuschreiben. Zweige des N. obturatorius verlaufen zwischen dem Adductor longus, Obturator ext., Gracilis und allen übrigen Adduktoren und deuten zuerst die beginnende Sonderung an. Analog dem Sartorius macht der Gracilis eine Involution, eine Abnahme seines relativen Volumens durch. Dass sehr häufig eine postembryonale Verschmelzung einzelner Individuen der Adduktorengruppe beobachtet wird, ist mit Rücksicht auf die gemeinsame Anlage nicht weiter auffallend.

Nur der Adductor magnus verdient infolge seiner Doppelinnervation eine besondere Besprechung. Wenn auch die Diploneurie des Muskels einen Hinweis auf die Entstehung aus den Gebieten des Obturatorius und Tibialis abgibt, so ist es doch nicht recht möglich, einen untrüglichen Beweis hierfür zu liefern. Eine Verbindung der Adduktorengruppe mit der des Tibialis scheint zu bestehen, wird aber sicherlich schon in der frühesten Zeit der ontogenetischen Entwickelung gelöst. Mit der beginnenden Differenzierung des homogenen Blastems ist deshalb kein Zusammenhang mehr wahrzunehmen. Dass eine solche Beziehung bestanden haben muss, beweisen die Ergebnisse der phylogenetischen Forschung zur Genüge. Bei den meisten Affen ist die Trennung der beiden Portionen exakt durchgeführt (Ledouble). Wenn Kohlbrugge für diese Trennung die A. femoralis verantwortlich macht, so steht dieser Annahme die ontogenetische Beobachtung entgegen, dass die Arterien — abgesehen von den Hauptstämmen — nur äusserst geringfügige Gebilde zu einer

Zeit repräsentieren, wo schon die durchgreifende Sonderung des Blastems in Angriff genommen ist. Ausserdem ist die Bildung der A. femoralis ein recht spätes Produkt der Ontogenese, das erst so spät eine Kreislaufsveränderung bedingt, dass der Arterie wohl keinesfalls eine Beteiligung an der Trennung der Tibialisgruppe zugeschrieben werden darf.

Die Portio nervi ischiadici des Adductor magnus gehört nach Leche zum M. semimembranosus und verbindet sich erst sekundär mit dem Adductor magnus. Dem gegenüber hat man sehr häufig die Verschmelzung der Ischiadicusportion mit dem M. quadratus fem. beobachtet, die so innig sein kann, dass beide nur einen Muskel darzustellen scheinen, der eben den Durchtritt der A. circumflexa ilium profunda gestattet. Gerade weil eine Arterie in diesen Fällen die einzige Trennung bedingen soll, halte ich die gemeinschaftliche Genese der betreffenden Muskelindividuen für ausgeschlossen. Ein nur wenig voluminöses Gefäss kann kein dichtes Muskelblastem durchwachsen und in zwei getrennte Muskeln sondern. Die Arterie muss in dem Zwischenraum der beiden von vornherein geschiedenen Muskeln entstanden und erst sekundär von ihnen umwachsen sein. Dieser Modus wird noch verständlicher durch die Beobachtung, dass bei jedem Embryo die genannten beiden Muskelanlagen stets von einander getrennt waren. Eine breite Schicht bindegewebigen Blastems ist zwischen ihnen gelegen und zeigt konstant den Querschnitt eines Nerven. Es ist deshalb unverständlich, aus welchem Grunde Testut den Adductor magnus mitsamt dem Quadratus fem. und Gemellus inf. zu einer gemeinsamen anatomischen Gruppe zählt. Der Nerv zwischen Quadratus fem. und Adductor magnus kann doch nur auf die schon primitiv getrennte Anlage hinweisen. —

Die Bedeutung der Nerven für die ontogenetische Entwickelungsgeschichte ist allbekannt. Des Verhaltens der zum Becken und zur unteren Extremität ziehenden Nerven wurde

meist gelegentlich der Beschreibung der von ihnen versorgten Muskeln Erwähnung gethan. Es soll an dieser Stelle nur mit einigen Worten auf den Ursprung der Sakralnerven aus dem Plexus eingegangen werden (Textfig. 3).

Über die Anatomie des Plexus lumbo-sacralis liegt eine Anzahl vortrefflicher Monographien vor, von denen nur die Arbeiten Patersons und Eislers genannt werden mögen.

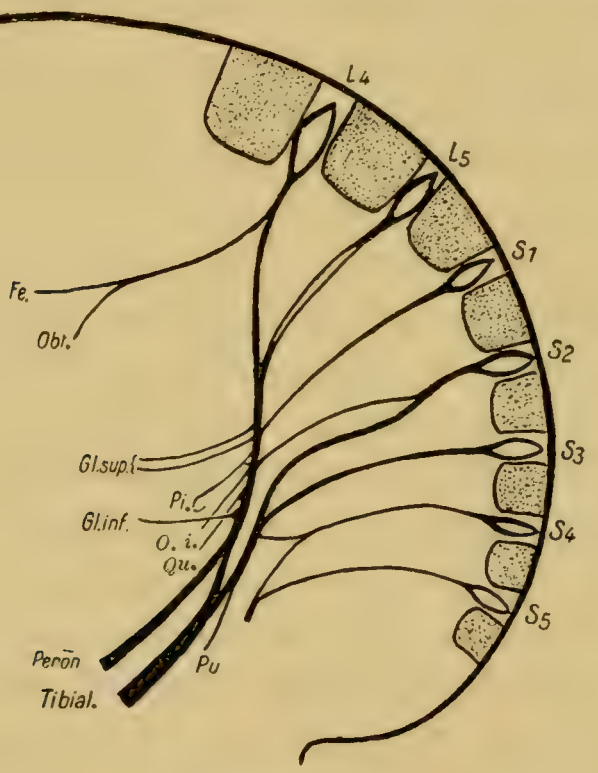

Textfigur 3.

Schema des Plexus sacralis beim menschlichen Embryo.

Fe. Wurzel zum N. femoralis.
Obt. Wurzel zum N. obturatorius ext.
Gl. sup. N. glutaeus sup.
Gl. inf. N. glutaeus inf.
Pi. N. piriformis.
Qu. N. quadratus fem.
O. i. N. obturator int.
Peron. N. peronaeus.
Tibial. N. tibialis.
Pu. N. pudendus.

Den Untersuchungen Patersons verdanken wir als Ergebnis die Sonderung der Lumbo-Sakral-Nerven in dorsale und ventrale Plexusderivate. Zwar bestätigt Eisler die Entdeckung Patersons, dass der Tibialis der Hauptnerv der ventralen, der Peronaeus derjenige der dorsalen Plexusabteilung sei, glaubt aber diese scharfe Trennung für Femoralis und Obturatorius

nicht durchführen zu dürfen. Nach Patersons Angaben soll der Femoralis dem Peronaeus entsprechen.

Die frühesten Entwickelungsstadien der Ontogenese weisen noch keine Andeutung des Nervenplexus auf. Mit jedem Ursegment wandert ein Nerv in die Extremitätenanlage hinein, wo er ohne Übergang schnell zwischen den Myoblasten dem Auge des Beobachters entschwindet. Die metamere Anordnung der Extremitätennerven schliesst naturgemäss Anastomosen derselben untereinander d. h. eine Plexusbildung aus. Die Lageveränderung der primitiven Extremität, und hauptsächlich die Wanderung der Muskelanlagen verwischen den einfachen metameren Typus der Nervenwurzeln. Rosenberg und Fürbringer suchen das kausale Moment in der aktiven Wanderung des Extremitätengürtels. Es erscheint nicht ganz begründet, dass die Bildung des Plexus abhängig vom Skelett sein soll, dessen Differenzierung erst erfolgt, wenn der Nerv längst aus dem bereits entwickelten Plexus an seinen Bestimmungsort gewandert ist. In jeder Ontogenese sind die Nerven das aktive Prinzip. So hat auch Petersen schon beobachtet, dass die Nerven die Incisuren und Kanäle des Beckenblastems bilden, indem sie der Zellmasse die Wachstumsrichtung angeben und ihre Entwickelung eindämmen. Entgegen der Rosenbergschen Ansicht hält auch Eisler „die Plexusbildung für die Folge bezw. Begleiterscheinung der Verschmelzung einer Anzahl ursprünglich getrennter Somiten".

Die Zahl der Wurzeln des Plexus lumbo-sacralis schwankt nach Paterson zwischen 4—7. Trotz dieser Thatsache neigt Paterson in Übereinstimmung mit Goodsir dazu, eine Abkunft der Extremität von fünf Somatomen anzunehmen, ohne die Zahlendifferenz zu erklären. Es wurde schon an anderer Stelle darauf hingewiesen, dass an einem recht jungen Embryo fünf Spinalganglien im Bereich der an die Extremität abgehenden Nervenwurzeln lagen.

Für die Untersuchung des Plexus der unteren Extremität ist der N. furcalis Iherings beachtenswert, der unter normalen Verhältnissen dem menschlichen vierten Lumbalnerven entspricht und einen Ast an den Obturatorius und Femoralis, einen anderen zum Plexus ischiadicus sendet. Die sakrale Hälfte des vierten bildet mit dem fünften Lumbalnerven den Truncus lumbosacralis (Fig. 3 d. Text). Diese beiden Wurzeln verlässt in der Höhe der letzten Lumbalwirbel noch kein Nerv. Erst kurz bevor der erste Sakralnerv sich dem gemeinsamen Stamm angeschlossen hat, geht der Truncus ls. in den N. glutaeus sup. über. Der Glutaeus sup. wird von zwei Stämmen zusammengesetzt, die getrennt in die Muskulatur eintreten. Der höhere, kranialwärts gelegene Nerv ist die direkte Fortsetzung des vereinten Truncus, während der distale Stamm dem ersten Sakralnerven nach seiner Vereinigung mit den beiden vorhergehenden Lumbalnerven entstammt. Der proximale stärkere Nerv übernimmt im Gegensatz zu der Angabe Raubers — dessen „oberer schwächerer Ast unter den M. glutaeus med. tritt, längs des oberen Randes des Glutaeus min. nach vorn zieht und sich im Glutaeus med. verästelt“ — die Versorgung des Tensor fasciae, nachdem er vorher den Glutaeus min. innerviert hat. Der erste Sakralnerv liefert vornehmlich die Zweige für den Glutaeus med., zu dem er dorsalwärts aufsteigt. Der Ursprung des N. glutaeus sup. entspricht gemäss diesen Angaben dem Verhalten, das von Eisler bei normalem N. furcalis mit beträchtlichem Zuschuss an den Plexus ischiadicus beschrieben worden ist. Analog ist die Darstellung Gegenbaurs; er macht den Truncus lumbosacralis und eine Wurzel des ersten Sakralnerven für die Beteiligung verantwortlich. — Der N. glutaeus sup. entspringt deutlich an der Dorsalfläche der Plexuswurzeln.

Es fiel auf, dass der fünfte Lumbalnerv zwar als solider Strang ungetrennt aus seinem For. intervertebrale austritt, aber sich dann, sobald das Zwischenwirbelloch distalwärts geschlossen,

in zwei gesonderte Stämme teilt, die parallel nebeneinander verlaufen und erst mit Beginn des For. sacrale I. wieder verschmelzen. Man könnte an die Möglichkeit der Anastomose mit dem vierten Lumbalnerven denken, wenn nicht die beiden Hälften des fünften Lumbalis schon wieder einen einzigen Strang gebildet hätten, bevor nur der abwärts ziehende Teil des N. furcalis mit dem folgenden in Beziehung tritt. Der vereinte fünfte fliesst mit dem vierten Lumbalnerven augenscheinlich in der Höhe des eben sich öffnenden For. sacrale II zusammen.

Der erste Sakralnerv zieht in schräg kaudo-ventraler Richtung eine Strecke parallel dem Truncus lumbosacralis, legt sich ihm an und biegt sofort mit seinem Anteile an den Glutaeus sup., der ausschliesslich die zweite Wurzel betrifft, in diesen Nerven um.

Während die Wurzel des ersten Sakralnerven auf ihrem ganzen Wege bis zum Plexus ungetrennt verläuft, ähnelt das Verhalten des zweiten Sakralnerven in bemerkenswerter Weise der Eigentümlichkeit des fünften Lumbalis. Analog ist auch hier die Trennung beim Schluss des For. sacrale II, nur bleibt sie bis zur Vereinigung mit dem Plexus aufrecht erhalten. Der eine der divergierenden Schenkel wird dem Plexus proximal einverleibt, der distale aber anastomisiert mit dem dritten Sakralnerven und bildet im Verein mit diesem eine Schlinge für den entgegengesandten Zweig des vierten Sakralis. Die drei vereinigten Strahlen von S_2 S_3 und S_4 ziehen gemeinsam distalwärts, geben den N. pudendus ab und strahlen in den Tibialis ein. Eisler schliesst bei normalem N. furcalis die Teilnahme des vierten Sacralis an der Bildung des Plexus sacralis aus. Dagegen lässt Langer-Toldt stets noch Fasern von S_4 in den Tibialis übergehen.

Der N. piriformis wird von dem durch Vereinigung des Truncus lumbosacralis mit dem ersten Sakralnerven gebildeten Stamm geliefert, ohne dass mit Bestimmtheit die Beteiligung der

beiden Lumbalnerven angenommen werden kann. Nach der Verschmelzung zweier Plexuswurzeln ist es unmöglich, aus der homogenen Masse die zu einer Wurzel gehörigen Nervenfasern als differente Gebilde weiter zu verfolgen. Ein Schwinden der Fasern aus den Lumbalnerven ist ebenfalls nach ihrem Aufgehen in den Plexus nicht mehr zu konstatieren. Wenn auch die Annahme ihre Berechtigung besitzt, dass kaudalwärts die Elemente der mehr kranial gelegenen Nerven, in diesem Falle der Lumbalnerven, immer mehr verringert werden, so ist doch ein sicherer Beweis nicht zu erbringen, wo das Gebiet einer Wurzel sein Ende erreicht hat. Der zweite Sacralis trägt sofort nach der Einverleibung seines direkt in den Plexus einstrahlenden proximalen Astes in der Weise zur Bildung des N. piriformis bei, dass er einen Strahl zu dem aus den höheren Wurzeln hervorgegangenen Nerven sendet. Eisler schreibt hauptsächlich den beiden ersten Sakralnerven die Innervation des Piriformis zu, erwähnt aber auch „einen geringen Zuschuss von L_5." Dass S_3 dem Piriformis nervöse Elemente zuführen soll, ist recht unwahrscheinlich, da dies nur auf der Bahn von S_2 möglich sein könnte. Die mit S_3 anastomosierende Portion von S_2 geht aber erst in den Plexus auf, nachdem längst der Piriformis seinen Nerven bezogen.

Der letzte der drei äusseren Beckennerven, die noch recht deutlich ihren dorsalen Plexusursprung erkennen lassen, ist der N. glutaeus inf. Auch bei dem N. piriformis ist nicht festzustellen, in welchem Masse die Lumbalnerven sich an seiner Bildung beteiligen. Der Nerv verlässt den Plexus nach der Verschmelzung der Nervenwurzeln bis zu S_2 abwärts.

Wenn Paterson die beiden Glutaealnerven in enge Beziehung zum Ursprung der Wurzeln des N. peronaeus setzt, so findet diese Beobachtung auch am embryonalen Plexus Bestätigung. Allerdings soll der N. glutaeus sup. nur den hinteren Ästen der vierten und fünften Lumbalnerven entstammen, bevor

sie mit den hinteren Wurzeln des ersten und zweiten Sacralis, dem Material des N. glutaeus inf., den Peronaeus zusammengesetzt haben. Eine treffende Illustration für diese Angaben dürfte vielleicht das Modell Fig. 2 (Tafel XIV) geben. Die beiden Glutaealnerven sitzen scheinbar als quere Äste seitlich dem N. peronaeus auf. Die thatsächlichen Wurzelbeziehungen bringt die Rekonstruktion nicht zur Geltung.

Der früher als einheitlicher Nerv beschriebene Ischiadicus ist — wie die anatomischen Untersuchungen gelehrt — schon vom Ursprung aus dem Plexus an stets aus zwei gesonderten Nerven gebildet, die in verschiedener Ausdehnung untereinander verbunden sein können. Dass ein solcher gemeinsamer Lauf nur sekundären Ursprunges ist, beweist die in der ersten Ontogenese bereits vorhandene Sonderung der beiden Stämme. Man muss sogar den Eindruck gewinnen, dass Tibialis und Peronaeus anfangs gar nicht so eng zusammengelagert waren, sondern erst allmählich näher aneinander rückten. Wieweit hierbei die Lageveränderung der Extremität oder sonstige Momente mit im Spiele sind, lässt sich wohl kaum entscheiden.

Ebensowenig wie beim N. obturatorius kann man am Tibialis den primitiven ventralen Ursprung deutlich erkennen. Nach der Beschreibung Patersons wird der N. tibialis von Fasern des Truncus lumbosacralis und der drei obersten Sakralnerven versorgt. Eisler gibt nur unter bestimmten einschränkenden Bedingungen die Beteiligung von S_3 zu. Ähnliche Verhältnisse giebt das Schema. $L_4 + L_5 + S_1 + \frac{S_2}{2}$ haben eben den Peronaeus abgegeben, wenn der übrig gebliebene Teil mit den zusammengeflossenen Wurzeln von $\frac{S_2}{2}$, S_3 und $\frac{S_4}{2}$ zum Tibialis verschmilzt. Dieser zweite Komponent führt ohne Zweifel dem Tibialis die Hauptmasse zu. Ehe er zum Tibialis wird, hat ihn schon der N. pudendus verlassen, der vielleicht für

seinen Aufbau allein Elemente des 4. Sacralnerven verbraucht hat. Die Untersuchungen von Paterson u. a. stellen demgegenüber die Beteiligung von S_4 für den Tibialis als unwahrscheinlich hin.

Es ist bemerkenswert, dass der Tibialis distalwärts weiter hinab seine Wurzeln vom Plexus bezieht als der Peronaeus. So hat auch Eisler angenommen, dass die Hauptwurzel des Peronaeus stets um einen Spinalnerven weiter proximal gelegen sei, als die des Tibialis. Die schematische Abbildung giebt uns die Berechtigung, selbst einen Zwischenraum von zwei Spinalnerven als wahrscheinlich hinzustellen. Der Übergang vom S_3 in den Peronaeus ist ausgeschlossen.

Die Nerven für die Rotatoren des Oberschenkels entspringen nicht vom Tibialis nach seiner vollkommenen Bildung (Paterson), wenn sie auch mit diesem durch ihre Ableitung von der ventralen Seite des Plexus vielleicht Beziehungen besitzen. Einige Autoren lassen nur den N. obturator int. als gesonderten Nerven direkt aus dem Plexus hervorgehen, während alle übrigen dem Ischiadicus angehören sollen. Es wurde schon bei der Innervation des Muskels darauf hingewiesen, dass der N. obturator int. durch die Incisura ischiadica maj. an die Aussenseite des Beckens tritt, um wieder durch die Incisura ischiadica min. den zu innervierenden Muskel in das Becken hineinzubegleiten. Der Nerv bezieht seine Wurzeln vom Plexus bevor der N. glutaeus inf. und Ischiadicus den Plexus verlassen haben, indem der Truncus lumbosacralis und die beiden ersten Sakralnerven ohne Beteiligung von S_3 ihn bilden helfen. Eisler lässt den Nerven des M. obturator int. die Innervation des Gemellus sup, den Quadratusnerven die des Gemellus inf. mit übernehmen. In Übereinstimmung mit dieser Angabe sieht man vom N. obturator int. auf dem gleichnamigen Muskel einen Nerven in distaler Richtung entlang ziehen, der für die Innervation des Gemellus sup. bestimmt ist. In ähnlicher

Weise ist dem Nerven des Quadratus fem. der Ast für den M. gemellus inf. angeschlossen. Demnach verdient die so vielfach gemachte Annahme, dass der M. quadratus fem. und die beiden Gemelli von einem einzigen Nervenstamme versorgt seien, ihre von Eisler erfahrene Modifikation mit vollem Rechte.

Diese kurzgefasste Darstellung wichtiger Verhältnisse des embryonalen Plexus kann natürlich nicht die Lösung aller angeschnittenen Fragen bringen. Den eingehenderen Untersuchungen wird es vorbehalten sein, unserer Erforschung des Plexus lumbo-sacralis durch ontogenetisch-embryologische Untersuchungen fruchtbare Gesichtspunkte zu schaffen. —

Zur Vervollständigung einer Darstellung der topographischen Genese der embryonalen Extremität soll noch kurz auf die Bahnen eingegangen werden, die für die Blutzufuhr und Ableitung in der Extremität sorgen.

Es ist Hochstetters Verdienst gewesen, über die embryonale Blutversorgung durch seine Untersuchungen Klarheit geschaffen zu haben, indem er nachwies, dass das primitive arterielle Gefäss die A. ischiadica, das venöse jenes von ihrem Entdecker „fibulare Randvene" genannte Gefäss ist. Die Randvene stellt die Hauptwurzel der hinteren Kardinalvene dar und verläuft mit dem N. ischiadicus in das Becken hinein. Ihr Unterschenkelabschnitt wird zur V. saphena parva, ihre Oberschenkelportion zur V. ischiadica. Am Fusse bleibt der typische Gefässbogen nicht erhalten.

Ebenso wie das venöse Gefäss an der Dorsalseite der embryonalen Extremität in das Becken mündet, nimmt auch die Hauptarterie ihren Ursprung von der Rückseite des Oberschenkels und läuft von hier an der medialen Hälfte der Extremität in schräg medianer Richtung abwärts. Hochstetter macht sowohl für die Arterie wie die Vene die Angabe, dass sie ihren Lauf entlang dem N. ischiadicus nehmen. Diese Be-

schreibung ist zutreffend, soweit es sich allein um die Gefässe in der Nähe ihres Aus- und Eintrittes in das Becken handelt. Hier oben liegen beide Gefässe in unmittelbarer Nachbarschaft zum N. ischiadicus. Dann aber ziehen sie getrennt weiter auf einer Bahn, die am klarsten durch den Verlauf der beiden Stämme des Ischiadicus illustriert wird. Die „fibulare Randvene" kann nur neben dem Peronaeus ihr Blut centralwärts führen, während die A. ischiadica dem N. tibialis zum Unterschenkel folgt. Die Zeichnung Fig. 9 (Taf. XVI) ist nach einem Glasplattenmodell ausgeführt worden. Die linke embryonale Extremität ist in der bekannten Weise zum Rumpf gestellt, wie sie bei einem Fötus von ca. 28 Tagen als typisch angesehen werden muss. Die Gliederung in ihre einzelnen Abschnitte ist noch nicht durchgeführt. Nur die Kniekehle wird durch eine tiefeinschneidende Falte markiert. Die Differenzierung der centralen Anlage des Oberschenkels zum Femur beginnt eben mit dem reihenförmigen Aufmarsch von eng aneinander gerückten Blastemzellen. Die beiden Stämme des Ischiadicus lassen sich nicht deutlich bis zum distalen Ende der Extremität verfolgen. Die Teilung des Peronaeus ist angedeutet durch einen kurzen Vorsprung, der dem späteren N. peronaeus superfic. entsprechen dürfte. Die Endäste des Tibialis sind noch nicht angelegt. Femoralis und Obturatorius enden schon hoch oben an der Oberschenkelanlage fast in gleicher Entfernung von ihrem Austritt aus dem Becken, ohne eine erkennbare Andeutung der Verzweigung in ihre Endäste zu geben. — Die beiden Nerven des Ischiadicus werden von zwei Gefässen begleitet. Mit dem Tibialis zieht zur Kniekehle und liegt hier vor ihm die A. ischiadica. Die weiterziehende Arterie teilt sich an ihrem Ende in zwei kurze Stämmchen, die sicherlich als die beiden Aa. plantares anzusprechen sind. Proximalwärts kreuzt die Arterie, um in die Beckenanlage zu gelangen, die unter bezw. medianwärts von ihr gelegene Randvene. Der dem N. tibialis so innig an-

geschlossene Lauf der A. ischiadica dürfte mit Rücksicht auf die Genese des Gefässes wohl eher die Bezeichnung A. tibialis verdienen, ein Ausdruck, der allerdings dann wieder einen erklärenden Zusatz, vielleicht primitiva, erfordern würde.

Dass Hochstetter mit vollem Recht die A. ischiadica „ursprüngliche Hauptschlagader der hinteren Gliedmasse der Säugetiere" genannt hat, geht deutlich aus der Zeichnung hervor. Die ganze embryonale Extremität erhält ihr Blut aus der A. ischiadica, nur der proximale Teil des Oberschenkels besitzt noch dünne Gefässchen, die hoch oben schon endigen und für die übrige Extremität bedeutungslos sind.

Der Verlauf der fibularen Randvene am Modell bedarf wohl keiner Erklärung. Sie gelangt an der dorso-lateralen Seite des Oberschenkels überkreuzt von der A. ischiadica in die Beckenanlage.

Die phylogenetische Forschung ist der ontogenetischen Untersuchung auch mit der Erklärung der variabeln menschlichen A. ischiadica zuvorgekommen. Die rudimentäre A. ischiadica — auch unter dem Namen A. comes n. ischiad. bekannt — setzt sich in seltenen Fällen gleich ihrem embryonalen Verhalten direkt in die A. poplitea fort und tritt vikariierend für die in ihrer Entwickelung gehemmte A. femoralis ein. Dass diese menschliche Anomalie nur eine atavistische Varietät von grossem phylogenetischen Werte darstellte, war durch die normale A. ischiadica der Vögel, Amphibien und Reptilien recht nahe gelegt. Bewiesen wurde sie durch die Untersuchungen Hochstetters, der die Arterie bei den Embryonen von Katze, Kaninchen und Mensch sah. Ruge muss in Hochstetters Referat für die Ergebnisse 1891 den Passus über die Entdeckung der embryonalen menschlichen Ischiadica übersehen haben, da er ausdrücklich und auch gegen Wiedersheim polemisierend hervorhebt, die fötale Ischiatica sei von Hochstetter nur bei Katzen und Kaninchen gefunden worden. Wenn nach Ruges

Ansicht auch der Nachweis einer menschlichen fötalen Ischiadica noch nicht vorliegt, so ist er doch geneigt, „auch für die menschliche Ontogenese das zeitliche Auftreten einer A. ischiadica anzunehmen". Ich erwähne alles dies nur deshalb, weil auch von seiten anderer Autoren dem Verdienste Hochstetters nicht die gebührende Würdigung zu teil wurde. Testut erwähnt gleichfalls in seinem 1890 — also acht Jahre nach der Mitteilung Hochstetters — erschienenen Lehrbuche der menschlichen Anatomie nur die A. ischiadica der Katzen- und Kaninchen-Embryonen. Allerdings hat Hochstetter in seiner Abhandlung vom Jahre 1890 die menschliche Ischiadica noch nicht beschreiben können, weil er sie erst kurz darauf gesehen und in dem oben erwähnten Referat angeführt hat. Eine eingehendere Darlegung des Befundes ist bislang nicht erfolgt, sie beschränkt sich allein auf die Parenthese: „und diese (A. isch.) konnte Referent neuerdings auch für einen menschlichen Embryo feststellen".

Die A. ischiadica macht bald der sich jetzt schnell entwickelnden A. femoralis Platz, die durch ihre A. saphena den Unterschenkel und die Dorsalfläche des Fusses mit Blut versorgt. Dann übernimmt die A. poplitea das Blut der A. femoralis, indem eine Anastomose zwischen ihren Gebieten sich ausbildet, und die A. saphena kollabiert[1]). —

Die vorstehenden Untersuchungen haben mich zu folgenden Resultaten geführt. „Zwischen dem ventralen distalen Ende der Wirbelsäule und dem Trochanter maj. erstreckt sich eine primitive Muskelanlage, sie differenziert sich am hakenförmigen Fortsatz des Femur, um in diametral entgegengesetzten Richtungen weiterzuwachsen. Die kaudale Portion wird zum

[1]) Die Entwickelung der Blutgefässe der menschlichen Extremitäten ist neuerdings von Bertha De Vriese eingehend studiert und in anschaulicher Weise in den Archives de Biologie, Tome XVIII, 1902 beschrieben worden.

Glutaeus max., der proximale Teil lässt sekundär vom Trochanter aus die übrige äussere Beckenmuskulatur entstehen. Die ventrale Schwanzmuskulatur verfällt der allmählichen Reduktion, nur ein Teil bleibt als Piriformis bestehen. Dem erhaltenen Gebiet legt sich eine Portion des vom Trochanter maj. aus wuchernden Muskelblastems an und verschmilzt zum späteren Piriformis.

Die vom Trochanter ausgehende Muskelanlage strahlt als fächerförmige Muskelplatte nach ihren späteren Ursprungsgebieten an den Beckenteilen aus und bedeckt den Quadranten, der die Beckenhälfte von der Spina iliaca ant. sup. bis zum Tuber isch. distalwärts umfasst. Die anfangs homogene Muskelmasse zerfällt später in einzelne Individuen, die durch gemeinsame Innervation zu einem genetisch inniger verbundenen Komplex vereinigt werden.

Die Krümmung des embryonalen Schwanzendes bedingt die Anordnung der in der Nähe des Trochanter inserierenden Muskulatur, d. h. Trochantermuskulatur in einem stark konvex abgeknickten Bogen. Infolge dessen nimmt nicht der dem Tuber ischii nächste, bezw. am meisten kaudale Muskel den höchsten Punkt der Steisswölbung ein. So ist die direkte Entfernung des Quadratus fem. vom Kopfende des Embryo kürzer als die des Obturator und Piriformis. Der Piriformis stellt die Grenze dar, auf deren Höhe die Umbiegung von statten geht (vgl. die schematische Textfig. 4). Diese ausserordentlich günstige Lage des Piriformis macht es verständlich, dass der Muskel durch seine Mittelstellung eine grosse Bedeutung für die Genese der ihn umgebenden Muskeln besitzen muss. Von ihm und durch ihn bezieht die benachbarte Muskulatur ihr Bildungsmaterial.

Seine Insertion am Trochanter bedingt die sekundäre Ausbreitung eines knospenden Muskelkomplexes, der vom Trochanter als Ausgangspunkt radiär ausstrahlt. Im Centrum der Muskelknospe liegt der M. piriformis und trennt die kranialwärts gerichtete Gruppe des N. glutaeus sup. von der kaudalen gemeinsamen Anlage des M. obturator int. und quadratus fem.

Es handelt sich aber ursprünglich nicht allein um den fertig ausgebildeten Piriformis, der durch seine Lage bemerkens-

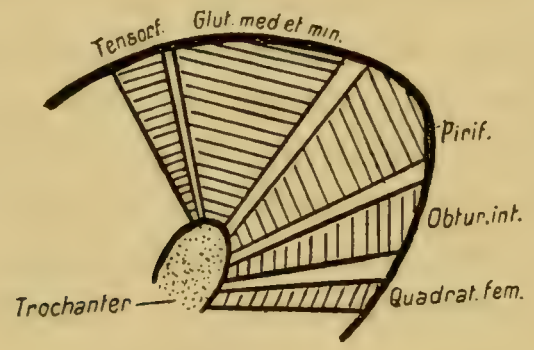

Textfigur 4.

wert ist, sondern jene aus dem Becken herausziehende Muskelmasse, deren rudimentäres Überbleibsel der normale Piriformis zum Teil repräsentiert, ist die Umbiegungsstelle und der höchste Punkt des homogenen Blastems.

Einen kurzen Überblick über die Umwandlung der ventralen Schwanzmuskulatur in ihre Endprodukte soll das nachfolgende Schema geben.

Ventrale Schwanzmuskulatur.

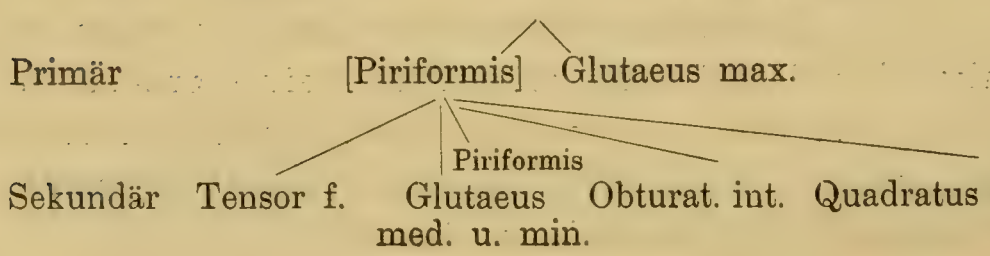

Analog der Ableitung der äusseren Hüftmuskeln von der Ventralseite des embryonalen Schwanzes sind die Streckmuskeln des Oberschenkels auf die ventrale Lendenmuskulatur zurückzuführen. Die Vermittlung übernimmt der Iliopsoas. Ob vielleicht auch die Adduktorengruppe in genetischer Beziehung zur Lendenwirbelsäule steht, hat die Ontogenese nicht ergeben. Untersuchungen, welche an passenden Objekten der Wirbeltierreihe anzustellen wären, würden für die an menschlichen Embryonen gewonnenen Resultate eine willkommene Stütze geben können.

Es sei mir gestattet, zum Schluss meinen hochverehrten Lehrern, Herren Proff. Merkel und Kallius, für die Anregung und freundliche Unterstützung meiner Untersuchungen auch hier noch einmal meinen Dank auszusprechen.

Litteraturverzeichnis.

1. Minot, Lehrbuch der Entwickelungsgeschichte des Menschen. Deutsche Ausgabe v. Kästner. 1894.
2. Hertwig, O., Lehrbuch der Entwickelungsgeschichte des Menschen und der Wirbeltiere. 1898.
3. Henle, Handbuch der Anatomie des Menschen. 1879. 2. Aufl.
4. Merkel-Henle, Grundriss der Anatomie des Menschen. 1901. 4. Aufl.
5. Gegenbaur, Lehrbuch der Anatomie des Menschen. 1899. 7. Aufl.
6. Testut, Traité d'anatomie humaine. 1899.
7. Poirier, Anatomie humaine. 1900.
8. v. Langer-Toldt, Lehrbuch der systemat. u. topograph. Anatomie 1897. 6. Aufl.
9. Bolk, Beziehungen zwischen Skelett. Muskulatur u. Nerven der Extremitäten etc. Morphol. Jahrb. 1894. Bd. 21.
10. — Rekonstruktion der Segmentierung der Gliedmassenmuskulatur etc. Morphol. Jahrb. 1895. Bd. 22.
11. Braus, Muskeln und Nerven der Ceratodusflosse etc. Semon, Forschungsreisen. Jena. 1901.
12. Chudzinsky, Variations musculaires dans les races humaines. Mém. de la Soc. de l'Anthropologie de Paris. 1898. Tome II.
13. Corning, Über die Entwickelung der Kopf- und Extremitätenmuskulatur bei Reptilien. Morphol. Jahrb. 1900. Bd. 28.
14. Eisler, Der Plexus lumbo-sacralis des Menschen. Abhandl. d. naturforsch. Gesellschaft zu Halle. 1892. Bd. 17.
15. Fischel, Zur Entwickelung der ventralen Rumpf- und Extremitätenmuskulatur der Vögel und Säugetiere. Morphol. Jahrb. 1895. Bd. 23.
16. Gegenbaur, Vergleichende Anatomie der Wirbeltiere. 1898.
17. His, Anatomie menschlicher Embryonen. 1880.
18. Hochstetter, Entwickelungsgeschichte des Gefässsystems. Ergebnisse der Anatomie und Entwickelungsgeschichte. 1891.
19. — Entwickelung des Venensystems der Wirbeltiere. Ergebnisse d. Anat. u. Entw. 1893.

20. Klaatsch, Der kurze Kopf des Biceps. Morphol. Jahrb. Bd. 29.
21. Kohlbrugge, Muskeln und periphere Nerven der Primaten. Verhandelingen der Akademie van Wetenschappen. Amsterdam. 1897.
22. Kollmann, Die Rumpfsegmente menschl. Embryonen von 13 35 Urwirbeln. Arch. f. Anat. u. Physiol. Anat. Abt. 1891.
23. Ledouble, Variations des muscles de la cuisse. Bibliographie anatomique. 1896. Tome IV.
24. Macalister, Notes on muscular anomalies in human anatomy. 1866.
25. — Further notes on muscular anomalies etc. Read before the royal irish Academy. 1868.
26. — A descriptive catalogue of muscular anomalies in human anatomy. Transactions of the royal irish Akademy Dublin. 1872.
27. Paterson, The morphology of the sacral plexus in man. Journ. of Anat. u. Phys. 1887. Bd. 21.
28. — The limb plexuses of mammals. Journ. of Anat. u. Phys. 1887. Bd. 21.
29. — The pectineus muscle and its nerve-supply. Journ. of Anat. u. Phys. 1892. Bd. 26.
30. Petersen, Untersuchungen zur Entwickelung des menschlichen Beckens. Arch. f. Anat. u. Phys. Anat. Abt. 1893.
31. Rabl, Theorie des Mesoderms. 1897. Bd. 1.
32. Ruge, Entwickelungsvorgänge an der Muskulatur des menschlichen Fusses. Morphol. Jahrb. Bd. 4. Suppl. 1878.
33. — Varietäten im Gebiete der A. femoralis des Menschen. Morphol. Jahrb. 1895. Bd. 22.
34. Schomburg, Entwickelung der Muskeln und Knochen des menschlichen Fusses. Preisschrift. Göttingen. 1900.
35. Testut, Les anomalies musculaires chez l'homme. Paris. 1884.

Erklärung der Tafeln XIV/XVI.

Fig. 1. Menschlicher Embryo, Anfang der 6. Woche. Linke untere Extremität; Becken- und Oberschenkelanlage mit dem Plexus lumbosacralis und seinen Nervenstämmen. * entspricht dem gleichbezeichneten Punkte der Fig. 2; ca. 25 f. Vergr.

Fig. 2. Das gleiche Modell von der Rückseite d. h. kaudalen Seite gesehen. * Vgl. Fig. 1.

Fig. 3. Menschlicher Embryo, Ende der 5. Woche. Querschnitt durch die rechte Beckenhälfte. Muskulaturanlage um den N. glutaeus superior; ca. 28 f. Vergr.

Fig. 4. Menschlicher Embryo, Ende der 5. Woche. Kegelförmige Anlage der Beckenmuskeln von der kaudalen Seite betrachtet; ca. 20 f. Vergr.

Fig. 5. Menschlicher Embryo, Anfang der 6. Woche. Das distale Ende der Beckenmuskulatur, der M. glutaeus max. wächst abwärts; ca. 18 f. Vergr.

Fig. 6. Menschlicher Embryo, Mitte der 6. Woche. Die kaudale Ansicht zeigt den beträchtlichen Abstand der Muskulatur des Glutaeus max. von der des Piriformis; der Piriformis liegt kranialwärts vor dem N. peronaeus, ca. 25 f. Vergr.

Fig. 7. Menschlicher Embryo, Anfang der 6. Woche. Die Femoralismuskulatur in ihren Beziehungen zum M. iliopsoas. Halbprofil, ca. 25 f. Vergr.

Fig. 8. Menschlicher Embryo, Mitte der 6. Woche. Übergang der Muskulatur des Iliopsoas in die der Adduktoren, Bildung des M. pectineus; ca. 25 f. Vergr.

Fig. 9. Menschlicher Embryo, Anfang der 5. Woche. Linke untere Extremität mit Anlage der Nerven und Gefässe; ca. 25 f. Vergr.

Aus dem anatomischen Institut der Universität Bern.
(Laboratorium von Herrn Prof. K. W. Zimmermann.)

ÜBER DIE FUNDUSDRÜSEN DES MAGENS BEIM RHESUS-AFFEN.

VON

ANNA LIEBERT,
KURLAND.

Mit 2 Figuren im Texte und 12 Figuren auf den Tafeln 17/19.

Zu meiner Untersuchung stand mir folgendes Material zur Verfügung: erstens ein ganzer in gesättigter Sublimatlösung fixierter Magen. Er war vor der Fixation an der grossen Kurvatur aufgeschnitten und auf eine Korkplatte aufgesteckt worden; er diente mir teils zur Untersuchung des Schleimhautreliefs, teils zur Anfertigung von Schnitten. Zweitens Stücke vom Magenfundus eines von der Aorta aus mit Karmin-Gelatine injizierten Affen; drittens ein nach der Semperschen Methode behandelter Affenmagen. Bei allen drei Affen war der Magen mit Futter stark gefüllt, sodass man annehmen kann, dass die Tiere während oder im Anfang der Verdauung getötet worden sind. Von den in Paraffin eingebetteten Stücken des Sublimatmaterials wurden teils 3—5 mm dicke Schnitte mit Eisenhämatoxylin gefärbt, teils etwas dickere lückenlose Schnittserien angefertigt und zwar von mit Ringwällen versehenen Stücken sowohl parallel als auch senkrecht zur Oberfläche. Das Injektionsmaterial wurde teils ebenfalls an Schnittserien untersucht, teils wurden die einzelnen Schichten (Mucosa, Submucosa, Muscularis plus Serosa) vorsichtig voneinander abpräpariert und ohne Nachfärbung in Origanum-Öl auf die Gefässverteilung resp. auf den Zusammenhang derselben untersucht.

Zum besseren Verständnis muss ich voraus bemerken, dass, wie die Untersuchungen von Salomon (21) schon lehren,

der gesamte Schleimhautabschnitt, der die mit typischen (Pepsin bereitenden) Hauptzellen versehenen Drüsenschläuche enthält, in 2 Abschnitte zerfällt: erstens derjenige des eigentlichen Magenfundus, dessen Drüsen nur eine höchst geringe Zahl von Belegzellen, zum Teil gar keine enthalten. Der Abschnitt reicht etwa bis zur Mitte der kleinen Kurvatur und nicht ganz bis zur Mitte der grossen Kurvatur. Zweitens eine mit reichlichen Belegzellen in den Drüsenschläuchen versehene Zone, die an der grossen Kurvatur bis in die Nähe des Pylorus, bei der kleinen Kurvatur jedoch nicht soweit reicht. Es kommt somit auf den mit Pylorusdrüsen versehenen Schleimhautabschnitt nur ein kleiner Teil der gesamten Magenschleimhaut. Wenn ich nun in der folgenden Arbeit von Fundusdrüsen im allgemeinen spreche, so ist dieser Ausdruck nicht topographisch zu verstehen, sondern ich meine hiermit die Drüsen, welche mit den im Magenfundus des Menschen gelegenen typischen auch mit Belegzellen reichlich versehenen Drüsenschläuchen übereinstimmen.

Dieses gilt auch für die Überschrift dieser Arbeit; man ist ja auch gewöhnt bei solchen Säugern, bei denen der gesamte Fundus und noch mehr mit geschichtetem Plattenepithel überzogen ist (Pferd, Maus), von Fundusdrüsen zu sprechen, obschon sie gar nicht im Fundus liegen. Bei meinen Untersuchungen habe ich nur die Fundusregion und zwar ausschliesslich die Schleimhaut von rein morphologischem Standpunkte aus berücksichtigt.

I. Gröbere Verhältnisse.

Die ganze Oberfläche der Magenschleimhaut ist mit kleinen zahlreichen Wärzchen bedeckt, welche gewöhnlich 0,25—1,0 mm Durchmesser haben; dazwischen finden sich einzelne noch kleinere und man bemerkt bei genauerer Betrachtung, dass die Wärzchen

selbst wiederum fein höckerig erscheinen. In einer intermediären breiten Zone von der Cardia beginnend zur grossen Kurvatur absteigend und auf der anderen Seite zur Cardia wieder aufsteigend, sodass der Fundus ausgeschlossen ist, sieht man einzelne Wärzchen zu rundlichen Gruppen zusammentreten, welche in der Mitte eine tiefere Einsenkung aufweisen. Die einzelnen Wärzchen können hierbei mehr oder weniger miteinander verschmelzen, sodass vollständig geschlossene Ringwälle entstehen,

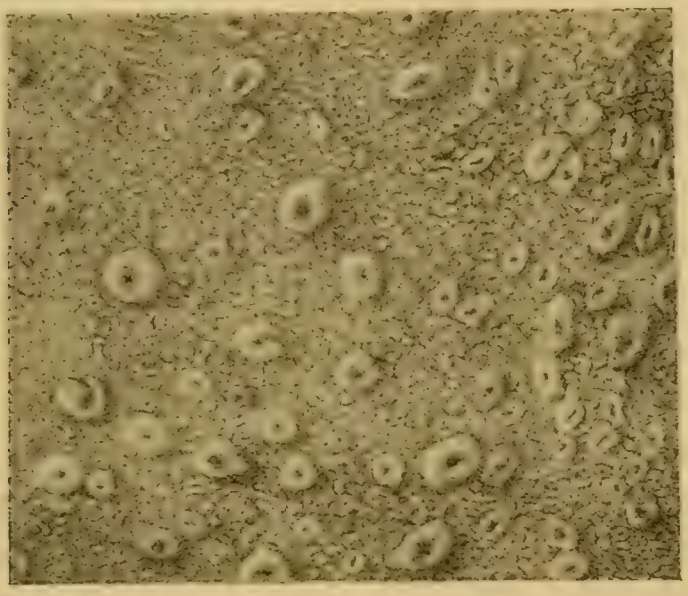

Fig. 1.

Ein Stück der Schleimhautoberfläche des Magens vom Rhesusaffen mit zahlreichen den Folliculi linguales ähnlichen Erhabenheiten, die mit einem centralen Krater („Lymphkrater") versehen sind. Nur mässig vergrössert.

die eine kraterförmige Vertiefung umgeben. Der äussere Durchmesser dieser Ringwälle schwankt zwischen 1,5—3,5 mm; besonders in der Nähe der grossen Kurvatur erscheinen sie am grössten und stehen dicht gedrängt. Betrachtet man sie bei schräger Beleuchtung, so sieht man, dass die Ringwälle bedeutend mehr prominieren, als die einfachen Wärzchen und zwar um so mehr, je grösser sie sind (s. Textfigur 1).

Untersucht man senkrecht zur Oberfläche geführte Schnitte aus dem mit reichlichen Belegzellen in den Drüsenschläuchen

versehenen Schleimhautabschnitt (s. die Einleitung) zunächst nur auf die Dickenverhältnisse der ganzen Magenwand und der einzelnen Schichten, so ergiebt sich als Gesamtdicke (zwischen den stärker hervortretenden Ringwällen gemessen) 1,4 mm; die Dicke der Schleimhaut allein beträgt 0,6 mm; diejenige der Submucosa 0,3 mm und die der Muskulatur plus Bauchfell 0,5 mm (alles makroskopisch gemessen).

Schon bei makroskopischer Betrachtung der Magenschleimhaut lassen sich deutlich 3 Zonen erkennen (s. Tafelfig. 1); und zwar eine oberflächliche dunklere, zweitens eine mittlere deutlich hellere, gegen die Nachbarzonen ziemlich scharf abgegrenzte und drittens eine basale wieder dunklere Zone.

Bei Anwendung schwächerer Vergrösserung sieht man, dass die oberflächlichere dunklere Zone den Magengrübchen entspricht. Da die Magengrübchen aber nicht alle gleich tief herabreichen, da ferner bei gleichmässigen Niveauverhältnissen der Schleimhautbasis, die Oberfläche der Schleimhaut im Schnitt wellig verläuft (Ausdruck der weiter oben beschriebenen Wärzchen), so ist es klar, dass das Verhältnis der grübchenhaltigen Schicht zu den anderen Schichten, sowie zur Gesamtschleimhaut recht variabel ist. Die Dicke der Grübchenschicht beträgt ca. $^2/_5$—$^1/_5$ der Gesamtschleimhaut. Das Verhältnis zu den übrigen Zonen ist zwar variabel, doch sind auffallende Unterschiede deshalb weniger zu bemerken, weil die Grenzen zwischen den einzelnen Zonen der Wellenlinie der Schleimhautoberfläche ein wenig folgen. Die oben erwähnten Niveauverhältnisse der Schleimhautoberfläche sind oft so bestimmt ausgeprägt, dass einzelne Schleimhauthöcker den Längsschnitt eines niedrigen Keulenpilzes oder einer Papilla fungiformis der Zunge gleichen d. h. die Ränder der warzigen Bildung springen über die erheblich niedrigere Umgebung stärker vor und zwar in dem Masse, dass benachbarte Warzen hie und da einander fast berühren können. In die Vertiefungen zwischen den Nachbarhöckern

münden dann ebenfalls Magengrübchen. Die eben beschriebenen Verhältnisse geben eine gute Erklärung für den an dem Semper-Präparat sowie an dem mit Sublimat fixierten, in toto untersuchten Magenabschnitt beobachteten État mamelonné. Der letztere ist also durch nur an der freien Oberfläche der Schleimhaut in Form von warzigen Bildungen hervortretende Dickenunterschiede der Gesamtschleimhaut bedingt und nicht durch Faltungen, da wie schon gesagt, die Muscularis mucosae in einer Ebene sich gleichmässig ausdehnt.

Alles eben über den État mamelonné Gesagte bezieht sich nur auf die allgemeinen feineren Niveauverhältnisse der Schleimhautoberfläche; etwas anderes ist es mit den grossen, mit kraterförmigen Vertiefungen versehenen rundlichen Wülsten. Betrachtet man eine senkrecht zur Magenoberfläche geführte Schnittserie eines Ringwalles von ziemlich genau 20 mm äusserem Durchmesser (im Schnitt gemessen) makroskopisch, so erkennt man an einem aus der Mitte des Gebildes stammenden Schnitt zunächst deutlich in der Mitte der Hervorragung eine kraterförmige Einsenkung, und zwar kann man wenigstens in dem untersuchten Fall zwei Abschnitte unterscheiden. Eine oberflächliche 0,15 mm tiefe flache Grube, von deren Grund der eigentliche 0,4 mm tiefe Krater jäh abstürzt; an seiner Mündung besitzt er einen Durchmesser von ca. 0,1 mm. Der ganze Wall ragt 0,4 mm über die umgebende Schleimhautoberfläche hervor. Verfolgt man nun aus der Umgebung gegen den Krater zu die basale Schleimhautgrenze, so sieht man, dass sie, entgegen den bei den übrigen warzenartigen Gebilden gemachten Beobachtungen, in gleichem Masse wie der Oberflächenkontur allmählich ansteigt, bis sie genau unter dem höchsten Punkt des Walles plötzlich durch eine vom Kratergrund aus in die Submucosa hinein vorragende, viel dunkler als die übrige Schleimhaut gefärbte knopfartige Masse unterbrochen wird, welche letztere schon makroskopisch unschwer als ein Solitärknötchen zu erkennen ist.

Ich muss hier betonen, dass das Solitärknötchen fast vollständig in der Submucosa lag und durch eine Öffnung in der Muscularis mucosae mit dem Kratergrund resp. dem Grundgewebe der Magenschleimhaut zusammenhing. Der grösste quere Durchmesser des Solitärknötchens betrug 0,75 mm; die Entfernung von der Basis des Knötchens bis zum tiefsten Punkt des Kraters 0,6 mm; bis zu der Durchbrechungsstelle der Muscularis mucosae dagegen 0,4 mm. Es geht daraus hervor, dass der Kratergrund noch in der eigentlichen Schleimhaut sich findet. Noch muss bemerkt werden, dass eine an die Basis der umgehenden Schleimhaut gelegte Tangentialebene auch die Follikelbasis eben berührt.

Zur Vervollständigung der oben mitgeteilten Masse mag noch angegeben sein, dass die Entfernung vom tiefsten Punkt der Follikelbasis bis zu der den höchsten Punkt des Walles tangierenden Parallelebene ziemlich genau 1,0 mm, der Durchmesser der in der Muscularis mucosae befindlichen Öffnung, durch welche der Follikel mit dem Stratum proprium der Schleimhaut zusammenhängt ca. 0,4 mm beträgt.

Ich habe in obigen Zeilen einen Spezialfall genauer beschrieben, muss jedoch bemerken, dass der Grad der Ausbildung der ganzen Einrichtung sowie die Massverhältnisse erheblich variieren können. Man kann kleine Solitärknötchen in Verbindung mit unbedeutenden Einsenkungen der Epitheloberfläche finden, welche vollständig in der Schleimhaut liegen und höchstens die Muscularis mucosae noch etwas in die Submucosa hinein vorgewölbt haben. Bei dem in Tafelfigur 2 abgebildeten Fall ist das Solitärknötchen schon stärker entwickelt und hat die Muscularis mucosae stark abwärts gedrängt, sodass dieselbe erheblich verdünnt aber immerhin noch als zusammenhängende Muskelschicht erscheint.

In Tafelfigur 1 hat die Grösse des Solitärknötchens, sowie das Durchwandern durch die Muscularis mucosae das Maximum erreicht. Die Muscularis mucosae ist vollständig durch-

Fig. 3.

Fig. 4.

Fig. 6.

Fig. 5

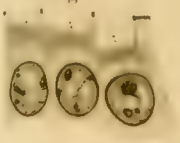

Fig. 7.

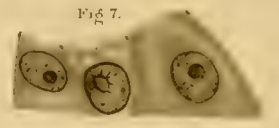

Fig. 8.

Fig. 1.

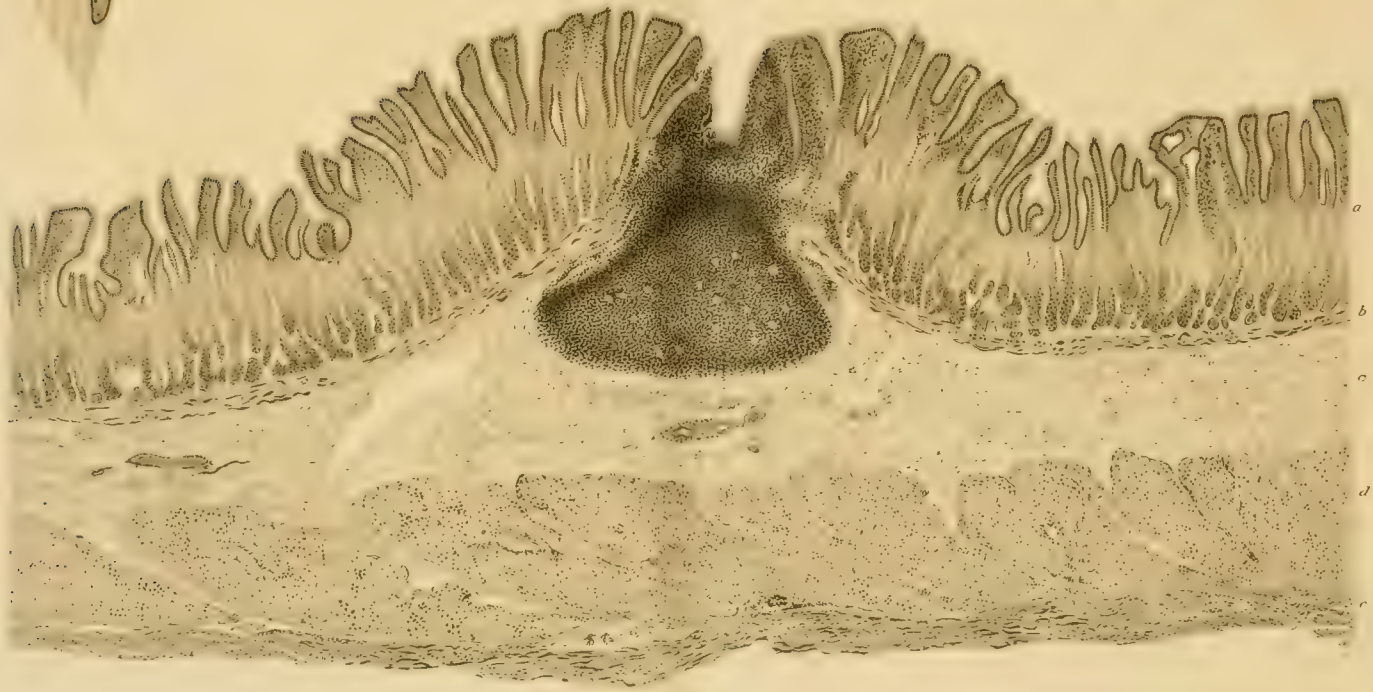

kgl. Univers. Druckerei v. H. Stürtz, Würzburg

Verlag v. J. F. Bergmann, Wiesbaden

brochen, biegt höchstens an der Durchbrechungsstelle ganz kurz nach abwärts um, um sich aber sofort zu verlieren. Man sieht in beiden Abbildungen, dass das Keimcentrum sehr gross ist. Die in Tafelfigur 1 in dem Keimcentrum erkennbaren kleinen, hellen Flecke entsprechen protoplasmareichen Zellen, welche schon von anderer Seite bei anderen Säugern beobachtet worden sind. Auf der, der Oberfläche zugekehrten Seite des Keimcentrums sind, wie dies auch bei anderen Säugern allgemein gefunden wird, die Leukocyten in einer glockenartig das Keimcentrum umfassenden Schicht besonders dicht zusammengedrängt, sodass diese Stelle an der ganzen Schleimhaut am dunkelsten gefärbt erscheint. Es muss hervorgehoben werden, dass bis zur höchsten Erhebung des Ringwalles das Stratum proprium der Schleimhaut viel reichlicher mit Leukocyten durchsetzt ist, als an irgend einer anderen Stelle der Magenschleimhaut. Die eben beschriebenen Verhältnisse dürften es als gerechtfertigt erscheinen lassen, wenn ich die eigenartige Einrichtung als „Lymphkrater“ bezeichne.

Es erübrigt nur noch die speziellen Epithelverhältnisse an der Oberfläche der Kraterwand resp. der mit dieser zusammenhängenden Drüsenschläuche zu beschreiben. Bevor ich jedoch hierauf eingehe, dürfte es zum besonderen Verständnis angezeigt sein, zuerst die übrige Fundusschleimhaut in ihrem allgemeinen Verhalten zu beschreiben.

II. Feinere Verhältnisse.

A. Allgemeine Epithelverhältnisse.

1. Oberflächenepithel und Magengrübchen.

Bei den mit Eisenhämatoxylin gefärbten, vom Sublimatmaterial stammenden Schnitten, besass jede Zelle der Magenoberfläche eine grössere, hell hervortretende Sekretsammelstelle

(s. Fig. 3). Dieselbe war gegen den Kern zu abgerundet, erreichte aber den Kern nicht, sodass zwischen ihr und dem Kern noch eine etwas variable Protoplasmazone übrig blieb, so wie es K. W. Zimmermann in Fig. 52 auf Tafel 28 seiner Epithelarbeit vom Menschen abbildet. Die freie Zelloberfläche war über das deutlich hervortretende Kittleistennetz regelmässig etwas vorgewölbt, aber durch eine feine scharfe Linie markiert. Die Sekretsammelstelle erstreckte sich bis zu dieser; ein wirkliches Hervorquellen des Sekrets an der freien Oberfläche, wie man es so gewöhnlich an Becherzellen der Darmkrypten beobachten kann, habe ich nirgends wahrnehmen können. Was das Protoplasma des die Sekretsammelstelle enthaltenden Zellabschnittes betrifft, so ist die Menge desselben eine verhältnismässig geringe. Am reichlichsten ist sie noch in der Peripherie vorhanden, aber nicht an allen Stellen gleich reichlich. Stellt man an einer Stelle des Präparates, wo die Zellen parallel mit der freien Oberfläche getroffen sind, auf die letztere das Mikroskop ein, so bemerkt man, abgesehen von der Oberfläche aufliegenden Schleimmassen, zunächst die zuweilen etwas geschlängelt verlaufenden Kittleisten. Bei Tieferschrauben tritt an Stelle einer zwei Nachbarzellen oberflächlich mit einander verbindenden Kittleiste ein zunächst schmaler, aus den oberflächlichen Protoplasmalagen beider Nachbarzellen bestehender Streifen auf, der beim Tieferschrauben schnell breiter wird; zugleich treten an der Grenze zwischen Protoplasma und Sekretsammelstelle in jeder Zelle feinste schwarze Körner in einer Lage auf. Im Innern des Protoplasmastreifens beobachtet man hie und da, besonders wo drei Nachbarzellen zusammenstossen, helle, rundliche Stellen, welche man wohl als Intercellularlücken auffassen darf. Diese Lücken erinnern an die Figur 43a auf Tafel 28 der Zimmermannschen Arbeit; doch sind sie bei weitem nicht so deutlich. Schraubt man tiefer, so sieht man den genannten d. h. beiden Nachbarzellen angehörenden Protoplasmastreifen wieder schwächer

werden, sodass er schliesslich kaum breiter als eine Kittleiste erscheint. So bleiben die Verhältnisse bis zum Grunde der Sekretsammelstelle d. h. bis die oberflächliche Lage der Sekretsammelstelle in das Protoplasma des übrigen Zellteiles übergeht. Betrachtet man längs getroffene Epithelzellen der gleichen Gegend und sucht man solche Stellen heraus, wo die Trennungsebene zwischen zwei Nachbarzellen auf der Präparatebene senkrecht steht, so erkennt man ganz das gleiche d. h. also, unterhalb der Kittleiste findet sich in jeder Zelle in der gleichen Ausdehnung und zwar in der oberen Hälfte des sekrethaltigen Abschnittes eine flach ringförmig verlaufende Verdickung der oberflächlichen Protoplasmaschicht, wodurch eine wenn auch unbedeutende Einschnürung der eigentlichen Sekretsammelstelle bedingt wird. Stellt man ebenfalls bei Längschnitten auf die Seitenfläche einer Zelle ein, so erkennt man wiederum die bei dem Querschnittsbild erwähnte Körnelung. Was dieselbe bedeutet, ob es sich etwa um Vorstufen des Sekrets handelt oder um sonst etwas, vermag ich nicht zn entscheiden.

Während die Oberflächenepithelzellen an den Rändern der Magengrübchen schmal und stark in die Länge gezogen erscheinen, nehmen sie gegen den Grund der Magengrübchen allmählich an Höhe ab und zu gleicher Zeit verringert sich auch der Rauminhalt der Sekretsammelstelle. Die weiter oben schmalen und langgestreckten Kerne werden kürzer und rundlicher und rücken zu gleicher Zeit der Basis näher ohne sie jedoch zunächst zu erreichen; das Chromatin, weiter oben in zahlreichen, kleineren Körnchen vertreten, bildet in den Zellen des Grübchengrundes dickere Klümpchen. Auch tritt in den tieferen Teilen des Magengrübchens zum erstenmal ein grösseres, bis zu dem Drüsengrund in weitaus der Mehrzahl der Zellen deutliches und annähernd gleich grosses Kernkörperchen auf.

An Flachschnittserien erkennt man, dass die Höhe der Grübchenepithelzellen in ein und demselben Grübchenquerschnitt

sehr variieren kann; so können die Zellen an einer Stelle dreimal so hoch sein als in einer anderen in der Nähe gelegenen; dementsprechend sind die niedrigeren Zellen breiter, die hohen Zellen, besonders im basalen Abschnitt, schmäler. Die Form des Kernes entspricht dem ebenfalls.

Um die Dimensionen der Magengrübchen der Quere nach so wie die Zahl der Drüsen, welche in ein Magengrübchen münden, richtig erkennen zu können, ist es nothwendig, Flachschnittserien zu untersuchen. Hier erkennt man, dass die Magengrübchen im Querschnitt meist rundlich erscheinen; jedoch findet man auch zahlreiche Grübchen mit eckigem Querschnitt. Während die meisten Grübchen vom Rande bis zu ihrem tiefsten Punkt einfach bleiben, findet man bei vielen, besonders bei solchen mit grösserem Durchmesser, eine durch von unten aufsteigende und mehr oder weniger weit hinaufreichende Scheidewände bedingte Teilung am Grunde.

Ich habe 58 Magengrübchen auf die Zahl der in ihren zum Teil sekundär geteilten Grund mündenden Einzeldrüsen untersucht. Es haben sich folgende Zahlen ergeben:

9	1 mal
8	1 „
7	2 „
6	4 „
5	7 „
4	19 „
3	16 „
2	7 „
1	1 . . .

Es geht aus dieser Tabelle hervor, dass weitaus in den meisten Fällen drei bis vier Drüsen in die Magengrübchen münden. Den Umstand, dass die Magengrübchen durch mehr oder weniger am Grund vorragende Leisten am Grunde sekundär

geteilt werden, kann man auch in der Weise auffassen, dass die Drüsenschläuche in einzelnen Gruppen münden; und zwar handelt es sich meist um Gruppen von zwei zuweilen auch drei.

Ich möchte hier noch auf einen eigenartigen Befund in dem zwischen dem Kern und der Sekretsammelstelle gelegenen Zellabschnitt genauer eingehen. Während dieser Abschnitt in den oberflächlichsten Epithelzellen ungefähr halb so hoch ist als die Sekretsammelstelle, erscheint er in den Zellen des Grübchengrundes gleich hoch, oft auch noch etwas höher als die Sekretsammelstelle.

Betrachtet man nun diesen Abschnitt aufmerksam, so erkennt man zunächst einzelne helle, verschieden breite Streifen (Tafelfigur 3 und 4) und mehr oder weniger rundliche, scharf begrenzte Flecke. Solcher Streifen kann man im Maximum drei bis vier nebeneinander liegen sehen; die Streifen und Flecke sind meist gleichmässig in dem genannten Protoplasmaabschnitt verteilt. Arbeitet man nun vorsichtig mit der Schraube, so sieht man, dass hie und da die Streifen sich in einzelne helle, scharfbegrenzte Flecke auflösen, dass ferner einzelne von diesen ihren Platz verlassen und sich mit anderen, bei anderer Einstellung isoliert gewesenen Gebilden gleicher Art sich verbinden. Mit anderen Worten, die bei verschiedenen Einstellungen sichtbaren Streifen und Flecke sind nur Teile eines den genannten Zellabschnitt durchsetzenden knäuelartigen Gebildes. Die einzelnen Teile dieses Knäuels oder vielleicht Korbs (denn zwei Nachbarstreifen können an mehr als einem Punkt miteinander verbunden sein) sind nicht gleich dick; an manchen Stellen sah ich sie so fein werden, dass es mir unmöglich war, sie weiter zu verfolgen. Ich kann also über die Maximalausdehnung des Apparates genaueres nicht angeben. Einen Zusammenhang mit der Peripherie der Zelle habe ich nirgends finden können, vermag ihn jedoch mit absoluter Sicherheit nicht auszuschliessen.

Es sind in neuerer Zeit bekanntlich bei verschiedenen Zellarten von Golgi (3) (Ganglienzellen), Negri (15) (Pankreas), Holmgren (9) (Ganglienzellen, Darmepithelzellen, Leberzellen) etc. und anderen eigenartige Kanalsysteme beschrieben und abgebildet worden als Apparatoreticulare, Trophospongien etc. Bei den Epithelzellen werden diese Gebilde regelmässig zwischen Kern und freier Oberfläche und zwar näher dem Kern liegend abgebildet, also an einer Stelle, an der auch das von mir beschriebene Kanalsystem sich findet. Wenn ich das ganze Kanalsystem mit dem in Fig. 5 der E. Holmgrenschen Arbeit „Weiteres über die „Trophospongien" der Leberzellen und der Darmepithelzellen" vergleiche, so kann ich mich des Eindruckes nicht erwehren, dass es sich hier um die ganz gleiche Einrichtung handelt. Ich muss besonders betonen, dass an nicht nachgefärbten Eisenhämatoxylin-Präparaten eine besondere Wand der Kanälchen nicht nachweisbar ist, dass also die Kanälchen unmittelbar von dem gewöhnlichen Protoplasma begrenzt sind. In keinem Falle habe ich innerhalb der Kanälchen eine als „Trophospongium" zu deutende strangförmige Substanz gefunden, in der durch Verflüssigung gewisser Teile Kanälchen gebildet wären.

Nachdem ich so das Vorhandensein dieses Kanalsystems innerhalb der Epithelzellen des Grübchengrundes konstatiert hatte, untersuchte ich auch das übrige Oberflächenepithel noch einmal mit Rücksicht auf diesen Punkt und konnte konstatieren, dass auch hier dieselben regelmässig vorhanden sind. Der Umstand, dass das Protoplasma der Epithelzellen, welche auf den höchsten Kanten der die Magengrübchen trennenden Leisten sitzen, sich etwas heller färbt als bei den in den tieferen Teilen der Magengrübchen befindlichen Zellen, und dass dadurch die Kanälchen nicht so deutlich hervortreten, hat mich augenscheinlich bei der ersten Untersuchung das Kanalsystem übersehen lassen.

Centralkörper sind in Gestalt eines Diplosomas deutlich in

dem Epithel der Oberfläche der Magengrübchen zu sehen (s. Tafelfigur 3). Das Diplosoma liegt regelmässig in der Achse der Zelle und zwar in den tiefsten Teilen der Sekretsammelstelle; oft steht es und zwar hauptsächlich bei den auf der Höhe der die Grübchen trennenden Schleimhautleisten sitzenden Epithelzellen so tief, dass es in dem unmittelbar an der Sekretstelle anstossenden Teil des granulierten Protoplasmas steckt, und nur das eine der beiden Körnchen hervorragt; wie Tafelfig. 4 zeigt, ist es in den tieferen Teilen der Magengrübchen soweit von der unteren Grenze der Sekretsammelstelle entfernt, dass zwischen dieser und dem Diplosoma noch ein solches Platz hätte. Die Achse des Diplosomas fällt, wenigstens in den höher gelegenen Teilen der Magengrübchen, regelmässig annähernd mit der Zellachse zusammen; es steht also tiefer als K. W. Zimmermann beim Menschen an der gleichen Stelle gesehen hat. In vielen Fällen liegt das Mikrocentrum in einem axial gelegenen, fadenartigen Gebilde wie beim Menschen. An Präparaten, deren Differenzierung nicht so weit getrieben worden war, und die mit Säurefuchsin nachgefärbt waren, konnte ich, und zwar am besten an Zellen, welche ich von der freien Oberfläche aus untersuchte, deutlich eine um das Centralkörperchen als Mittelpunkt herumlaufende kreisförmige Linie erkennen; in vielen Fällen traten die Linien dunkelviolett auf blassrötlich gelbem Grund (Sekret) so scharf hervor, dass an ihrer Existenz als regelmässiger Bildung nicht gezweifelt werden kann. In der Regel ist der Durchmesser des Kreises (richtiger gesagt Kugelschale) ungefähr der Entfernung eines Punktes der Kreislinie von einem zunächstliegenden Punkte der Zellperipherie gleich d. h. also, es verhält sich der Durchmesser der Kreislinie zu dem queren Zelldurchmesser wie 1 : 3; ein Verhältnis was jedoch durchaus nicht konstant ist, indem wenn auch nicht der Kreisdurchmesser, so doch der Zelldurchmesser erheblich variiert.

Bekanntlich hat K. W. Zimmermann (23) die gleichen

Verhältnisse beim Menschen beschrieben und abgebildet auf Tafel 28 Fig. 52 und 55. Er giebt jedoch noch an, dass die Kreislinien aus „blassgefärbten weiteren allerfeinsten Körnchen, welche eben an der Grenze der Sichtbarkeit liegen" gebildet werden. Ich habe mich bemüht die Struktur der Kreislinie bei meinem Material zu ermitteln, es war mir jedoch bisher nicht möglich anderes als geschlossenen zarten Ring zu erkennen. Nur in einzelnen Fällen sah ich, dass die Kreislinie mehrere dunkelgefärbte Verdickungen zeigte, von denen je eine feine radiär gestellte Linie (Fibrille) peripheriewärts ausging.

Heinrich Joseph (12) bestätigt in einer neueren Arbeit die Beobachtungen Zimmermanns, giebt jedoch an, nichts von einem Körnerkranz gesehen zu haben.

Mit Rücksicht auf die eben gemachten Beobachtungen d. h. Centralkörper, axialer Protoplasmafaden, protoplasmaähnliche Kugelschale nebst Radien in der Umgebung des Diplosomas im Sekret, glaube ich der Ansicht K. W. Zimmermanns zustimmen zu müssen, wenn er pag. 718 seiner Arbeit sagt: „Es geht aus der Schilderung hervor, dass der helle Zellabschnitt nicht ausschliesslich ein Schleimpfropf ist, der ausgestossen wird, wonach die Zelle wie ein entleertes Becherglas aussehen würde, sondern dass ein feines, wahrscheinlich kontraktiles Protoplasmagerüst, das das Mikrocentrum der Zelle enthält, die ganze schleimhaltige Zellhälfte durchsetzt." Ob dieses Protoplasmagerüst thatsächlich kontraktil ist, vermag ich nicht zu entscheiden.

2. Die Drüsen des Magenfundus.

a) Gröbere Verhältnisse der Drüsenschläuche.

Zunächst ist im allgemeinen zu bemerken, dass die Drüsenschläuche, sowohl was den äusseren Durchmesser sowie die Epithelhöhe, Länge und Breite betrifft sehr variieren; das gleiche gilt für den Durchmesser resp. die Zelldimensionen in

ein und demselben Schlauch. Im allgemeinen ist zu sagen, dass am Drüsengrund der äussere Durchmesser grösser ist, als an dem ganzen grösseren Abschnitt. Was das Lumen betrifft, so ist dasselbe am Drüsengrund d. h. im Bereich der typischen Hauptzellen sehr eng; dieses Stück ist in den verschiedenen Abschnitten der Fundusregion des Magens verschieden lang (in den von mir untersuchten Stücken schwankt die Länge zwischen $^1/_5$—$^1/_3$) während weiter oben d. h. mindestens in den oberen zwei Dritteln der Drüsenschläuche das Drüsenlumen ausnahmslos weiter ist. Ausserdem variiert der Durchmesser des Drüsenlumens am Grunde viel weniger. Zu Messungen sind natürlich nur solche Stellen zu verwerten, bei denen man mit einiger Sicherheit ein Zusammenschieben resp. ein Auseinanderzerren der Schlauchwände ausschliessen kann d. h. solche Stellen, bei denen das Drüsenlumen nicht die ganze Schnittdicke einnimmt, sondern ausser dem Lumen eine die beiden im Schnitt vis-à-vis liegenden Schlauchwände verbindende Epithelmasse vorhanden ist. Übrigens lässt sich auch an solchen Schläuchen, bei denen das Lumen die ganze Schnittdicke einnimmt, falls wie gewöhnlich das Lumen von den bekannten schollenartigen Sekretmassen erfüllt ist, leicht erkennen, ob die Wände künstlich voneinander entfernt worden sind, indem dann zwischen dem Schlauchinhalt und dem Epithel mehr oder weniger breite Spalten sich zeigen.

Die Zwischenräume zwischen den Drüsen sind so schmal, dass ausser den Blutkapillaren etwas Bindegewebe und einzelne glatte Muskelfasern Platz finden. Im allgemeinen besitzt an der Mündung der Drüsenschläuche in das Magengrübchen das Lumen den gleichen Durchmesser wie der darunter liegende Abschnitt; hie und da jedoch lässt sich eine unbedeutende Verengerung erkennen.

Zum besseren Verständnis will ich hier noch einige genauere Zahlenangaben machen; ich habe hauptsächlich Messungen vor-

genommen etwa an der Grenze zwischen oberem und mittlerem Drittel der eigentlichen Drüsenschläuche und an der dicksten Stelle des Drüsengrundes und zwar an beiden Stellen in Bezug auf den äusseren Durchmesser, das Lumen und die Epithelhöhe. An ersterer Stelle, also am oberen Drüsenabschnitt fand ich als äusseren Durchmesser im Minimum 11 μ, im Maximum 28,5 μ. Dieses äusserste Minimum fand ich nur ein einziges Mal; dagegen betrug der gewöhnliche Wert 26 μ bis 28,5 μ; auch fanden sich einzelne Schläuche mit einem Durchmesser von 15—17 μ. Der innere Durchmesser zeigte viel grössere Schwankungen und zwar von 2,5 μ bis 11 μ; daraus geht schon ohne weiteres hervor, dass die Epithelzellen sehr verschiedene Höhen besitzen müssen; dieses wird auch durch direkte Messung bestätigt. Nicht nur besitzen verschiedene Schläuche verschieden hohes Epithel, sondern man kann bei ein und demselben Schlauch an verschiedenen Stellen verschieden hohe Epithelzellen finden; ja zuweilen sieht man an zwei gegenüberliegenden Stellen desselben Schlauches Zellen von ganz verschiedener Höhe; so fand ich bei einem 25,7 μ dicken Schlauch mit einem Lumen von 3,6 μ auf der einen Seite eine Epithelhöhe von 7,1 μ (Breite der Zellen in der Richtung der Schlauchachse ebenfalls 7,1 μ), gerade gegenüber eine solche von 15 μ (Breite der Zellen in der Richtung der Schlauchachse 3 μ). Da bei gleich dicken Schläuchen sowohl das Lumen, wie die Epithelhöhe grossen Schwankungen unterworfen ist, lasse ich hier einige Zahlen folgen.

Gemessen an der Grenze zwischen mittlerem und oberem Drittel:

	Äusserer Durchmesser	Lumen	Epithelhöhe
1.	11 μ	2,5 μ	4,25 μ
2.	17 „	4,3 „	6,35 „
3.	15,6 „	4,3 „	5,15 „

	Ausserer Durchmesser	Lumen	Epithelhöhe
4.	27 μ	11 μ	8 μ
5.	28,5 „	2,8 „	12,85 „
6.	28,5 „	5,7 „	6,4 „

Am Schlauchgrund gemessen:

	Äusserer Durchmesser	Lumen	Epithelhöhe
1.	23,5 μ	2,8 μ	10,35 μ
2.	28,5 „	3 „	12,75 „
3.	34 „	2 „	16 „
4.	37 „	2 „	17,5 „

Dass die einzelnen Drüsen bis nahe an den Drüsenfundus hin sich noch weiter teilen können, davon habe ich mich an den Längsschnitten genügend überzeugen können; die Teilung ist regelmässig eine ganz spitzwinklige.

b) Feinere Verhältnisse der Drüsenschläuche.

α) Belegzellen.

Am Fundus der Drüsenschläuche sind dieselben spärlich vertreten — also in dem Gebiete der eigentlichen Hauptzellen, im basalen Drittel der eigentlichen Drüsenschläuche — wenn sie auch in keinem Falle vollständig fehlen. In einzelnen Fällen jedoch fand ich den äussersten Drüsenfundus fast ausschliesslich aus Belegzellen zusammengesetzt. Regelmässig reichen sie hier nicht bis zum Hauptlumen heran, sodass von diesem Nebengänge zu ihnen hinziehen, welche sich ganz gewöhnlich verzweigen (2—3 Gänge). Die einzelnen dieser Seitengänge dringen zwischen die Belegzelle und die benachbarten Epithelzellen ziemlich weit gegen die Epithelbasis vor.

In dem mittleren Drittel sind die Belegzellen dagegen sehr reichlich, sodass sie auf grössere Strecken hin eine an die andere sich anschliessen; sie ragen dann vielfach rundlich in das Lumen vor, resp. das Hauptlumen sendet ganz kurze,

spitze Divertikel zwischen die einzelnen Belegzellen. Dieses Vorragen der Belegzellen über die anderen benachbarten Epithelzellen kann in einzelnen Fällen so weit gehen, dass der Höhen-Dnrchmesser der Belegzellen doppelt so gross als derjenige der anderen Epithelzellen ist; es handelt sich dann um solche Fälle, bei denen die betreffenden Epithelzellen sehr niedrig sind d. h. breiter als hoch. Häufig findet man jedoch an Stellen, wo man glaubt, dass Belegzelle an Belegzelle stösst bei genauerer Betrachtung schmale, nach unten zu spitz auslaufende, helle Epithelzellen; oft gelingt es eben nur schwer dieselben bis zur Basis des Epithels zu verfolgen. In vielen Fällen, wenn nicht in den meisten, kann man ein regelmässiges Abwechseln zwischen den hellen nach unten spitz zulaufenden Zellen und den Belegzellen finden. Diese Verhältnisse können bis nahe an die Magengrübchen bestehen bleiben; doch herrschen hier in den meisten Fällen die hellen Zellen vor, so dass man auf grössere Strecken ausschliesslich solche aneinanderstossend finden kann. Noch direkt im Anschluss an ein Magengrübchen habe ich in unmittelbarem Kontakt aneinander fünf Belegzellen beobachtet, während dicht darunter mehrere andere Epithelzellen nebeneinander sich vorfanden. Zuweilen sieht man an der einen Seite eines Schlauches grösstenteils Belegzellen, auf der anderen Seite des gleichen Schlauches ausschliesslich die gewöhnlichen Epithelzellen.

An dem Grunde der Magengrübchen sind die Belegzellen ganz gewöhnliche Erscheinungen, ja nicht selten kann man sie noch zu mehreren aneinander stossend finden. In vereinzelten Fällen konnte ich sogar Belegzellen dicht unterhalb der Mitte der Magengrübchen nachweisen.

Vergleichen wir die eben gemachten Angaben über die Topographie der Belegzellen mit den von Salomon (21) bei Cercopithecus fuliginosus und Inuus cynomolgus gefundenen entsprechenden Verhältnissen, so ist zu bemerken, dass er über das

Vorkommen von Belegzellen in den Magengrübchen und dem der Mündung benachbarten Drüsenabschnitt nichts berichtet; vielmehr giebt er an, dass in den den Magengrübchen zunächst gelegenen Drüsenabschnitten sich Oberflächenepithel und im Anschluss daran sich grosskernige Zellen ohne Sekretsammelstelle fänden, welche er als „Übergangsepithel" bezeichnet. An diese soll sich dann eine Schicht der Belegzellen anschliessen. Betrachtet man die Figur 9 auf Tafel VI, welche die Schleimhautverhältnisse aus der Mitte der Curvatura major bei Inuus cynomolgus wiedergiebt, so sieht man auf grosse Strecken hin Belegzelle an Belegzelle stossen (so finden sich z. B. ganz links 13 Belegzellen in einer Reihe). So viele aneinander stossende Belegzellen habe ich beim Rhesusaffen nie beobachtet. Da Salomon (21) zum Teil recht breite Lücken zeichnet, welche zwischen den Belegzellen bis zur Drüsenperipherie reichen, so vermute ich, dass entweder sein Material maceriert war, oder dass er zwischen den Belegzellen gelegene helle Epithelzellen übersehen hat. Ferner giebt er an, dass er in dem unteren Teil der Drüsenschläuche, also am Drüsengrund, vereinzelte Belegzellen gefunden habe.

Was den Bau der Belegzellen anbelangt, so zeigt sich im Zellleib eine eigenartige Differenzierung in hellere und dunklere Partien, welche bestimmte topographische Verhältnisse aufweisen. Bei den in den tieferen Teilen der Fundusdrüsen gelegenen, ihr Sekret in einen verzweigten Nebengang ergiessenden Zellen sieht man eine centrale, intermediäre und periphere Zone. Die centrale und periphere Zone stimmen vollständig miteinander in ihrem Bau überein d. h. sie erscheinen bei Eisenhämatoxylin-Färbung dunkel graublau gekörnt. Die centrale Partie enthält den resp. die Kerne; die intermediäre Zone ist zwar ebenfalls wenn auch weniger deutlich granuliert, erscheint aber viel heller gefärbt und lässt sich leicht mit sauren Anilinfarbstoffen färben. Diese Zone ist durchaus nicht überall

gleich breit, sondern zeigt vielfach stärkere Verdickungen und dazwischen Verdünnungen, ja es kann vorkommen, dass durch die intermediäre Zone hindurch die centrale und periphere zusammenhängen. Andererseits steht da, wo die Belegzelle sich an der Begrenzung des Hauptlumens oder eines Nebenganges beteiligt, die intermediäre Zone durch die periphere hindurch mit der freien Oberfläche in unmittelbarer Berührung. Da wo die Belegzellen mit breiter Fläche an das Hauptlumen stossen, also in den den Magengrübchen näher gelegenen Drüsenabschnitten, berührt die intermediäre Zone die freie Oberfläche gewöhnlich nicht in ihrer ganzen Breite, sondern häufig nur an wenigen Stellen. In der intermediären Zone lassen sich unter sehr günstigen Bedingungen und dann nur mit Mühe feinste Kanälchen nachweisen, über deren Zusammenhang d. h. über die Frage, ob sie nur verzweigt oder netzartig miteinander verbunden sind, ich wegen ihrer schwierigen Erkennbarkeit nicht ins Klare gekommen bin, zumal mir nach der Golgischen Methode behandeltes Material nicht zur Verfügung stand. In einem Falle allerdings war die intermediäre Zone so reichlich durchbrochen und im allgemeinen reduziert, dass sie, von der Fläche betrachtet, den Eindruck eines Netzes machte, in welchem die Sekretkanälchen zum Teil ziemlich deutlich hervortraten. Wenn nun auch in diesem Fall sehr wahrscheinlich auch das Kanalsystem eine netzige Anordnung besass, so ist er doch zu vereinzelt, um ein allgemeines Urteil zu gestatten.

Vergleicht man nun den Bau der Belegzellen mit den entsprechenden Verhältnissen beim Menschen, so erkennt man leicht eine so gut wie vollständige Übereinstimmung.

Ich möchte hier noch einen Befund erwähnen, obwohl er nicht normalen Verhältnissen zu entsprechen scheint. An einer ziemlich ausgedehnten Stelle eines Präparates und zwar in der Fundusgegend der Drüsenschläuche bemerkte ich in der intermediären Zone Vakuolen, bald einzelne, bald mehrere in ein

und derselben Belegzelle; zum Teil waren sie so gross, dass sie den ganzen Raum zwischen Kern und Zellperipherie einnahmen oder gar den Kern auf die Seite drängten. In vereinzelten Fällen konnte ich in diesen Vakuolen kugelige Gebilde wahrnehmen, welche genau mit den in dem Hauptlumen der Drüse gelegenen, blasenartigen Sekretmassen übereinstimmten. Es macht mir den Eindruck, als ob es sich hier um Sekretretention in den Zellen handle; über die Gründe derselben vermag ich nichts anzugeben.

Was die Zahl der Kerne anbelangt, so handelt es sich weitaus in den meisten Fällen um einen einzigen; zwei Kerne fanden sich nur in vereinzelten Fällen, und mehr als zwei habe ich nie beobachtet. Salomon findet bei Inuus cynomolgus ebenfalls häufig zwei Kerne, während er bei Cercopithecus fuliginosus bis zu fünf Kernen gefunden hat.

Ich möchte hier noch anführen, dass die Grösse der Belegzellen im allgemeinen ziemlich überall die gleiche ist, doch habe ich zuweilen besonders im mittleren und oberen Abschnitt der Drüsenschläuche Belegzellen gefunden, die erheblich kleiner waren als unmittelbar benachbarte; die in Tafelfigur 7 links abgebildete Zelle ist annähernd so gross wie die zwischen der grossen und kleinen Belegzelle gelegene Epithelzelle.

β) Die übrigen Drüsenzellen.

Bevor ich zu meinen eigenen Untersuchungen übergehe, möchte ich kurz die Ansichten derjenigen Autoren mitteilen, welche sich hauptsächlich mit den feineren Strukturverhältnissen der Hauptzellen befasst haben.

Wie bekannt, hat man seit Koelliker (13) in den Drüsenschläuchen des Magenfundus zwei Arten von Epithelzellen unterschieden, welche von R. Heidenhain (10) als Hauptzellen und Belegzellen, von Rollett (17) beziehentlich adelomorphe

und delomorphe Zellen genannt worden sind. Die einheitliche Bezeichnung „Hauptzellen“ für alle nicht zu den Belegzellen gehörigen Epithelzellen spricht dafür, dass die betreffenden Autoren in diesen nur eine Zellart gesehen haben.

Der erste, der Unterschiede in den „Hauptzellen“ und zwar beim Hund beobachtet hat, ist, soweit ich die Litteratur übersehe, G. Bizzozero (12) gewesen. Er fand, dass gegen die Drüsenmündung zu, die Hauptzellen an Grösse allmählich abnehmen, dass das gesamte Protoplasma heller wird, und dass die Kerne an die Zellenbasis angedrängt erscheinen. Er glaubt, dass mit Rücksicht auf das Vorhandensein von Mitosen im Epithel Zellen sowohl aufwärtsrücken, um das Oberflächenepithel zu ersetzen, als auch abwärts in die Drüsenschläuche, um die Hauptzellen daselbst zu regenerieren.

Dann berichtet A. Oppel (16), dass er beim Dachs zwei Arten von Hauptzellen gefunden habe; die eine Art, welche etwa das mittlere Drittel der Drüsen einnehmen, sind grosse, helle Zellen, welche einen wandständigen Kern besitzen; letzterer zeigt die in den sogenannten Schleimzellen häufig beobachtete Halbmondform. Die andere Art nimmt den unteren Teil des Drüsenschlauches ein, dort wo die Belegzellen seltener werden. Es sind kleine dunkel gekörnte Zellen. Ähnliches findet er beim Igel und bei Manis javanica.

H. Salomon (21) untersuchte den Magen von Cercopithecus fuliginosus und Inuus cynomolgus[1]). Beim Cercopithecus fuliginosus finden sich die beim Menschen in der Fundusregion gelegenen typischen Drüsen, „Fundusdrüsen“, nicht im eigentlichen Fundus, sondern in der Mitte der grossen Kurvatur bis in die Nähe des Pylorus hin, und an entsprechender Stelle der

1) Ich muss hier bemerken, dass auch Edelmann (7) einen Affenmagen untersucht hat und zwar von Cercopithecus ruber; er machte jedoch keine genaueren Angaben über die speziellen Epithelverhältnisse, da sein Material schon in Fäulnis übergegangen war.

Fig. 9.

Fig. 10.

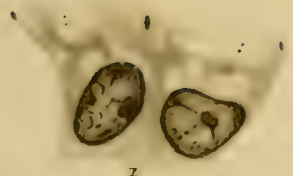

Fig. 12.

Fig. 11.

Fig. 2

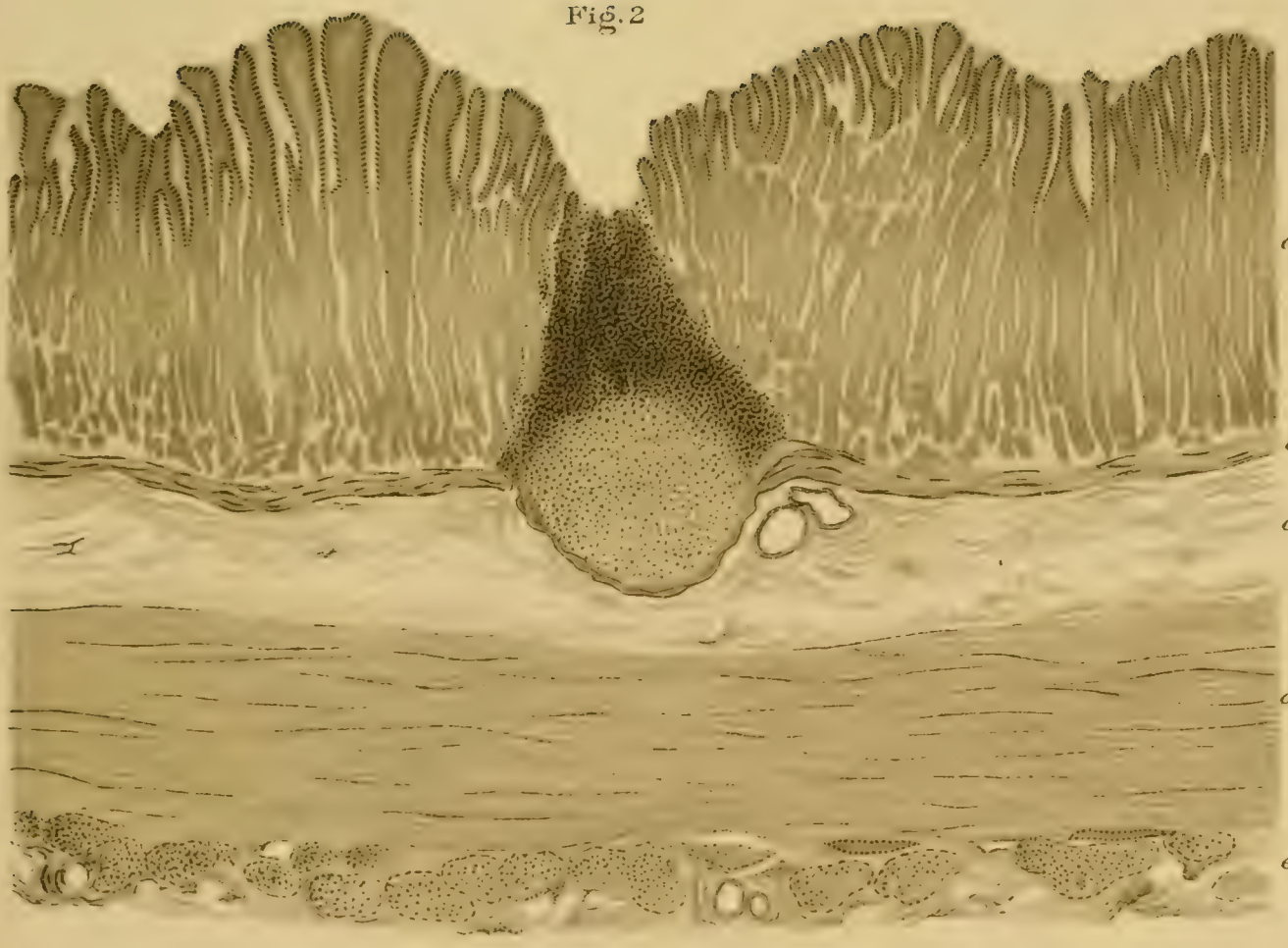

Kgl. Univers. Druckerei v. H. Stürtz, Würzburg. Verlag v. J. F. Bergmann, Wiesbaden.

kleinen Kurvatur, doch in geringerer Ausdehnung. Man darf wohl annehmen, das es sich um eine um den ganzen Magen herumgehende Zone handelt, welche zwischen dem eigentlichen Fundus plus Cardiateil einerseits und dem nur schmalen Pylorusteil andererseits gelegen ist. Die Drüsen sind zunächst ausgekleidet mit dem Epithel der Magenoberfläche; dann mit einem Epithel, das er „Übergangsepithel" nennt, welches er als aus grosskernigen Zellen ohne Sekretsammelstelle bestehend beschreibt; diese Zellen sollen vielfach mehrkernig sein. Diesen Zellen schliesst sich die Zone der Belegzellen an. Am Grund der Schläuche finden sich die grobkörnigen Hauptzellen mit kleinem Kern. Mehrkernige Hauptzellen sind nicht selten. Zwischen ihnen liegen vereinzelte Belegzellen auch am äussersten Drüsenende; die letzteren nehmen gegen den Pylorus hin an Zahl erheblich zu. An der kleinen Kurvatur findet er auch gegen den Pylorus hin Drüsenschläuche, deren Zellen zum weitaus grössten Teil Belegzellen sind. Ganz anders verhalten sich die Drüsen in dem eigentlichen Magenfundus; hier ist zunächst die Schleimhaut dünner, doch im einzelnen von wechselnder Dicke. Die Drüsen stehen in Gruppen, zwischen denen nur kryptenartige Einsenkungen vorhanden sind. Das Epithel dieser letzteren ist manchmal ausschliesslich gewöhnliches Epithel der Magenoberfläche; meist schliessen sie sich jedoch im tiefsten Teil der Einsenkung den Zellen an, welche mit den schon erwähnten „Übergangszellen" übereinstimmen. In den eigentlichen Drüsenschläuchen findet sich zunächst das Epithel der Magenoberfläche; dann folgt das „Übergangsepithel", dann kommen im Grunde der Schläuche Zellen vom Typus der Hauptzellen mit teils flachen und wandständigen, teils eckigen und etwas mehr in die Zelle vorgerückten Kernen (verschiedene Thätigkeitsphasen).

Charakteristisch für diese Drüsen ist der Umstand, dass Belegzellen nicht nachzuweisen sind Bei Inuus cynomolgus sind die Verhältnisse im wesentlichen die gleichen. Das Über-

gangsepithel besteht aus homogenen oder feinkörnigen, ziemlich schmalen und langen Zellen, welche aber, je tiefer sie in die Schläuche herabreichen, um so niedriger und breiter werden; „Man sieht ferner keine Theka, sondern begegnet nur hie und da Zellen, die entweder ganz hell bis auf den central liegenden Kern sind oder um den basal gelegenen Kern eine helle Zone, aber ein protoplasmatisches dunkleres freies Ende zeigen.“ Leider giebt er nicht an, welche topographische Beziehungen diese hellen Zellen zu den übrigen noch homogenen oder feinkörnigen Übergangsepithelzellen zeigen. Die Zone der Belegzellen fehlt auch bei Inuus cynomolgus; doch finden sich vereinzelte Zellen dieser Art zwischen den Zellen im Grunde der Schläuche. Noch ist hervorzuheben, dass die Hauptzellen in dem zwischen Kern und freier Zelloberfläche gelegenen Teil starke Granula hervortreten lassen, welche jedoch an der Basis der Zelle fehlen. Mehrkernige Zellen sind selten.

K. W. Zimmermann (23) fand beim Menschen drei Formen von Hauptzellen. In dem obersten Teil (Drüsenhals) Zellen, die als Modifikationen der Zellen der Magengrübchen erscheinen, d. h. es sind Übergangsformen zwischen diesen und der zweiten Form der Drüsenzellen. Die scharfe Grenze zwischen dem oberflächlichen hellen und dem tieferen dunklen Abschnitt des Zellleibes geht vollständig verloren, sodass schliesslich der Zellleib „in allen Teilen auf hellem Grunde durchweg ein unregelmässiges, dunkleres Netzwerk“ zeigt. Der Kern ist gross und rund und liegt der Basis nahe. Das Diplosoma ist der freien Zelloberfläche sehr nahe gerückt. Diese Zellform geht allmählich in die zweite Zellform über: „Sie sind höher und breiter als im Halse, aber niedriger als im Magengrübchen. Der Zellleib ist ganz hell, mit einem sehr feinen, spärlichen Gerüstwerk durchsetzt.“ Der Kern ist der Basis dicht angedrängt und färbt sich meist recht dunkel. Das Diplosoma glaubt er in der Mitte der Zelle in einer kleinen nur wenig

dichten Protoplasmaanhäufung gesehen zu haben. Er hält diese Zellen für Schleimzellen. Die dritte Zellform (die eigentlichen Hauptzellen) stehen unvermittelt neben der vorhergehenden; Übergangsformen zwischen ihnen fand er nicht. Diese Zellform „unterscheidet sich von den Zellen des Schaltstückes (also den Schleimzellen) auf den ersten Blick dadurch, dass der Zellleib dunkler ist; dass er ein grobes, mit kleinen, rundlichen Maschen versehenes Gerüstwerk enthält; dass an der Basis, zwischen ihr und dem Kern und in dessen seitlicher Umgebung eine mehr gleichmässige, dunkle, gegen das Gerüst nicht ganz scharf, aber doch ziemlich deutlich abgegrenzte Protoplasmamasse mit angedeuteter, auf der Basis senkrecht stehender Streifung erkennbar ist; dass ferner der Kern stets rundlich ist und sich dicht an der Grenze zwischen der dunklen, streifigen, basalen Protoplasmamasse und dem engmaschigen Protoplasmagerüst befindet."

Diese Zellform nimmt ungefähr die Hälfte des der Muscularis mucosae zunächst liegenden, bis zu dem Magengrübchen reichenden Drüsenschlauches ein. Das gleiche fand er auch beim Pferd.

Ich selbst konnte mich davon überzeugen, dass man an mit Hämatoxylin gefärbten Schnitten vom Magenfundus des Menschen und Pferdes schon makroskopisch deutlich drei Zonen unterscheiden kann; eine oberflächliche dunkle (Grübchen und Drüsenhälse), eine mittlere helle (der zweiten Hauptzellform entsprechend) und eine untere etwas dunklere (die dritte Zellform oder Hauptzellen im engeren Sinn enthaltend).

R. R. Bensley (3) findet beim Hund und der Katze ebenfalls zwei Arten von Hauptzellen, und zwar solche des eigentlichen Drüsenkörpers und solche des Drüsenhalses; erstere Zellform zeigt eine deutliche basale fibrilläre Struktur und einen zahlreiche Zymogenkörnchen enthaltenden, an das Drüsenlumen grenzenden Zellabschnitt. Der basale gestreifte Zellabschnitt enthält eine Art Chromatin (Prozymogen). Die Halshauptzellen

produzieren eine Substanz, welche sich intensiv mit Bordeaux R, Indulin und P. Mayers Muchämatin färbt, und auch mit Thionin sich wie Mucin färben lässt. Er glaubt, dass die Halshauptzellen der Fundusdrüsen und die Zellen der Pylorusdrüsen die gleiche Natur besitzen, also schleimproduzierende Zellen sind, da sie sich färberisch gleich verhalten. Die Zellen des tiefsten Teiles der Magengrübchen, welche sich durch Teilung vermehren, bilden eine Übergangsform zwischen Oberflächenepithel und den Halshauptzellen und verhalten sich in demselben Sinne wie es Bizzozero (2) annimmt, d. h. sie liefern nach oben Oberflächenepithel, nach unten typische Halshauptzellen. Die gleichen Verhältnisse findet er bei Mink (Putorius vison), beim Kaninchen, Maus, Ratte, Eichhörnchen, gestreiftem Backenhörnchen (Tamias striata), Schwein und Schaf.

Oppel giebt in seinem Referat über den Verdauungsapparat im achten Band „Der Ergebnisse" an, Bensley zeichne in den Halshauptzellen nirgends die Kerne als wandständige, wie er und K. W. Zimmermann (23) sie gesehen haben. Betrachtet man jedoch die Figur VI seiner Arbeit, so sieht man, dass in der linken Hälfte der Abbildung, wo die charakterstischen Eigenschaften der fraglichen Zellen am deutlichsten hervortreten, dieselbe keilförmige d. h. nach unten zugespitzte Gestalt besitzen wie sie K. W. Zimmermann (23) z. B. in Figur 57, 58 und 60 auf Tafel 28 seiner Arbeit abbildet; dass ferner die Kerne meist ebenso dicht der Basis anliegen wie bei den Zimmermannschen Figuren. Auch erscheinen sie zum Teil abgeplattet; allerdings fehlt in der Bensleyschen Abbildung den Kernen die Delle; doch meine ich, dass dieses nicht von grosser Bedeutung ist. Wenn man von den durch die Verschiedenheit der Methoden bedingten Unterschieden absieht, so machen die fraglichen Zellarten in den Bensleyschen und Zimmermannschen Abbildungen den gleichen Eindruck. Ich möchte noch hervorheben, dass in der Abbildung VI

von Bensley (3) zwischen den Mucinzellen und den Grundhauptzellen keine Übergangsformen zu beobachten sind, wie das auch K. W. Zimmermann angiebt und abbildet.

In neuerer Zeit hat Cade (5) die Fundusdrüsen des Magens vom Menschen, der Katze, der Maus, dem Murmeltier und Igel auf den Bau und die funktionellen Veränderungen hin untersucht; auch er findet mucipare Halshauptzellen und sero-zymogene Grundhauptzellen. Beide Zellarten sind in ihrer typischen Form verschieden; doch glaubt er an eine Umwandlung der Halshauptzellen zu Grundhauptzellen und an eine Wanderung der Zellen nach dem Grunde des Tubulus zu; er findet sowohl in den Belegzellen als auch in den Hauptzellen Teilungserscheinungen, aber nur in der oberen Hälfte der Drüsenschläuche.

Die Belegzellen sollen nicht von den Hauptzellen oder umgekehrt ableitbar sein. Cade bestätigt also im wesentlichen die Untersuchungen von Zimmermann und Bensley.

Was die Befunde beim Rhesusaffen betrifft, so ist zunächst hervorzuheben, dass im Bau der Epithelzellen zwischen den Magengrübchen und dem in sie mündenden Drüsenabschnitte absolut keine scharfe Grenze besteht, wie dies ja auch von anderen Autoren angegeben wird.

Es ändert sich mit anderen Worten der Epithelcharakter, wenn man die Zellen von dem Magengrübchen in die Drüsen hinein verfolgt, ganz allmählich d. h. die Breite der Zellen nimmt zu und die Höhe allmählich ab, zugleich nimmt das ganze Zellvolumen ab; der Kern wird rundlicher und berührt schliesslich die Basis; die Sekretsammelstelle wird immer niedriger und erscheint ungefähr etwas unterhalb der Grenze zwischen oberem und zweitem Drüsenviertel an Längsschnittansichten der Zellen als schmaler, heller, dicht unter der freien Oberfläche von Kitt-

leiste zu Kittleiste ziehender Streifen. Dicht unterhalb dieser hellen Zone folgt eine ziemlich gleichmässig strukturierte Zone, welche von allen Zellabschnitten den dunkelsten Farbenton angenommen hat; zwischen dieser Zone und dem Kern kommt wieder ein etwas hellerer Streifen, der das an dem Grübchenepithel beschriebene Kanalsystem deutlich erkennen lässt. Ich will nicht vergessen zu erwähnen, dass die Kanälchen hier etwas feiner zu sein scheinen und etwas dichter stehen, eine Beobachtung, welche auch Holmgren (9) an den Lieberkühnschen Krypten von Igel und Mensch gemacht hat.

Was nun das Diplosoma der eben beschriebenen Epithelzellen betrifft, so hält es sich auch regelmässig an den unteren Kontur der Sekretsammelstelle und rückt mit dem Niedrigerwerden dieses Abschnittes der freien Zelloberfläche immer näher, bis es dieselbe schliesslich vollständig berührt. Die Achse des Gebildes nähert sich noch mehr in ihrer Richtung der Zellachse als bei den Grübchenzellen (s. Tafelfig. 5 u. 6.). Ich muss betonen, dass die eben geschilderten Zellen der Drüsenschläuche als Hauptzellen aufzufassen sind.

Während im oberen Drittel der zwischen Kern und freier Zelloberfläche gelegene Zellabschnitt der Hauptzellen deutlich die drei beschriebenen Zonen zeigt: also obere hellere mit Diplosoma (Sekretsammelstelle), mittlere dunklere und tiefere (Kanälchenzone), schwindet allmählich gegen die Mitte der Drüsenschläuche zu diese scharfe Gliederung, d. h. die Sekretsammelstelle und die Kanälchenzone treten durch die mittlere Zone hindurch in Verbindung, und es löst sich schliesslich die mittlere Zone in einzelne mehr oder weniger zusammenhängende Fetzen auf, sodass man an der Grenze zwischen dem dritten und unteren Viertel von dem Zonenbild nichts mehr erkennen kann; vielmehr sieht man auf hellem Grunde unregelmässige mehr oder weniger zusammenhängende dunkelgefärbte plumpe Massen, welche den ganzen zwischen Kern und freier Zelloberfläche befindlichen Zellabschnitt

durchsetzen; Tafelfig. 7, 8 und 9. Diese Massen werden immer feiner, zu gleicher Zeit das gesamte Protoplasma immer heller, sodass schliesslich, wenn der Zellcharakter am bestimmtesten ausgeprägt ist (in der Mitte des untersten Viertels, oft auch schon erheblich höher im dritten Viertel), in dem hellen Zellleib ein etwas verwaschenes, feines, ganz unregelmässiges, blass graulila farbiges Netzwerk auftritt; Tafelfig. 10 b.

Was die Gestalt dieser typischen Zellform anbelangt, so ist dieselbe durchaus von dem mehr oder weniger reichlichen Vorhandensein von Belegzellen abhängig; stossen mehrere dieser Hauptzellenform aneinander, dann sind sie an Längsschnitten an der Basis gerade so breit wie an der freien Oberfläche, oft sind sie erheblich breiter als hoch und haben meist ein etwas grösseres Volumen als die Zellen des oberen Viertels. An Querschnitten erscheint selbstverständlich die Basis breiter als die freie Oberfläche.

Da wo mehr Belegzellen vorhanden sind und nur ein oder zwei Hauptzellen zwischen ihnen stecken, ist die Basis der letzteren so sehr verschmälert, dass der Zellleib basalwärts sich keilförmig zuschärft. In bestimmter Ansicht besitzen dann die Zellen eine dreieckige Form, deren Basis am Drüsenlumen, deren Spitze an der Drüsenperipherie liegt. (Tafelfig. 9).

Die Gestalt des regelmässig der Basis sehr genäherten Kernes ist ebenfalls von den eben angegebenen Verhältnissen abhängig d. h., wenn mehrere Hauptzellen nebeneinander stehen, ist der Kern mehr in die Breite gedehnt und bei besonders breiten Zellen mehr oder weniger linsenförmig (Tafelfig. 10 a); bei zwischen Belegzellen eingekeilten Hauptzellen schärft sich auch der Kern mehr oder weniger basalwärts zu und weist häufig an der oberen Seite eine Delle auf; zu gleicher Zeit färben sich diese eingekeilten Kerne häufig ganz schwarzblau (Tafelfig. 9 und 10 c).

Das Diplosoma rückt mit dem Undeutlichwerden der drei Protoplasmazonen von der Oberfläche weg (Tafelfig. 8, 9 und 10) und erreicht schliesslich in der ausgebildeten Zellform etwa die Mitte zwischen Kern und freier Zelloberfläche.

Vergleicht man diese Hauptzellform mit den Beschreibungen und Abbildungen der Zimmermannschen (23) und Bensleyschen (3) Arbeit, so unterliegt es keinem Zweifel, dass dieselben identisch sind mit den Zimmermannschen „Schleimzellen" der Fundusdrüsen des Menschen resp. den Bensleyschen muciparen „chief cells of the neck" bei Hund und Katze, sowie bei den anderen von dem letzteren untersuchten Tierformen und den Oppelschen „Halshauptzellen".

Untersucht man den äussersten Drüsengrund auf seine cellulären Bestandteile, so findet man ausser den Belegzellen eine einzige bestimmt charakterisierte Hauptzellart. Die Zellen erscheinen, wenigstens am äussersten Drüsengrund, regelmässig höher als breit, oft doppelt bis dreimal so hoch; nur sie allein begrenzen wenigstens an dieser Stelle das Hauptdrüsenlumen, da die Belegzellen hier nicht bis an das Hauptlumen heranreichen. Von dem äussersten Drüsengrund ab nehmen die fraglichen Epithelzellen sowohl an Volumen, als auch an Höhendurchmesser ab, so dass sie an der Grenze der sie enthaltenden Region — sie finden sich höchstens im untersten Fünftel des eigentlichen Drüsenschlauches, oft nur in einem noch kleinerem Abschnitt — erheblich breiter als hoch sein können (s. Tafelfig. 11a. Die Zellen stammen aus der Mitte des untersten Viertels des Drüsenschlauches.) Im Zellleib kann man deutlich zwei Abschnitte unterscheiden: einen basalen, feinkörnigen, dunkleren, welcher ein Drittel bis zwei Fünftel der ganzen Zellhöhe einnimmt, und einen dem Hauptlumen zugekehrten, gegen den basalen ziemlich scharf abgegrenzten, bedeutend helleren Abschnitt. In dem basalen Teil konnte ich weitere Strukturverhältnisse, etwa Körnchenreihen oder Streifungen etc. nicht

erkennen; der helle Abschnitt dagegen macht einen schaumigen Eindruck, d. h. ist von verhältnismässig grossen und so dicht stehenden Vakuolen durchsetzt, dass das eigentliche Protoplasma als ein feinkörniges Netzwerk mit kreisrunden Maschen erscheint, in dem nur hie und da die Fäden etwas verdickt sind; nur bei den Zellen, welche am äussersten Fundus sitzen und welche zu Belegzellen führende Nebengänge begrenzen, finden sich oft grössere vakuolenfreie Protoplasmamassen, welche in ihrem Aussehen dem grösseren basalen Zellabschnitt gleichen (s. Tafelfig. 12). Es macht den Eindruck, als ob in diesen Fällen die Hauptzellen ihr Sekret in die Nebengänge entleeren. Bei den weiter oben sitzenden und etwas verbreiterten Hauptzellen dieser Art ist der dunklere basale Zellabschnitt gewöhnlich in der Mitte am niedrigsten und steigt an den die Nachbarzellen berührenden Oberflächen oft bis zu den Kittleisten in die Höhe (siehe Tafelfigur 11 a).

Der Kern ist rundlich, vielfach sogar kugelrund und liegt regelmässig in dem hellen vakuolisierten Zellabschnitt, berührt jedoch gewöhnlich den dunklen, basalen Teil; in Ausnahmefällen fand ich ihn ganz oberflächlich, nahe dem Drüsenlumen gelegen (s. Tafelfigur 12). Bei breiten, niedrigen Hauptzellen dieser Art, mit in der Mitte niedrigem basalem Zellabschnitt, kann der Kern die Basis fast berühren, plattet sich aber nicht ab (s. Tafelfig. 11 a).

Zuweilen kommt es vor, dass auch diese Hauptzellart zwischen Belegzellen eingekeilt wird, wenn dies auch nicht häufig ist, da in dem betreffenden Abschnitt die Belegzellen spärlicher sind, als in den höheren Drüsenteilen. Anstatt dass nun, wie bei der vorher beschriebenen Hauptzellenart, die Kerne in diesem Fall in ihrer Gestalt beeinträchtigt werden, weichen sie so weit gegen das Drüsenlumen aus, dass sie ihre kugelrunde Gestalt vollständig bewahren können; auch geraten sie hierbei mitten in den hellen Zellabschnitt hinein, so dass sowohl über ihnen als auch

unter ihnen Sekretvakuolen sich finden. In Bezug auf die Kernstruktur ist nur hervorzuheben, dass, wie bei den übrigen Zellformen, so auch hier ein in allen Fällen ziemlich gleichgrosses Kernkörperchen vorhanden ist.

Was das Mikrocentrum anbetrifft, so gelang es mir ebensowenig, wie K. W. Zimmermann (23), dasselbe mit Bestimmtheit zu erkennen und zwar hauptsächlich aus den gleichen Gründen, welche dieser Autor in seiner Arbeit angegeben hat: nämlich, weil in dem durch die Vakuolen zu dünnen Scheidewänden zusammengedrängten Protoplasma zahlreiche feinste Körnchen sich mit Eisenhämatoxylin färben.

In der obigen Beschreibung der Epithelzellen habe ich absichtlich vermieden, den verschiedenen Teilen der Drüsenschläuche, sowie den verschiedenen Formen der Hauptzellen besondere Namen zu geben; dies geschah deshalb, weil die bisher gebrauchten Ausdrücke meiner Ansicht nach das Richtige nicht genau treffen. Was zunächst den Epithelcharakter anbelangt, so hat K. W. Zimmermann (23) zuerst bestimmte Ausdrücke für die beiden besonders ausgeprägten Hauptzelltypen gebraucht: Schleimzellen und Hauptzellen; er gebrauchte also den Ausdruck Hauptzellen nur für die den Fundusteil der Drüsenschläuche einnehmenden, Pepsin bereitenden Epithelzellen. Bei dieser Einschränkung des Ausdruckes ging K. W. Zimmermann (23) wohl von der Überlegung aus, dass ausser Bizzozero und Oppel alle Autoren bisher nur eine Form von Epithelzellen ausser den Belegzellen kannten, nämlich die Hauptzellen, welche Pepsin produzieren sollten; demnach wären also Hauptzellen und Pepsin bereitende Zellen identische Begriffe. Da nun aber die Pepsin bereitenden Zellen nach seinen Untersuchungen sich nur auf einen mehr oder weniger ausgedehnten Fundusabschnitt der Drüsenschläuche beschränken, konnte er die im oberen Teil der Drüsenschläuche gelegenen, nach seiner Ansicht Schleim produzierenden Epithelzellen nicht Hauptzellen nennen.

Oppel schlägt vor, die beiden Epithelarten „Halshauptzellen" und „Grundhauptzellen" zu bezeichnen, nachdem schon vorher Bensley von „chief cells of the neck" gesprochen hatte, indem er sich wohl überlegte: in den Drüsenschläuchen befinden sich ausser den Belegzellen Hauptzellen; da diese Zellen nun aus zwei verschiedenen Arten bestehen, von denen die einen dem Hals, die anderen dem Drüsengrunde angehören, sind also die einen Halshauptzellen und die anderen Grundhauptzellen. Diese Ausdrücke wären den Zimmermannschen wohl deshalb vorzuziehen, weil darin die Bezeichnung des Sekrets fehlt, obschon auch Bensley (3) dafür eintritt, dass die Halshauptzellen mucipare Zellen seien. Nun giebt aber Bensley (3) ausserdem an, dass das Epithel der Pylorusdrüsen ausschliesslich aus den als Halshauptzellen bei den Fundusdrüsen bezeichneten Epithelzellen bestünden; dann würden also die Pylorusdrüsen nur aus Drüsenhälsen bestehen, und ein Drüsenkörper fehlen; dazu kommt dann noch, dass in dem der Mündung zunächst liegenden Abschnitt der Fundusdrüsen Zellen sich finden, welche durchaus noch nicht Halshauptzellen sind, sondern die Matrix für dieselben bilden. Aus diesen Gründen dürfte der Ausdruck Halshauptzellen als ungeeignet zu bezeichnen sein. Die wichtigsten Zellen sind doch augenscheinlich die das Pepsin und die Salzsäure produzierenden Epithelzellen, d. h. die Belegzellen und die Oppelschen „Grundhauptzellen", während die als Halshauptzellen bezeichneten Elemente mit dem Oberflächenepithel insofern eine nähere Verwandtschaft haben, als sie deutlich aus der gleichen Bildungsstätte hervorgehen. Man sollte deshalb den von Zimmermann und Bensley als Schleimzellen bezeichneten Epithelzellen den Zusatz „Hauptzellen" nicht beifügen, sondern ihn nur für die Oppelschen Grundhauptzellen gebrauchen. Was nun die Bezeichnung der Halshauptzellen resp. Schleimzellen betrifft, so halte ich es für bedenklich, einen Ausdruck zu wählen, welcher die Bezeichnung des Sekrets ent-

hält und zwar einerseits deshalb, weil es sich immerhin noch herausstellen könnte, dass das Sekret nicht gewöhnliches Mucin ist, andererseits, weil die allgemein gebräuchlichen Ausdrücke Belegzellen und „Hauptzellen" keinen Hinweis auf die Sekretart enthalten. Zu dem Ausdruck „Hauptzellen" würde wohl am besten die Bezeichnung „Nebenzellen" passen.

Es bleibt nur noch übrig, dem im oberen Teil der Drüsenschläuche und im tiefsten Abschnitt der Magengrübchen gelegenen Epithel, welches sich von den ebenerwähnten Epithelzellen wesentlich unterscheidet und ihnen deshalb ohne weiteres einfach nicht angegliedert werden kann, eine passende Bezeichnung zu geben. Allgemein wird angegeben, dass hier eine Zellenproduktion stattfindet, und zwar werden hier die Oberflächenepithelzellen, sowie die „Nebenzellen" neugebildet. Da somit von diesen Zellen ein Ersatz geschaffen wird, so könnte man sie einfach Ersatzzellen nennen, wenn nicht dieser Ausdruck von Ebstein gebraucht worden wäre und zwar für Zellen, welche sicher keinen Ersatz für die Epithelzellen liefern, sondern als Leukocyten aufzufassen sind. Es dürfte sich wohl als einfachste Bezeichnung der Ausdruck „Keimepithel" empfehlen, zumal derselbe ja auch im gleichen Sinne für das geschichtete Pflasterepithel sich eingebürgert hat.

Es würde sich demnach für die Epithelzellen des Magenfundus folgende Bezeichnung ergeben:

Oberflächenepithel (mit Einschluss des Grübchenepithels), Keimepithel (das Epithel des Grübchenfundus und des der Drüsenmündung am nächsten gelegenen Schlauchabschnittes), Nebenzellen („Schleimzellen" Zimmermanns (23) und Bensleys (3), „Halshauptzellen" Bensleys und Oppels), Hauptzellen („Grundhauptzellen" Oppels) und Belegzellen.

B. Epithelverhältnisse im Bereich der Lymphkrater.

Bisher habe ich bei der Beschreibung der Epithelien die allgemeinen Verhältnisse berücksichtigt, wie sie sich gewöhnlich in Abschnitten finden, welche dem Charakter nach als zum Magenfundus gehörig zu betrachten sind. Untersucht man nun die Epithelverhältnisse aus dem Bereich eines Lymphkraters und zwar womöglich aus dem gleichen Schnitt, der die oben beschriebenen Verhältnisse in jeder Beziehung deutlich zeigt, so erkennt man wesentliche Abweichungen. Was zunächst das Oberflächenepithel anbelangt, so zeigt dasselbe in dem peripheren Abhang des Kraterwalles bis zu seiner höchsten Erhebung hinauf dieselben Verhältnisse, wie wir sie oben beschrieben haben; von nun aber, gegen den eigentlichen Krater hin, nimmt die Höhe der Sekretsammelstelle allmählich mehr und mehr ab, so dass sie an der Kraterwand selbst zu einem schmalen Streifen reduziert erscheint. Im Kratergrund, d. h. an der Oberfläche des Solitärknötchens, zeigt das leicht vorgewölbte Epithel ganz indifferenten Charakter; höchstens konnte man dicht an der freien Oberfläche eine ganz unbedeutende Aufquellung des Protoplasmas erkennen.

Ich muss noch hinzufügen, dass das Epithel des Kraterabhanges auch die drei Zonen zeigt, wie ich sie in Tafelfigur 5 und 6 abgebildet habe. Ferner ist zu bemerken, dass im Epithel des Kraters, besonders im Kratergrund reichlich Leukocyten zwischen und auf den Epithelzellen liegen.

Drüsenmündungen finden sich bis nahe an den Kratergrund; da diese Drüsen direkt ohne Grübchenbildung münden, so könnte man den ganzen Krater als ein erweitertes und tief gehendes Magengrübchen auffassen, dessen Epithel jedoch mehr noch den Charakter des oberen Drittels eines Drüsenschlauches besässe.

Die der unmittelbaren Umgebung der Solitärknötchen angehörenden Drüsenschläuche unterscheiden sich in Bezug auf das

Verhalten der Epithelzellen ebenfalls wesentlich von den übrigen Fundusdrüsen. Was zunächst die Hauptzellen der das Solitärknötchen unmittelbar berührenden Schläuche betrifft, so zeigen sämtliche aus den oberen zwei Dritteln das, in Tafelfigur 6 wiedergegebene Aussehen, d. h. sie gleichen im allgemeinen den Zellen der Kraterwand, nur sind sie erheblich niedriger und breiter; weiter in die Drüse hinein veränderen sie ihren Charakter nur mässig, so dass sie höchstens das Aussehen der in Tafelfigur 7 angegebenen Zelle annahmen, jedoch in keinem Fall dasjenige der Tafelfigur 10.

Die für den Drüsenfundus charakteristische Hauptzellform (Tafelfig. 11 a und 12) war zwar auch zu erkennen, doch waren die Vakuolen viel weniger reichlich.

Belegzellen fanden sich nur vereinzelt im Drüsengrund und waren dazu erheblich kleiner (wie Tafelfigur 7 links) als sonst. In den übrigen Drüsenabschnitten und im Kraterepithel fehlten sie vollständig. Etwa 3–4 Schlauchbreiten von dem Solitärknötchen entfernt, zeigte das Drüsenepithel das gewöhnliche Verhalten. —

C. Zellproliferation.

Das Vorhandensein von Mitosen in dem Epithel des Magenfundus ist von verschiedenen Autoren angegeben, [Saccozzi (19), R. Heidenhain (11), Waburg (22), Sachs (20), Bizzozero (2) und K. W. Zimmermann (23)], und zwar stimmen sie alle so ziemlich darin überein, dass die Kernteilungsfiguren in den Drüsenhälsen und den tieferen Teilen der Magengrübchen zu finden seien; zum Teil geben sie auch ihre Ansicht dahin kund, dass durch die Zellvermehrung das Oberflächenepithel, sowie die dem oberen Teil der Drüsenschläuche eigenartigen Epithelzellen („Schleimzellen", „muciparen Zellen", „Halshauptzellen", meine „Nebenzellen") ersetzt werden. Im Epithel des Magenfundus vom Rhesusaffen finde ich ziemlich reichlich Kernteilungsfiguren

und zwar am reichlichsten in dem oberen Viertel der Drüsenschläuche; weiter abwärts sind sie jedoch seltener. Unter der Mitte des zweiten Viertels fand ich nur in zwei Fällen Kernteilungsfiguren und zwar aus Schläuchen der näheren Umgebung eines Lymphkraters. Der extremste der beiden Fälle betraf eine ausgebildete Hauptzelle mit hellem Protoplasma vom Typus der Tafelfigur 10; sie war von solchen Zellen umgeben und befand sich an der Grenze zwischen unterem und mittlerem Drittel.

Trotz eingehender Untersuchung vom Magengrübchenepithel gelang es mir bis jetzt nicht mit Sicherheit, Kernteilungsfiguren in diesem nachzuweisen. In einem einzigen Fall, bei dem ein Drüsenschlauch durch allmähliches Weiterwerden des Lumens in ein Magengrübchen überging, fand ich an einer Stelle, wo das Lumen schon deutlich weit geworden war, einen Monaster mit deutlicher Spindel, so dass ich annehmen muss, die Stelle, wo die Kernteilungsfigur sich fand, gehöre bereits dem Magengrübchen an; jedoch muss ich bemerken, dass der Epithelcharakter der Nachbarzellen durchaus dem dicht unterhalb der Mündung vorhandenen glich. Hervorzuheben ist noch, dass die Magengrübchen durchaus nicht alle in der gleichen Höhe endigen, sondern dass einzelne tiefer herabreichen, und dass in solchen Fällen das Epithel des Drüsengrundes dann auch mehr den Charakter des oberen Teiles der Drüsenhälse aufweist. Andererseits kommt es auch mal vor, dass bei einem bis zu normalem Ende herabreichenden Magengrübchen die Epithelzellen am Drüsengrund etwas niedrigere Sekretsammelstellen aufweisen, als es sonst der Fall ist, dass sie also dem sonst nur in dem obersten Teil der Drüsenhälse vorhandenen durchaus gleichen.

D. Muscularis mucosae.

Die Muscularis mucosae der Fundusschleimhaut ist recht kräftig. Man kann in ihr mehrere Richtungen unterscheiden, die nicht etwa ganz bestimmten Schichten zu entsprechen

brauchen, d. h. Fasern der verschiedenen Richtungen durchflechten sich bündelweise. Diese Bündel machen allerdings in den meisten Fällen den Eindruck von Lamellen; so konnte ich oft fünf bis sechs mehr oder weniger dicke Lagen (oft nur von der Dicke einer Muskelfaser) übereinander geschichtet sehen, von denen die einzelnen unter sich gleich gerichtete, aber von denen der Nachbarlage verschieden verlaufende Muskelfasern enthielten.

E. Blutgefässe.

Die Arterien und Venen dringen an der grossen und kleinen Kurvatur in die Magenwand ein und verlaufen zunächst in der Submucosa, wo man überhaupt stets die grössten Äste, sowohl von Arterien als wie von den Venen findet; hier bilden beide Gefässarten, immer einander begleitend, Netze; teils von den gröberen, teils von den feineren Stämmchen ziehen gröbere und feinere Zweige durch die Muscularis hindurch, um in der Subserosa wiederum ein Netzwerk zu bilden, das hie und da durch Anastomosen mit dem submukösen Netz zusammenhängt; andere Ästchen gelangen von den submukösen Arterien und Venen in die Muscularis hinein, um sich dort in Kapillaren aufzulösen, ohne das subseröse Netz zu erreichen. Von dem letzteren ziehen ebenfalls Äste in die Muskulatur hinein, um sich daselbst in Kapillaren aufzulösen. Die Kapillaren bilden in der Muskulatur langgestreckte Maschen, deren grösster Durchmesser sich nach dem Verlauf der Muskelfasern richtet. In der Submucosa selbst entstehen nur sehr spärliche Kapillaren; nur da wo sich Fettzellen reichlicher ansammeln, ist auch das Kapillarsystem, wie man es im Fettgewebe gewöhnlich findet, stärker entwickelt. Ich habe oben bemerkt, dass Arterien und Venen einander begleiten; dies geschieht gewöhnlich in der Weise, dass nur eine Arterie und eine Vene miteinander verlaufen; hie und da spaltet sich eine Vene, um zwei Begleit-

venen zu bilden, welche nach mehr oder weniger langem Verlauf mit oder ohne Anastomosenbildung wiederum zu einer Vene sich vereinigen.

Von den submukösen Gefässen dringen ferner Aste durch die Muscularis mucosae in die Schleimhaut und zwar wiederum

Fig. 2.

Halbschematischer Durchschnitt durch den mit typischen Fundusdrüsen versehenen Magenabschnitt des Rhesusaffen. a drüsenhaltiger Schleimhautabschnitt. b Muscularis mucosae. c Submucosa. d Ringmuskulatur. e Längsmuskulatur. f Serosa. Arterien und Kapillaren schwarz; Venen punktiert. Vergrösserung 68fach.

Arterien und Venen zusammenlaufend, um hier zwischen Drüsenfundi und Muscularis mucosae gröbere und feinere Netze zu bilden. Hier beginnen jedoch die beiden Gefässarten sich verschieden zu verhalten, indem das Netzwerk der Venen engmaschiger ist, bei grösserem Durchmesser der einzelnen Äste.

Die Arterien senden nun kurze Äste in die Schleimhaut, welche sich alsbald in ein aufsteigendes, die Drüsen umspinnendes Kapillargerüst auflösen, dessen Maschenwerk, meist der Drüsenrichtung entsprechend, in die Länge gezogen ist. Die Kapillaren sind so verteilt, dass nicht etwa jeder Drüsenschlauch ein gesondertes umspinnendes Kapillarnetz besitzt, sondern dass die Drüsenschläuche in den Maschen des allseits zusammenhängenden Kapillarsystems drinstecken, d. h. eine einzige Kapillare dient immer zur Ernährung von zwei oder mehreren Schläuchen, zwischen denen sie durchzieht. Unter der Schleimhautoberfläche münden die Kapillaren in ein in den Firsten der die Magengrübchen trennenden Schleimhautleisten gelegenes Netz von Anfangsvenen. Dieses Oberflächennetz enthält in jeder Masche je eine Magengrübchenmündung; es verläuft also in einer Scheidewand zwischen zwei Magengrübchen je nur eine solcher Anfangsvenen und zwar dicht unter dem Firstenepithel.

Ich habe dieses Netz als Venennetz bezeichnet, da der Durchmesser der einzelnen Gefässe erheblich stärker ist, als die die Drüsen umspinnenden Kapillaren; ein Unterschied im Bau besteht jedoch zwischen beiden nicht. Aus diesem oberflächlichen Venennetz gehen nun, mit mehreren Anfangsvenen entspringende, einzelne grade absteigende Venen hervor, welche in das erwähnte, zwischen Drüsenfundi und Muscularis mucosae gelegene, Venennetz einmünden. Es stimmen die Gefässverhältnisse der Fundusschleimhaut mit denen von Brinton (4 und von Mall (14) angegebenen und beschriebenen überein. (s. Textfigur 2). —

Es erübrigt mir die angenehme Pflicht, meinem hochverehrten Lehrer, Herrn Professor Dr. K. W. Zimmermann für die gütige Hilfe bei der Arbeit und für die Anfertigung der Tafelfiguren 3—12 meinen wärmsten Dank auszusprechen.

Litteraturverzeichnis.

1. Bizzozero, G., Über die Regeneration der Elemente der schlauchförmigen Drüsen und des Epithels des Magendarmkanals. Anat. Anzeig. 3. Jahrg. Nr. 26. S. 781—784. 1888.
2. — Über die schlauchförmigen Drüsen des Magendarmkanals und die Beziehungen ihres Epithels zu dem Oberflächenepithel der Schleimhaut. Zweite Mitteilung. Arch. f. mikr. Anat. Bd. 40. S. 325—375. T. 18, 19. 1892.
3. Bensley, R. R., The Structure of the Mammalian Gastric Glands. The quarterly journal of microsé science, Vol. 41, part. 3. new series 1898.
4. Brinton, W., Stomach and intestine, Todds cyclop. Vol. 5. (Supplementary Vol.), pag. 293–423. London 1859.
5. Cade, A., Étude de la constitution histologique normale et de quelques variations fonctionelles et expérimentales des éléments sécréteurs des glandes gastriques du fond chez les Mammifères. Arch. Anat. Micr. Paris. Tome 4, pag. 1—86. 17 Fig. 1901.
6. Ebstein, W., Beiträge zur Lehre vom Bau und den physiologischen Funktionen der sogen. Magenschleimdrüsen. Arch. f. mikr. Anat. Bd. 6, Heft 4, S. 515. Taf. XXVIII. 1870.
7. Edelmann, Vergleichend-anatomische und physiologische Untersuchungen über eine besondere Region der Magenschleimhaut (Cardialdrüsenregion) bei den Säugetieren. Deutsche Zeitschr. f. Tiermedizin. Bd. 15. S. 165—214. 1889.
8. Golgi, C., Sur la structure des cellules nerveuses des ganglions spinaux. Arch. Ital. Biol. Tome 30, pag. 278—286. 1898.
9. Holmgren, E., Weiteres über die „Trophospongien“ der Leberzellen und der Darmepithelzellen. Anat. Anz. Bd. 22, Nr. 16. 1902.
10. Heidenhain, R., Untersuchungen über den Bau der Labdrüsen. Arch. f. mikr. Anat. Bd. 6, S. 368, mit Taf. XX u. XXI. 1870.
11. — Physiologie der Absonderungsvorgänge. Handbuch der Physiologie von L. Hermann. Bd. 5, S. 1—420, 88 Fig. im Texte. 1880.

12. Joseph, Heinrich, Beiträge zur Flimmerzellen- und Centrosomenfrage. Arb. aus d. Zool. Inst. Wien, 14. Bd. 1902.
13. Koelliker, Alb., Mikroskopische Anatomie, II. Bd., Spezielle Gewebelehre, 1. Hälfte Leipzig 1850, 2. Hälfte 1854.
14. Mall, F., Vessels and Walls of the Dog's Stomach. Johns Hopkins, Hosp. Reports V, 1, pag. 1—36, 5 Pl. 1892.
15. Negri, A., Di una fina particolarita di struttura delle cellule di alcune ghiandole dei mammiferi. Bolletino della societa medico-chirurgica de Pavia, pag. 61, 1900, Nr. 1.
16. Oppel, Albert, Lehrbuch der vergleichenden mikroskopischen Anatomie der Wirbeltiere. Abteil. Magen. 1896.
17. Rollett, A., Über die blinddarmförmigen Drüsen des Magens. Medizin. Centralbl. Nr. 21, 22, S. 325 u. 337. 1870.
18. Stöhr, Ph., Zur Kenntnis des feineren Baues der menschlichen Magenschleimhaut. Arch. f. mikr. Anat. Bd. 20. S. 221—245. 1882.
19. Saccozzi, A., Sulla regenerazione dell' epitelio delle ghiandole gastriche ed intestinali in condizione normale e patologiche. Gazetta degli ospitali 4. Genajo Nr. 1. 1885.
20. Sachs, A., Zur Kenntnis der Magenschleimhaut in krankhaften Zuständen. Arch. f. experiment. Pathol., Bd. 22, S. 155—173, 1 Tafel. 1887.
21. Salomon, Hugo, Beiträge zur Anatomie des Magens der katarrhinen Affen (Cercopithecus und Jnuus). Arch. f. mikr. Anat. Bd. 41, pag. 19—27. 1893.
22. Warburg, Fr., Beiträge zur Kenntnis der Schleimhaut des menschlichen Magens. Aus d. med. Klinik z. Bonn. Inaug.-Diss. Bonn 1894.
23. Zimmermann, K. W., Beiträge zur Kenntnis einiger Drüsen und Epithelien. Arch. f. mikroskop. Anat. und Entwickelungsgeschichte. Bd. 52, 1898.

Erklärung der Abbildungen.

Die Figuren 1 und 2 sind nach mit Hämalaun gefärbten Präparaten von Herrn Matz, Zeichner in Bern unter einer 68fachen Vergrösserung gezeichnet. Die übrigen Figuren wurden nach Eisenhämatoxylin-Präparaten unter Anwendung der Seibertschen apochromatischen Öl-Immersion von 2,0 mm, des Kompensations-Okulars 8 und des Abbeschen Zeichenapparates von Herrn Prof. K. W. Zimmermann gezeichnet. Vergrösserung 1500. Sämtliche Abbildungen geben die Verhältnisse der typischen mit „Fundusdrüsen" ausgestatteten intermediären Magenzone wieder.

Figur 1. Längsschnitt durch den Magen vom Rhesusaffen nahe der Mitte der grossen Kurvatur; gut ausgebildeter Lymphkrater. a Drüsenschicht der Schleimhaut mit den drei charakteristischen Zonen: Zone der Magengrübchen plus Keimepithel dunkel; Zone der Nebenzellen hell; Zone der Hauptzellen dunkel. b Muscularis mucosae. c Submucosa. d Ringmuskulatur. e Längsmuskulatur.

Es muss bemerkt werden, dass die feine Punktierung der Drüsenschläuche nur teilweise den Kernen entspricht, im übrigen jedoch nur dazu dient, die Schläuche besser hervorzuheben.

Figur 2. Querschnitt durch die gesamte Magenwand vom Rhesusaffen nahe der Mitte der grossen Kurvatur; nicht vollständig ausgebildeter Lymphkrater. Der Lymphfollikel hat die Muscularis mucosa noch nicht durchbrochen. Buchstabenbezeichnung wie bei Figur 1.

Figur 3. Oberflächenepithel der typischen Fundusregion. Diplosoma; Holmgrensche Kanälchen in jeder Zelle.

Figur 4. Epithelzellen aus dem Fundus der Magengrübchen; Übergangsformen zwischen Keimepithel und Oberflächenepithel; im übrigen wie bei Figur 3.

Figur 5. Keimepithel aus dem der Mündung zunächst gelegenen (oberen resp. ersten) Drüsenviertel; Diplosoma; Holmgrensche Kanälchen.

Figur 6. Keimepithelzelle aus dem oberen Teil des zweiten Drüsenviertels; Diplosoma.

Figur 7. Epithelzellen aus der Mitte des Drüsenschlauches; in der Mitte Übergangsform zwischen Keimepithelzelle und Nebenzelle mit Diplosoma. Rechts eine grosse, links eine kleine (junge?) Belegzelle.

Figur 8. Übergangsform von Keimzellen zu Nebenzellen aus der Mitte eines Drüsenschlauches; Diplosoma.

Figur 9. Fast vollständig ausgebildete Nebenzellen dicht unter der Mitte eines Drüsenschlauches; Diplosoma.

Figur 10. Nebenzellen und zwar a, b aus dem Anfang des untersten Viertels; c aus der Mittə eines Schlauches. Die Nebenzellen von Figur 9, sowie 10 c steckten zwischen Belegzellen.

Figur 11. a Hauptzelle, b Nebenzelle mit Diplosoma, aus der Mitte des untersten Viertels.

Figur 12. Drei Hauptzellen und eine Belegzelle aus dem äussersten Drüsenfundus. Ein zwischenzelliger Nebengang führt zwischen den Hauptzellen zur Belegzelle und dringt mit einzelnen Zweigen zwischen Belegzelle und Hauptzellen.

Aus dem anatomischen Institute zu Camerino.

ZUR ANATOMIE

DES

MUSCULUS RECTUS ABDOMINIS

DES

MENSCHEN.

VON

Prof. JULIUS KAZZANDER.

Mit 19 Figuren auf den Tafeln 20/26.

Über die Anatomie des Musculus rectus abdominis des Menschen sind zahlreiche Angaben vorhanden und die einschlägige Litteratur ist an vielen Orten, in einzelnen Handbüchern und in Spezialarbeiten und noch zuletzt in dem an Quellenangaben reichen Werke von A. F. Le Double[1]) in so ausführlicher Weise behandelt worden, dass ich füglich auf eine chronologische Litteraturübersicht verzichten und mich mit dem Hinweise auf die vorausgegangenen Arbeiten begnügen kann.

Auch die Bedeutung, welche den verschiedenen morphologischen Befunden von vergleichend anatomischem Standpunkte, für die Stammesgeschichte des Menschen und namentlich für die Frage der Umgestaltungen, welche der Rumpf unseres Körpers in seinem Knochengerüste und in den Weichteilen durchgemacht hat, zugeschrieben werden kann, ist hervorgehoben worden. Diesbezüglich müssen namentlich die Arbeiten von G. Ruge[2]) erwähnt werden.

Wenn ich trotzdem die Ergebnisse meiner eigenen Untersuchungen hier mitteile, so geschieht es um einige neue Beiträge zu den Kenntnissen über die Formverhältnisse jenes Muskels und deren Bedeutung zu liefern und um Befunde bekannt zu machen, die sich aus einer genaueren Untersuchung der Fascie

[1]) Traité des variations du système musculaire de l'homme et de leur signification au point de vue de l'anthropologie zoologique. Paris, 1897.

[2]) Der Verkürzungsprozess am Rumpfe von Halbaffen. Morphologische Jahrbücher, 18. Bd., 1892. — Zeugnisse für die metamere Verkürzung des Rumpfes bei Säugetieren. Der Musculus rectus thoraco-abdominalis der Primaten. Ebenda, 19. Bd., 1893.

ergeben, welche beim Menschen an der vorderen Thoraxwand die Interkostalräume deckt und meiner Meinung nach bis jetzt nicht in exakter Weise untersucht und beurteilt worden ist.

Ich habe im ganzen 19 Kadaver untersucht. Es sollen jedoch im folgenden nur 14 Fälle geschildert werden, die, einseitig oder doppelseitig, Verhältnisse darboten, welche mir für die zu behandelnde Frage von Wichtigkeit erschienen. Die anderen Fälle waren normal oder boten nur wenig Interesse dar und sollen deshalb nicht beschrieben werden.

I.

1. Fall.

65 J. alter Mann. Linke Seite (Fig. I).

Die proximale Grenze des Muskelbauches der lateralen Zacke (R_1) des Rectus entspricht einer schief von aussen und vorn nach innen und hinten ziehenden Linie, sodass der äusserste Teil des Muskelbauches die sechste Rippe etwas überschreitet, während der innerste Teil desselben an der oberen Seite jener Rippe endet. Der Muskelbauch setzt sich dann in eine Reihe fibröser Fäden fort, von denen die äusseren kürzer sind als die inneren, die schon auf der oberen Seite der sechsten Rippe ihren Anfang nehmen. In ihrer Gesamtheit bilden jene fibrösen Fäden eine platte und breite Sehne, mittelst derer sich die laterale Portion des Rectus schliesslich an den hinteren Rand des knorpeligen Teiles der fünften Rippe ansetzt. Eine zweite Zacke (R_2) dieses Muskels inseriert sich an die sechste und eine dritte (R_3) an die siebente Rippe. Zwischen dem Knorpel der dritten und der vierten Rippe, proximalwärts und distalwärts sich etwas auf die obere Seite derselben fortsetzend, fand sich in der verlängerten Richtung der innersten Portion der Zacke R_1, auf der den Interkostalraum deckenden Fascie, ein breiter bindegewebiger

Strang. Der mediale Rand dieses Stranges war von der Fascie abhebbar, lateralwärts aber setzte er sich kontinuierlich in dieselbe fort. Von der Fascie, die sonst aus schief angeordneten Fasern bestand, unterschied sich der Strang durch seinen senkrechten Verlauf, bedeutende Stärke und mattglänzendes, sehnenartiges Aussehen. Ausserdem waren in demselben Interkostalraum medianwärts noch zwei andere von der Fascie sich differenzierende fibröse Stränge vorhanden, die sich nicht über die Ränder der betreffenden Rippen hinaus verfolgen liessen und schwächer als der erstere waren.

2. Fall.

25 J. alter Mann. Linke Seite (Fig. II).

Die laterale Zacke (R_1) des M. rectus lässt eine mittlere Abteilung erkennen, welche konisch zugespitzt und fleischig sich bis zum distalen Rande der fünften Rippe erstreckt. Von hier nimmt die Länge der Muskelbündel, nach aussen längs einer schiefen, nach innen längs einer gebogenen Linie, bis zum proximalen Rande der sechsten Rippe ab. Die seitlichen Teile der in Rede stehenden Zacke gehen dann in fibröse Fäden über, die sich an den distalen Rand des knorpeligen Teiles der fünften Rippe inserieren. Die sehnige Fortsetzung der inneren Portion dieser Zacke war bedeckt vom Musculus pectoralis major, der ihr fest adhärierte. Eine zweite Zacke (R_2) des Rectus inserierte sich an den hinteren Rand des Knorpels der sechsten Rippe und eine andere (R_3) an den Knorpel der siebenten und an das Ligamentum costoxyphoideum.

Im Raume zwischen den knorpeligen Enden der dritten und der vierten Rippe sind auf der Fascia intercostalis fünf distinkte schief verlaufende sehnige Stränge vorhanden. Die drei mittleren waren deutlicher entwickelt als der innerste und der äusserste; dieser letztere lehnte sich lateralwärts an die schiefen Faserzüge der Fascia intercostalis an, in welche auch

der benachbarte Musculus pectoralis minor sehnige Ausläufer schickte. Die fibrösen Stränge setzten sich auf eine kleine Strecke auch auf die obere Seite der angrenzenden Rippen fort.

3. Fall.

87 J. alte Frau. Rechte Seite (Fig. III).

Die laterale Zacke R_1 des Rectus war muskulös bis zum distalen Rande der sechsten Rippe. In dieser Höhe ging der Muskelbauch in eine platte Sehne über, welche mehrere stärkere Bündel erkennen liess und allmählich eine schräge Richtung annehmend, in die Fascie des fünften Interkostalraumes überging, sich hier den die genannte Fascie konstituierenden gleichfalls schräg verlaufenden Fasern zugesellte und schliesslich am hinteren Rande des knorpeligen Teiles der fünften Rippe endigte. Zwei andere Zacken des Rectus R_2 und R_3 inserierten sich an die sechste (obere Seite), bezw. siebente Rippe (distaler Rand). Die Sternokostalportion des M. pectoralis major reichte mit ihrem distalen Rande, einwärts, bis zur oberen Seite der sechsten Rippe, nach aussen hingegen inserierte sie sich an die Fascie des fünften Interkostalraumes. Zwischen den knorpeligen Enden der vierten und der fünften Rippe fanden sich, der Fascie aufliegend, zwei Gruppen von fibrösen Strängen, die durch einen Zwischenraum getrennt waren, in welchem die Fascie dünn war und den unterliegenden Musc. intercostalis internus durchscheinen liess. Die laterale Gruppe lässt fünf breitere, die mediale nur vier etwas schmälere Einzelstränge erkennen. Die äussere Gruppe dieser Gebilde zeigt in evidenter Weise eine schiefe Richtung lateralwärts; an der inneren ist diese Anordnung weniger deutlich und die Bestandteile derselben verlaufen fast parallel der sagittalen Mittellinie. Die äusseren Stränge schliessen sich nach aussen schwächeren Fäden an, denen die sehnigen Ausstrahlungen des Musc. pectoralis minor folgen. Beide Gruppen bilden einen gegen das Sternum hin offenen Winkel mit den fibrösen Zügen, welche

im distalen Interkostalraum ausgespannt sind und als Ursprungssehnen des grossen Brustmuskels erkannt werden konnten. Auch im dritten Interkostalraume sah man fibröse Stränge in der Fascie, z. T. im Gebiete des knöchernen, z. T. des knorpeligen Teiles der angrenzenden Rippen, auf welche sie sich auch etwas ausdehnten. Die Neigung dieser Stränge war geringer als an den Gebilden, welche ihnen distal entsprachen und näherte sich der sagittalen Mittellinie. Dasselbe sieht man auch an einem feineren aber doch distinkten Faden, der in demselben Interkostalraume, dem Sternum näher, isoliert gelegen war.

4. Fall.

70 J. alter Mann. Linke Seite (Fig. IV).

Der Musc. rectus abdominis inserierte sich mittelst einer lateralen Zacke (R_1) an den hinteren Rand des knorpeligen Teiles der fünften Rippe. Die nächstfolgende Zacke (R_2) reichte muskulös bis zum Knorpel, welcher die fünfte und sechste Rippe untereinander verband. Hier ging sie in zwei getrennte sehnige Stränge über, welche in schief lateraler Richtung bis zum hinteren Rande der vierten Rippe reichten. Eine dritte Zacke (R_3) endete an der sechsten und eine vierte (R_4) an der siebenten Rippe. Lateralwärts von den sehnigen Strängen, mit denen sich die Zacke R_2 an die vierte Rippe ansetzte, waren im vierten Interkostalraume fünf starke fibröse Bündel vorhanden, welche ihrer anatomischen Beschaffenheit nach vollständig den sehnigen Fortsetzungen jener Rectuszacke glichen und auch eine identische Anordnung einhielten. In derselben Verlaufsrichtung befanden sich im proximalen Interkostalraume Sehnenausstrahlungen des Musc. pectoralis minor. Die Fascie des vierten Interkostalraumes bestand sonst aus dünnen dicht gedrängten fibrösen Bündeln, die sich lateral den Ausläufern des Pectoralis minor zur fünften Rippe anschlossen, medianwärts bis zum Sternum reichten und parallel den beschriebenen starken sehnigen Bildungen verliefen.

Auch im dritten Interkostalraume waren in der Fascie starke fibröse Gebilde anwesend. Diese hatten dieselbe Verlaufsrichtung wie die früher beschriebenen, unterschieden sich aber von denselben durch die weiter sternalwärts gerückte Lage, derzufolge sie nicht die laterale Grenze jener erreichten, medianwärts aber dieselben überschritten. Ausstrahlungen des Pectoralis minor waren in dem proximal folgenden Interkostalraume, in der Fortsetzung der beschriebenen Stränge, nicht vorhanden. Lateralwärts lehnten sich diese derjenigen Zacke des Pectoralis minor an, welche am proximalen Rande der vierten Rippe endete. An ihrer inneren Seite war die Fascie sehr dünn und liess nur schwache gleichfalls lateral geneigte Bündel erkennen. In der Nähe des Brustbeins erstreckten sich vom fünften zum siebenten Rippenknorpel fibröse Stränge, welche als Ursprungssehnen des Pectoralis major erkannt werden konnten; der äusserste unter ihnen verband sich mit dem inneren jener zwei Sehnen, womit sich die Zacke R_2 an die vierte Rippe ansetzte.

5. Fall.

Erwachsene Frau. Linke Seite (Fig. V).

Der Muskelbauch der äussersten Zacke (R_1) endete kegelförmig und reichte mit der Spitze ungefähr bis zur Mitte des vierten Interkostalraumes; von hier aus senkte er sich rechts und links schief zum vorderen Rande der fünften Rippe. Der Muskelbauch setzte sich in eine starke platte aus schmalen fibrösen Bündeln zusammengesetzte Sehne fort, die sich an den hinteren Rand der vierten Rippe inserierte und zwar fast ganz an den knöchernen Teil und nur in geringer Ausdehnung an die knorpelige Fortsetzung derselben. Die Anordnung der Bündel des mittleren Teiles der Sehne war eine senkrechte, die der seitlichen Teile aber verliefen schräg von hinten innen nach vorn aussen. Die Richtung der Sehne namentlich aber des äusseren Teiles derselben war in der Linie, in welcher sich der Pectoralis minor

an den proximalen Rand derselben Rippe inserierte. Eine andere schmale Zacke des Rectus (R_2) heftete sich an die fünfte Rippe, eine dritte (R_3) an die sechste und schliesslich eine vierte (R_4) an die siebente Rippe. Die laterale und auch ein Teil der an die sechste Rippe sich inserierenden Zacke war bedeckt vom M. pectoralis major, d. h. von der Sternokostalportion und von dem von der Rectusscheide entspringenden Teile des Muskels. Einwärts von der Sehne, womit sich die laterale Zacke an den distalen Rand der vierten Rippe inserierte, fand sich im Interkostalraume eine Gruppe von starken fibrösen Strängen.

Sternalwärts waren noch andere schwächere Stränge der Fascie aufgelagert, welche dieselbe Anordnung zeigten. In dem proximal benachbarten Zwischenrippenraume ist in der Fascie eine sehr starke und breite aus dicht gefügten Bündelchen konstituierte sehnige Lamelle vorhanden gewesen, welche in exakter Weise die Richtung der früher erwähnten fibrösen Stränge fortsetzte. Lateralwärts war dieses Gebilde in Kontiguität mit einer Reihe schwächerer Fasern, die schief nach auswärts geneigt waren und sehnige Ausstrahlungen des Pectoralis minor darstellten; proximalwärts entsprach demselben eine Zacke des Pectoralis minor, die zur dritten Rippe zog. Auch hier waren sternalwärts noch einige zerstreute schmälere fibröse Stränge vorhanden.

6. Fall.

60 J. alte Frau; rechte Seite. (Fig. VI).

Der äusserste Teil des Rectus (R_1) ist muskulös bis ungefähr zur Mitte der oberen Seite der fünften Rippe; hier wird er sehnig und erstreckt sich, in stark schiefer Richtung, bis zum hinteren Rande des knöchernen Teiles der vierten Rippe, fast bis zu derjenigen Zacke des Musc. serratus anticus major, welche von dieser Rippe ihren Ursprung nimmt. Die sehnige Fortsetzung des Rectus lag der Fascie des vierten Interkostalraumes innig auf und ging auch an ihren seitlichen Grenzen kontinuierlich in

dieselbe über; sie konnte aber leicht wegen ihrer Festigkeit und durch ihren Glanz unterschieden werden. Medianwärts war die Fascie stark und von dicht aneinandergedrängten, der Sehne des Rectus parallel laufenden dünnen fibrösen Bündeln gebildet. Eine andere sehr breite Zacke des Rectus (R_2) inserierte sich an den hinteren Rand des knorpeligen Teiles der fünften Rippe; eine dritte schmale Zacke (R_3) an die sechste und schliesslich eine vierte Zacke (R_4) an den siebenten Rippenknorpel.

Linke Seite (Fig. VII).

Die lateralste Zacke (R_1) des Rectus blieb muskulös bis zum vorderen Rande der fünften Rippe; der dieser Rippe aufliegende Teil des Muskelbauches war jedoch sehr verdünnt und ging in eine aus distinkten Bündeln bestehende Sehne über, welche sich an den hinteren Rand der vierten Rippe inserierte. Die verschiedenen Bündel der Sehne hatten nicht alle die gleiche Richtung. Das lateralste nämlich verlief schief von hinten innen nach vorn aussen und inserierte sich am inneren Ende des knöchernen Teiles der vierten Rippe. Das folgende war senkrecht gestellt und endigte gleichfalls noch am knöchernen Teile jener Rippe. Das zunächst folgende Bündel ging senkrecht und die am weitesten medianwärts gelegenen verliefen in schiefer Richtung von hinten aussen nach vorn innen, zum knorpeligen Teile der vierten Rippe. Mit einer anderen schmalen Zacke (R_2) inserierte sich der Rectus sehnig an den hinteren Rand des fünften Rippenknorpels; mit einer dritten Zacke (R_3) an den sechsten und schliesslich mit einer anderen (R_4) an den siebenten Rippenknorpel.

Die Fascie im vierten Interkostalraum lässt einwärts von der Sehne des Rectus einen starken schief nach aussen geneigten Strang erkennen und weiter sternalwärts noch andere parallel verlaufende Bündel. Auch in der Fascie des dritten Interkostalraumes sind mehrere starke fibröse Stränge vorhanden, die schief geneigt sind; sie verlaufen parallel den in demselben Inter-

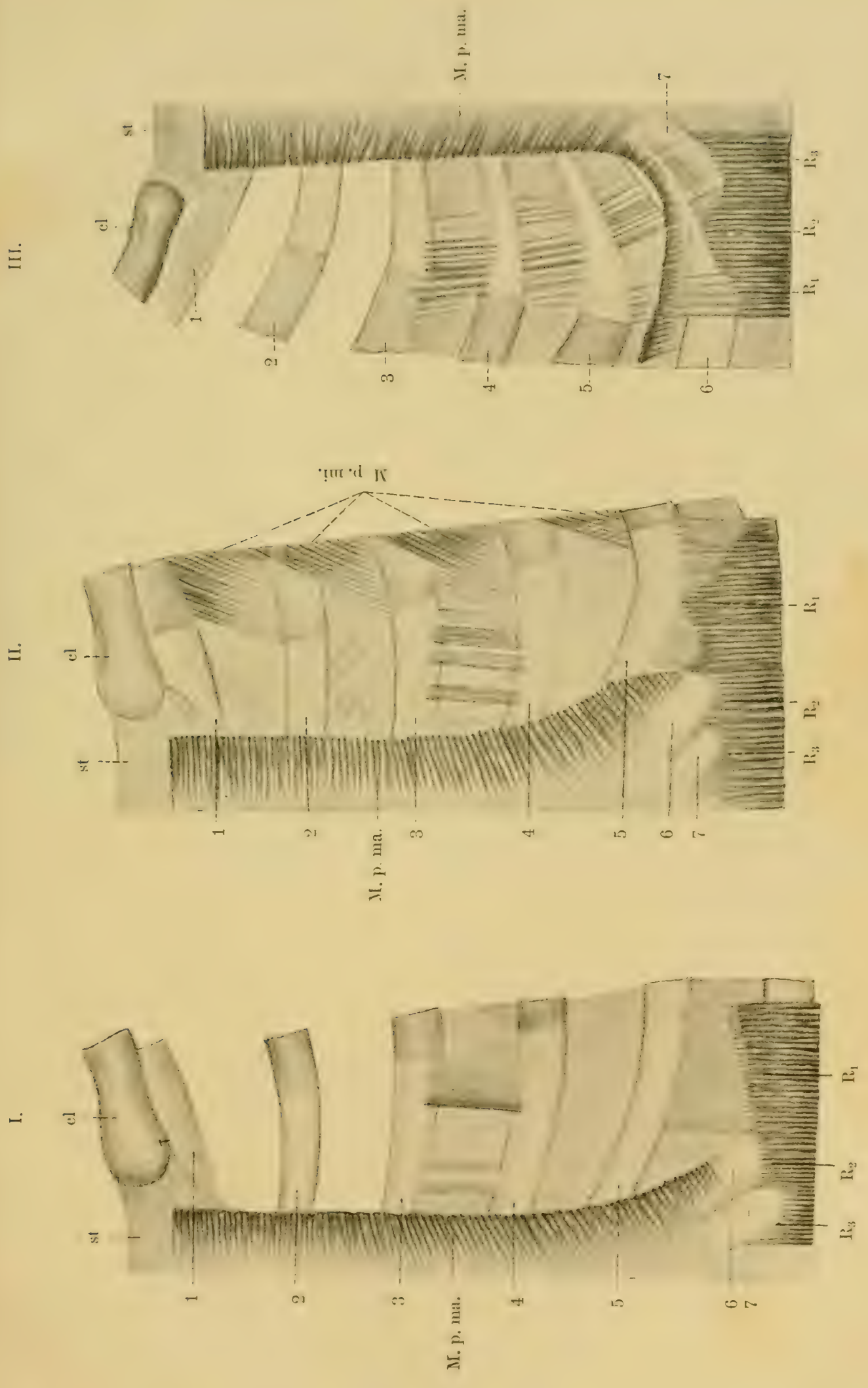

Julius Kazzander.

G. Angelini-M. del.

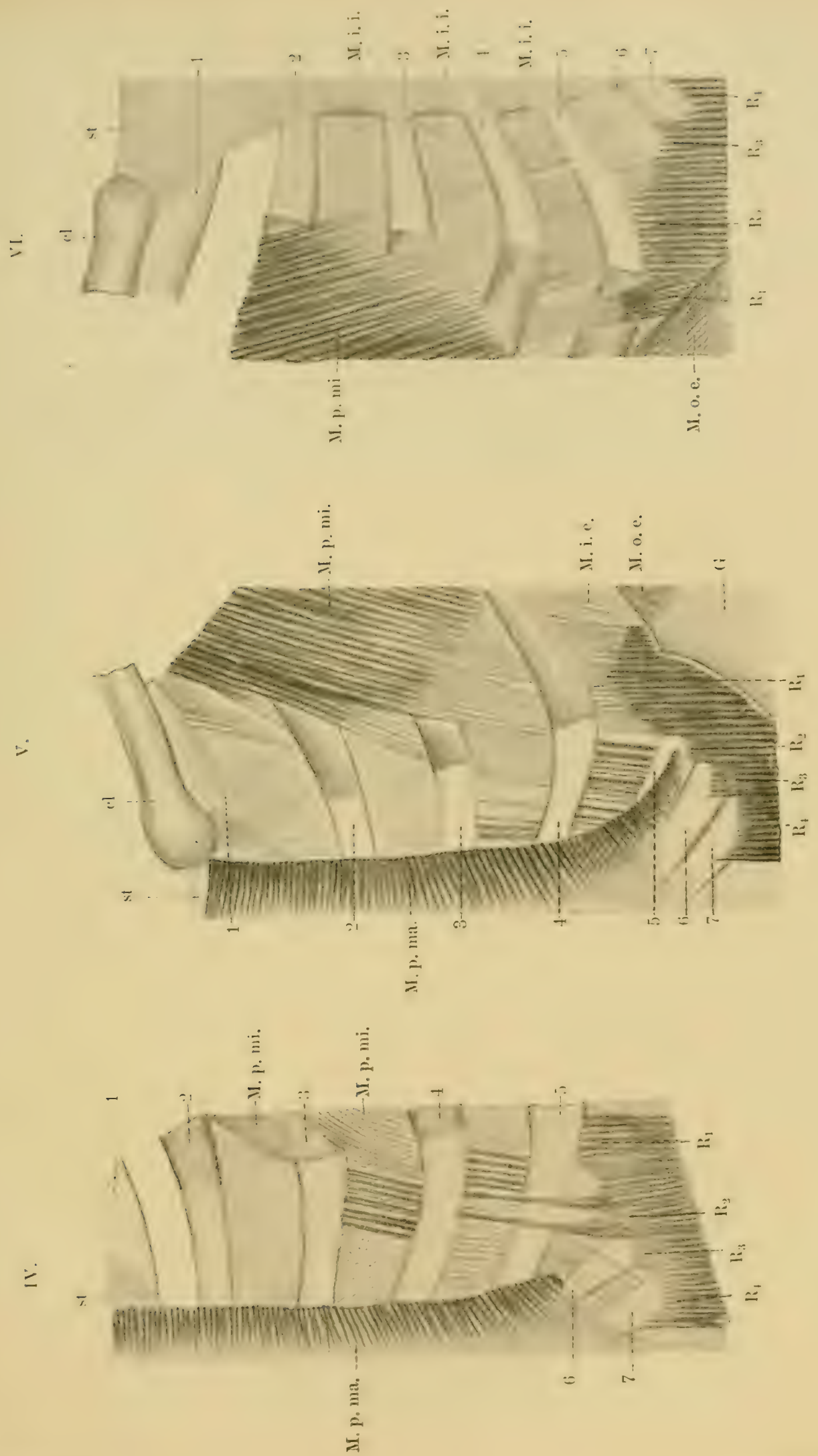
VI.
M. p. mi.
M. o. e.
M. i. l.
M. i. l.
M. i. l.
st
el
1
2
3
4
5
6
7
R1
R2
R3
R4
V.
M. p. mi.
M. i. e.
M. o. e.
M. p. ma.
st
el
1
2
3
4
5
6
7
R1
R2
R3
R4
IV.
M. p. mi.
M. p. mi.
M. p. ma.
st
1
2
3
4
5
6
7
R1
R2
R3
R4

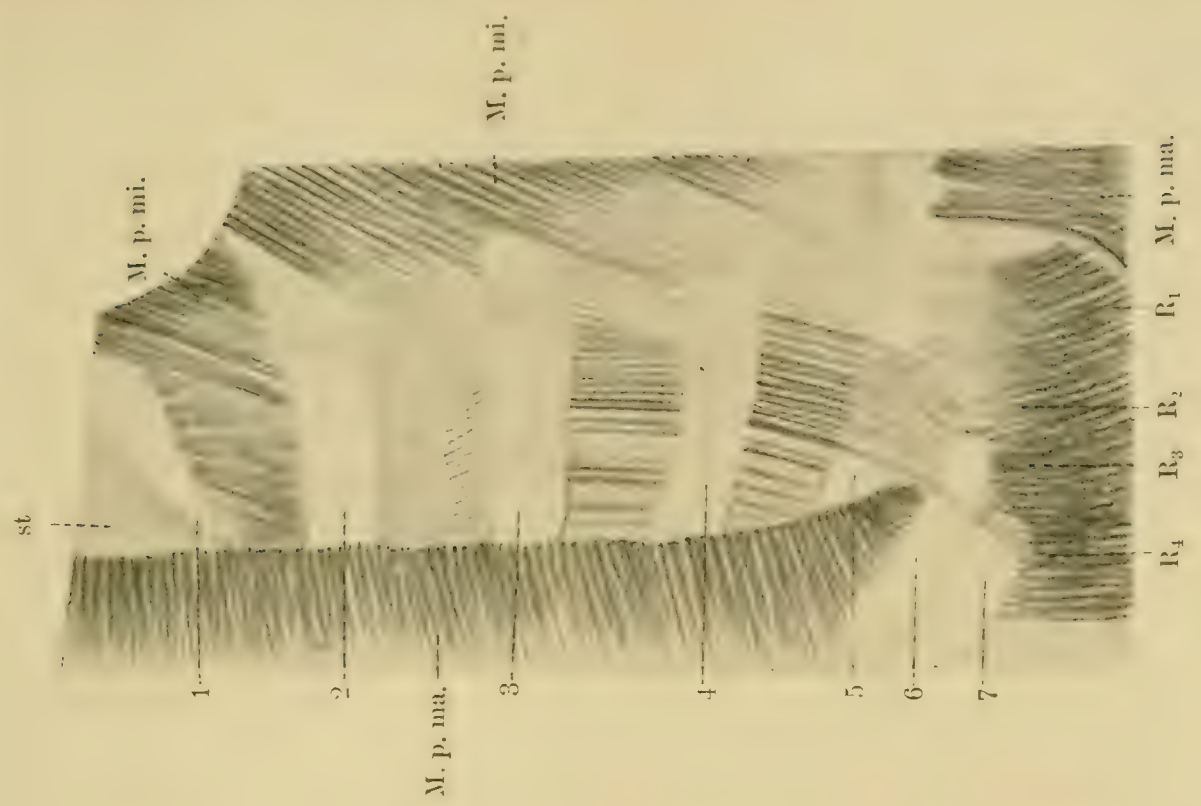
IX.
M. p. mi.
M. p. mi.
st
1
2
M. p. ma.
3
4
5
6
7
R4 R3 R2 R1
M. p. ma.

VIII.
P. st. m. st. cl. m.
P. st. m. st. cl. m.
M. p. ma.
M. prst.
6
7
G

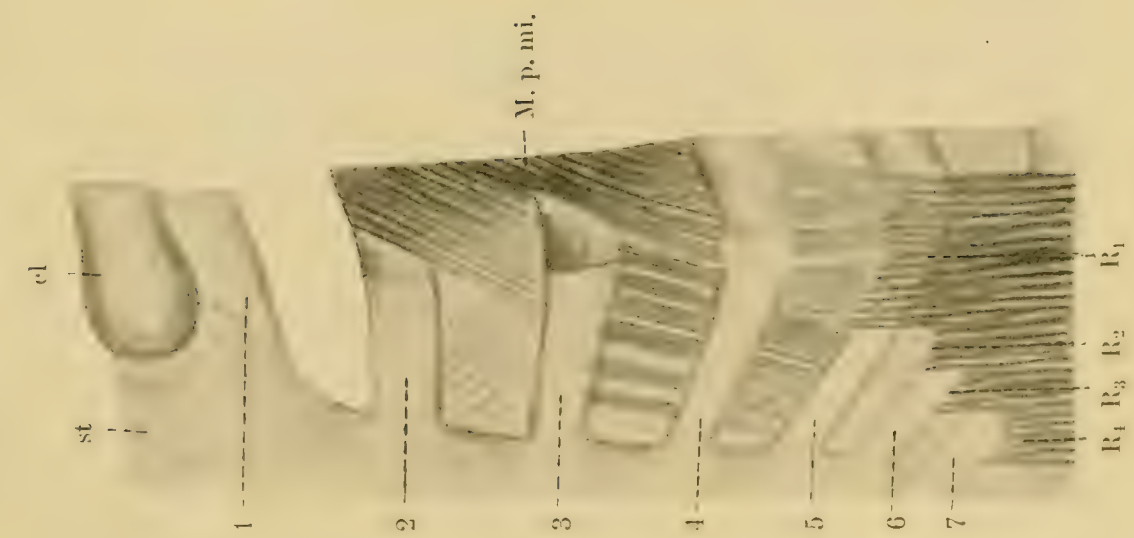
VII.
cl
st
M. p. mi.
1
2
3
4
5
6
7
R4 R3 R2 R1

X.

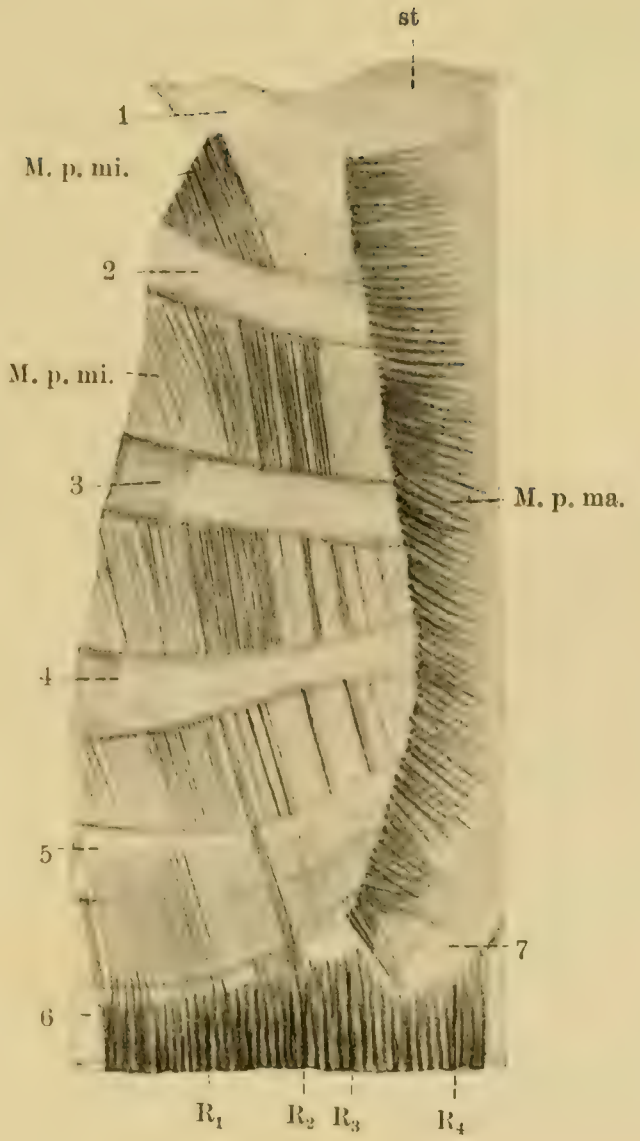

XI.

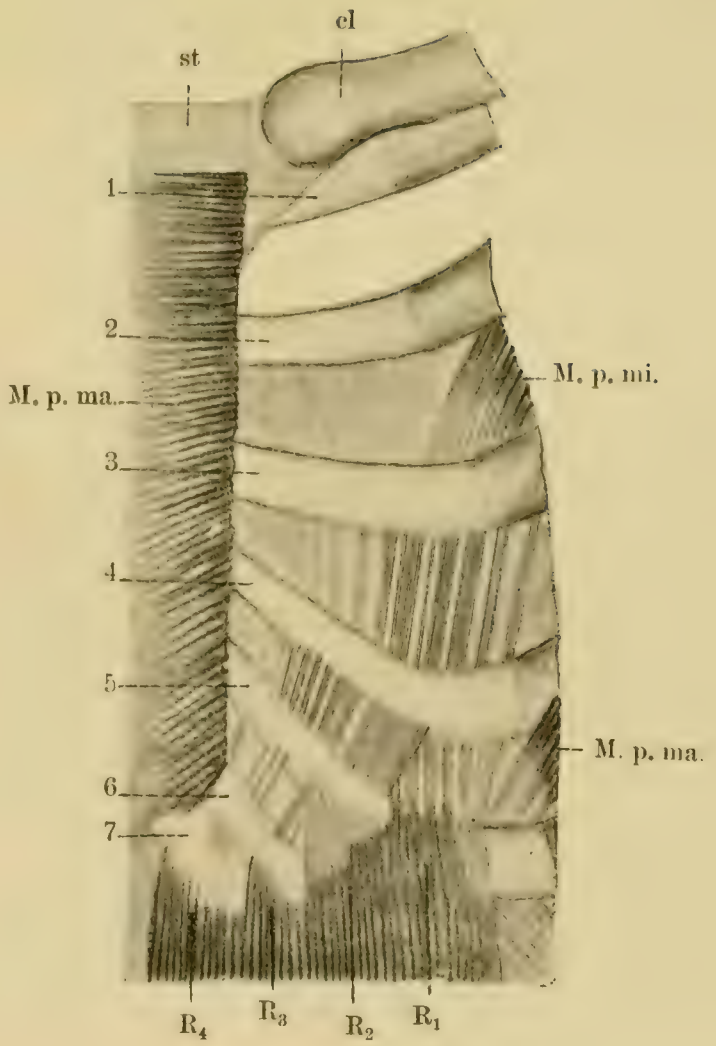

XII.

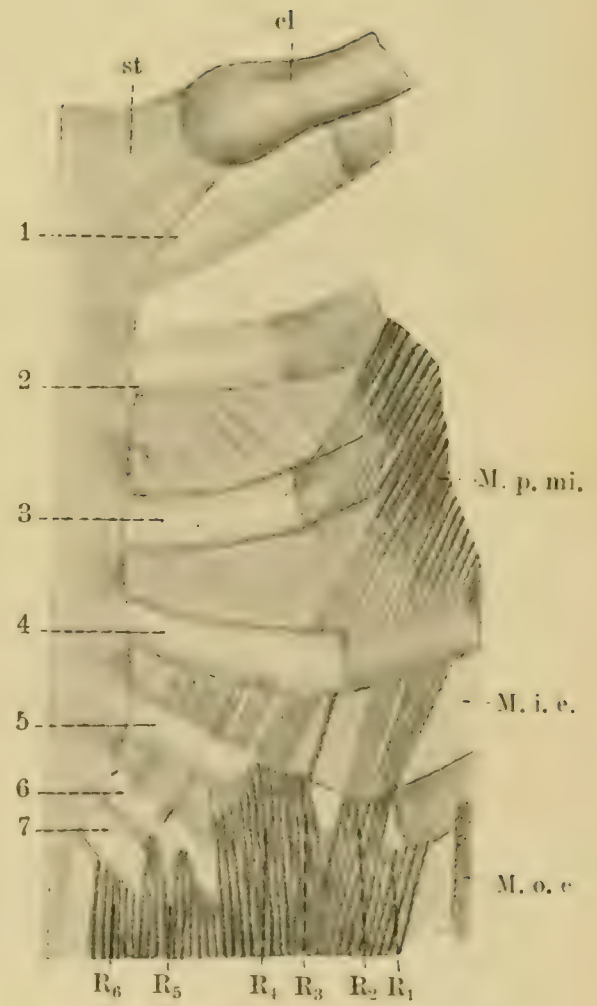

Julius Kazander.

G. Angelini-M. del.

XIV.

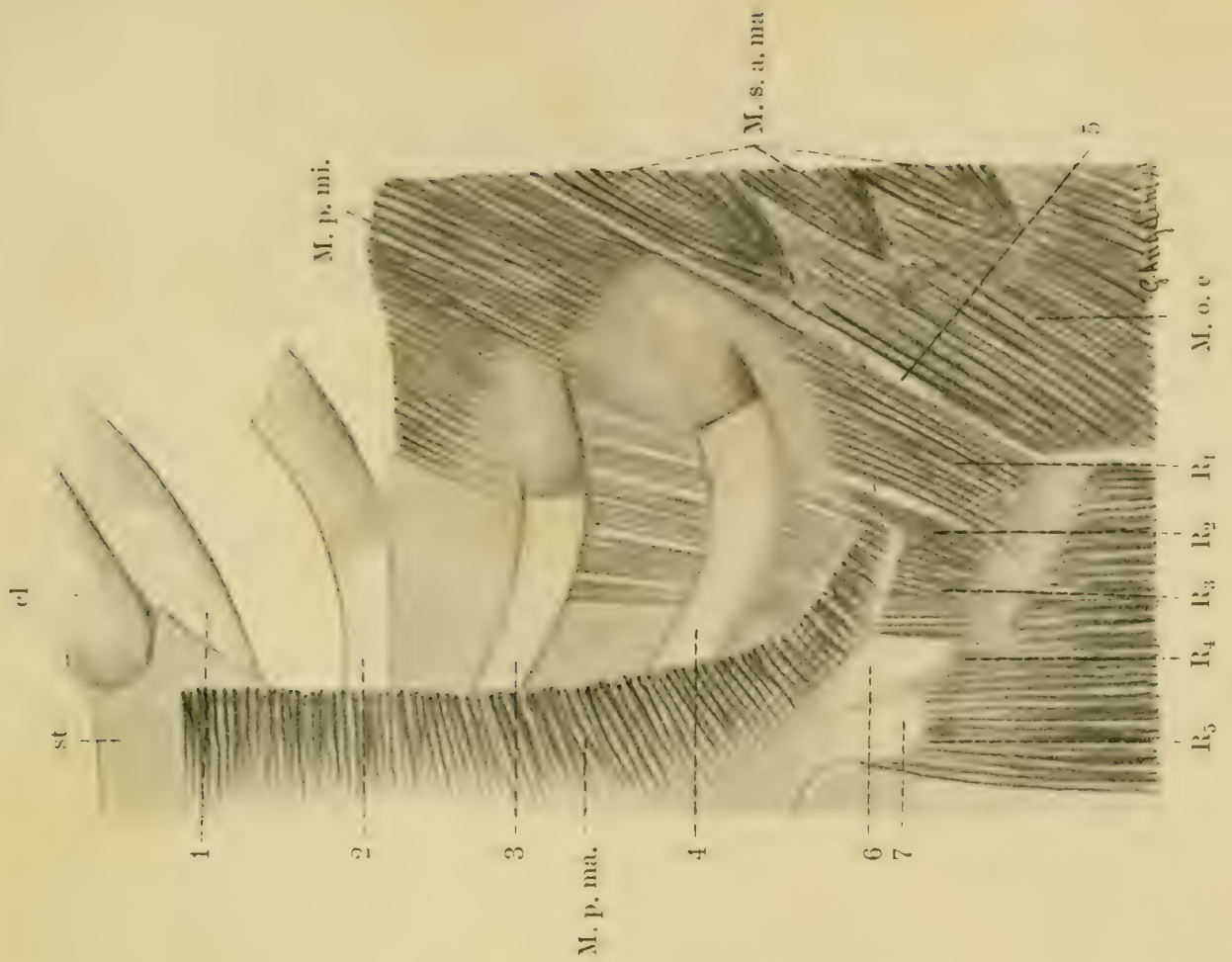
M. s. a. ma
M. p. mi.
5
M. o. e
el
st
R_1
R_2
R_3
R_4
R_5
1
2
3
4
6
7
M. p. ma.

XIII.

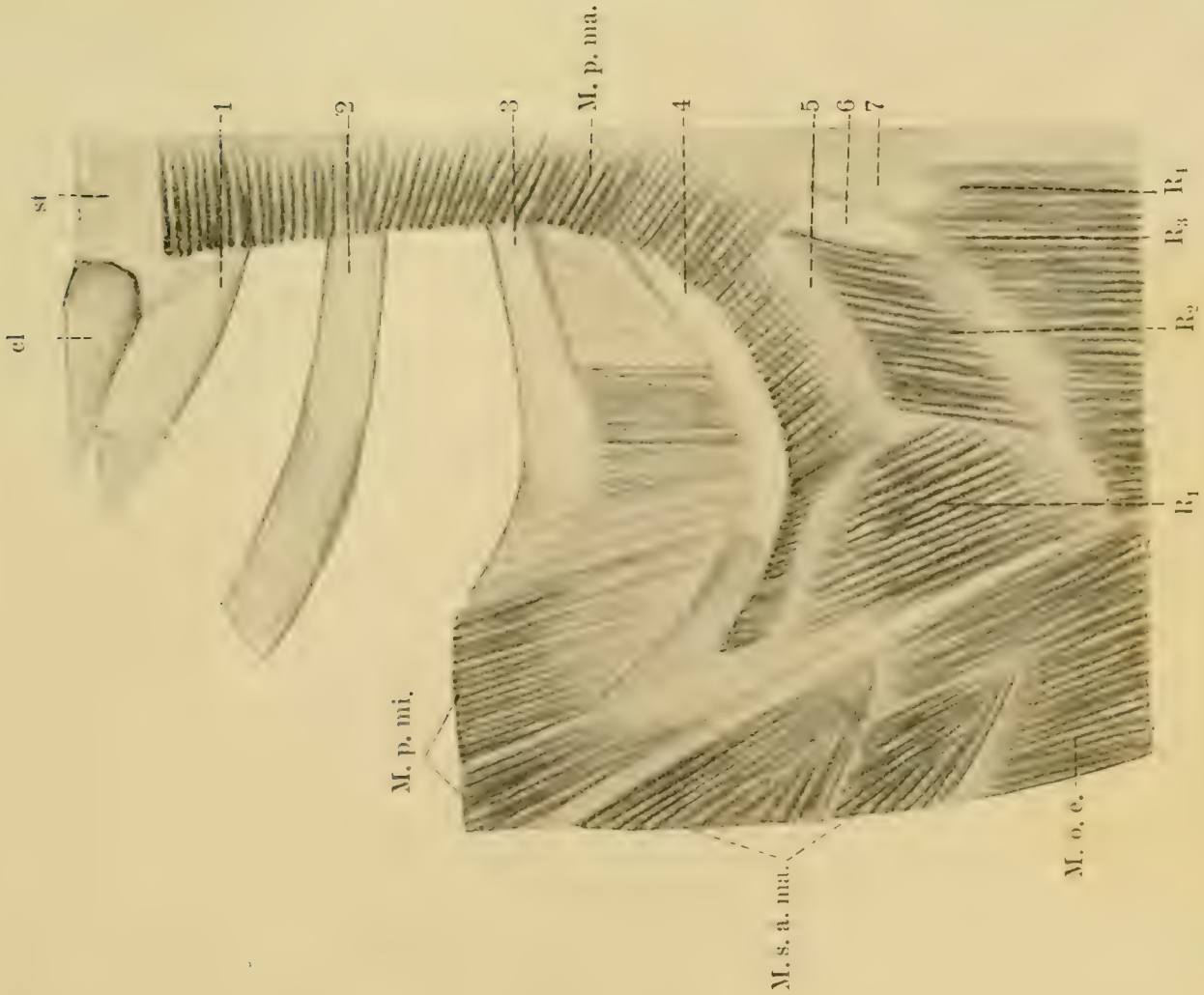
M. p. ma.
1
2
3
4
5
6
7
st
el
R_1
R_3
R_2
R_1
M. p. mi.
M. o. e.
M. s. a. ma.

kostalraum sich ausbreitenden Bündeln des Pectoralis minor und in der Richtung der proximal liegenden Zacke dieses Muskels.

7. Fall.

62 J. alter Mann.

Es war in diesem Falle ein Musculus praesternalis vorhanden (Fig. VIII). Er entsprang in der Höhe des Knorpels der sechsten Rippe, 2½ Centim. weit von der Mittellinie, vom obersten Teile der Scheide des Rectus, mit einer Sehne, die jener Scheide innig adhärierte und in transversaler Richtung sich weit nach aussen erstreckte. In der Region des hinteren Randes der sternalen Extremität der vierten Rippe ging die Sehne in den Muskelbauch über, der aber in der Höhe des hinteren Randes der sternalen Extremität der dritten Rippe wieder sehnig wurde. Die Sehne ging dann von ihrer seitlichen Lage, auf der oberen Seite des grossen Brustmuskels, allmählich der Medianlinie zu und verlief in dieser, sehr dünn geworden, kopfwärts bis zur Sehne der Sternalportion des Musc. sterno-cleido-mastoideus der linken Seite.

Linke Seite (Fig. IX).

Die lateralste Zacke des Rectus (R_1) reichte muskulös bloss bis zum vorderen Rande der sechsten Rippe, dann setzten sich die Fleischbündel, einen Bogen beschreibend, in distinkte sehnige Stränge fort, welche schief nach aussen vorn bis zum fünften Rippenknorpel verliefen. Eine andere Zacke des Rectus (R_2) setzte sich, gleichfalls bogenförmig, in eine sehnige Lamelle fort, welche schief lateralwärts bis zum hinteren Rande des vierten Rippenknorpels reichte. Eine dritte Zacke (R_3) endete an der sechsten und eine vierte (R_4) an der siebenten Rippe. Sternalwärts von der sehnigen Lamelle, womit sich die Zacke R_2 an die vierte Rippe anheftete und parallel, verlief eine breite fibröse Platte vom sechsten Rippenknorpel zum hinteren Rande der vierten Rippe. Der Pectoralis major deckte dieselbe wie auch die sehnige

Fortsetzung der Zacke R_2 und war mit diesen Gebilden verwachsen. Mit dem Rectus stand die fibröse Platte in keinem anatomischen Konnexe und stellte bloss eine tiefe Ursprungssehne des Pectoralis dar, deren medialer Rand sich bis zum siebenten Rippenknorpel fortsetzte. Lateralwärts von den sehnigen Lamellen, welche im vierten Interkostalraume ausgespannt waren, war die Fascie sehr dünn und bestand aus feinen schiefen Fasern, die sich den sehnigen Ausstrahlungen des kleinen Brustmuskels anschlossen; medianwärts waren in derselben etwas stärkere gleichfalls schief angeordnete Fäden vorhanden. Auch im dritten Interkostalraum zeichnete sich die Fascie durch derbe sehnige Faserzüge aus, die an einer Stelle eine kompakte breite Gruppe bildeten, sonst aber zerstreut lagen. Hervorzuheben ist, dass diese Faserzüge, im Gegensatze zu denjenigen, welche in dem distalwärts anliegenden Interkostalraum gelagert waren, senkrecht verliefen. Die breite Gruppe derber sehniger Faserzüge grenzte nach aussen an schief gestellte Fasern, die sich einer Zacke des kleinen Brustmuskels anschlossen.

Rechte Seite (Fig. X).

Die laterale Zacke des Rectus (R_1) ist muskulös bis zum proximalen Rande der sechsten Rippe, dann setzt sich der Muskelbauch in eine platte Sehne fort, welche schief nach aussen und proximalwärts verläuft, um sich an den knorpeligen Teil der fünften Rippe anzusetzen; der laterale Rand der Sehnenplatte bildet einen kompakten glänzenden Strang; der Rest derselben besteht aus mehr locker gefügten Fäden. Mit einer anderen Zacke (R_2), die muskulös gleichfalls nur bis zum proximalen Rande der sechsten Rippe reicht, inseriert sich der Rectus an den hinteren Rand der vierten, mit einer dritten (R_3) an die obere Fläche der sechsten und schliesslich mit einer innersten Zacke (R_4) an die siebente Rippe. Einwärts von der Zacke R_2 ist die Fascie, welche den fünften Interkostalraum deckt, von fibrösen Fäden gebildet, welche sich bis auf eine gewisse Strecke

auch auf die obere Seite der fünften und der sechsten Rippe fortsetzen und parallel mit denjenigen ziehen, welche die Sehnen der Zacken R_1 und R_2 zusammensetzen. Der distale Rand des grossen Brustmuskels erstreckt sich innen mittelst sehniger Bündel bis an die siebente Rippe, weiter nach aussen reicht er fleischig bis zur sechsten, hängt innig mit der Fascie des fünften Interkostalraumes bezw. auch mit den sehnigen Fortsetzungen des Rectus zusammen. Die Fascie des vierten Interkostalraumes ist, in der äusseren Hälfte, von dicht gedrängten Fäden gebildet, welche schief von hinten innen nach aussen vorn verlaufen, in paralleler Richtung mit der sehnigen Fortsetzung der Rectuszacke R_2. Die innere Hälfte der Fascie ist viel dünner, sodass der M. intercostalis internus durchscheint und auch hier sind derselben einzelne stärkere schief verlaufende Fäden einverleibt. Im dritten und zweiten Interkostalraum ist die Fascie teils zu starken sehnigen Platten verdichtet, teils liegen in ihr einzelne fibröse Fäden oder Stränge zerstreut, die lateral mit den sehnigen Ausstrahlungen des Pectoralis minor kontinuierlich sind und in der Richtung der zu ihnen proximal gelagerten Zacken dieses Muskels verlaufen.

8. Fall.

23 J. alter Mann. Linke Seite (Fig. XI).

Am Rectus unterscheidet man eine äusserste Zacke (R_1), deren Muskelbauch am proximalen Rande der fünften Rippe endigt. Der laterale Rand derselben ist jedoch entsprechend der ganzen Höhe der fünften Rippe sehnig reduziert. Die Sehne dieser Zacke teilt sich in mehrere distinkte Bündel, von denen das äusserste schief lateralwärts, die inneren mehr senkrecht zum hinteren Rande des knorpeligen Teiles der vierten Rippe gehen. Die mediansten Sehnenbündel werden bedeckt von fibrösen Strängen, welche medianwärts im vierten Interkostalraume ausgespannt sind. Eine andere Zacke des Rectus (R_2) inseriert sich an die obere Seite des fünften Rippenknorpels, mittelst einer

Sehne, welche vom Muskelbauche längs einer treppenförmigen Linie abgeht, die von der oberen Seite der sechsten Rippe, schief nach aussen und vorn fast bis zum vorderen Rande der fünften Rippe sich erstreckt. Mit einer anderen Zacke (R_3) inseriert sich der Rectus an den hinteren Rand der sechsten und schliesslich mit einer vierten (R_4) an die obere Seite und an den hinteren Rand der siebenten Rippe. Der grosse Brustmuskel reicht bis zur siebenten Rippe und inseriert sich an den knorpeligen Teil derselben mittelst starker sehniger Züge, welche über dem sechsten Interkostalraume verlaufen. Ähnliche starke fibröse Stränge sind auch in der Fascie des fünften Interkostalraumes vorhanden; sie setzen sich distalwärts eine Strecke weit auf die sechste Rippe fort, liegen genau in der Richtung der erwähnten Insertionssehnen des Pectoralis major, adhärieren fest den tiefen Bündeln dieses Muskels und entsprechen auch in ihrer Faserungsrichtung dem Verlaufe derselben. Die Fascie im vierten Interkostalraume ist gleichfalls mit starken fibrösen Strängen besät, von denen die der lateralsten Zacke des Rectus medial anliegenden stark schief verlaufen, während die weiter einwärts liegenden eine weniger geneigte Richtung einnehmen. Nach aussen von der lateralsten Zacke des Rectus sieht man in diesem Interkostalraume drei tiefe Bündel des grossen Brustmuskels mit ihren Ursprungssehnen, welche der Fascie aufliegen und mit ihr innig zusammenhängen. Die Fascie des dritten Interkostalraumes zeigt sehr starke fibröse Stränge, von denen die lateral gelegenen schief geneigt sind, die medialen aber sich immer mehr der senkrechten Richtung nähern.

Auf der rechten Seite waren den im Vorangehenden beschriebenen identische Verhältnisse vorhanden.

9. Fall.

32 J. alte Frau. Linke Seite (Fig. XII).

Die lateralste Zacke des Rectus (R_1) verlief schief zum knöchernen Teile der fünften Rippe. Eine medianwärts folgende

Zacke (R_2) war muskulös bis zum proximalen Rande der fünften Rippe, setzte sich dann in zwei glänzende Sehnenstränge fort, die in stark schiefer Richtung, einer proximal sich ausdehnenden Zacke des Pectoralis minor entgegenstrebend, bis zum distalen Rande des knöchernen Teiles der vierten Rippe reichten. Der äussere der beiden Sehnenstränge grenzte an den Musc. intercost. externus. Eine andere Zacke des Rectus (R_3) war muskulös bis zum proximalen Rande der fünften Rippe und ging dann in eine dünne Sehne über, welche mit dem Muskelbauche einen Winkel bildend, schief nach aussen zum knorpeligen Teile der vierten Rippe zog. Die folgende Zacke war in ihrer inneren Hälfte sehnig und inserierte sich an die obere Seite der fünften Rippe; die äussere fleischige Hälfte endigte am proximalen Rande derselben. Von dieser Zacke nach innen setzte sich der Rectus mit zwei Bündeln (R_5) an die sechste Rippe an und schliesslich mit einer Zacke (R_6) an den hinteren Rand der siebenten Rippe. Zwischen den knorpeligen Enden der fünften und sechsten Rippe waren in der Fascie zwei starke fibröse Stränge vorhanden; ihre Verlaufsrichtung stimmte mit derjenigen der über ihnen verlaufenden Pectoralisbündel überein, zeigten aber sonst keine näheren Beziehungen mit denselben. Hingegen sah man, dass sich tiefe Ursprungsbündel jenes Muskels in die fibrösen Stränge fortsetzten, welche in der Fascie des proximal anliegenden Interkostalraumes vorhanden waren.

10. Fall.

23 J. alte Frau. Rechte Seite (Fig. XIII).

Eine lateralste sehr starke Zacke des Rectus (R_1) stieg, bedeckt vom Musc. obliqu. externus und von der von der Rectusscheide entspringenden Portion des grossen Brustmuskels, parallel mit den Bündeln dieses letzteren, sehr schief, von hinten innen nach vorn aussen und inserierte sich zu einem kleinen Teile an den Beginn der knorpeligen Extremität, zum grossen Teile aber

an den knöchernen Teil der vierten Rippe, distal von der Insertionslinie des grossen Brustmuskels an jener Rippe. Es war diese Zacke zum grössten Teile muskulös bis zu ihrer Ansatzstelle; nur der äussere fast der ganzen Höhe des dritten Interkostalraumes entsprechende Rand derselben war sehnig. Die laterale proximale Ecke der Muskelzacke setzte sich in die distalste Zacke des kleinen Brustmuskels fort und der laterale Rand derselben vereinigte sich mit dem nach innen und kopfwärts gerichteten Rande derjenigen Zacke des Musc. serratus anticus major, welche von der fünften Rippe entsprang. Diese Fusion zwischen dem Rectus und dem Serratus ist an der Figur nicht ersichtlich, weil die beiden Muskeln bei der Präparation voneinander getrennt wurden, um das Verhältnis der Zacke auch zu den unterliegenden Teilen ermitteln zu können. Es zeigte sich, dass sie über dem Musc. intercostalis externus verlief und in der Nähe ihrer Insertion an der vierten Rippe, mit diesem Muskel vereinigt war. Eine andere Zacke des Rectus (R_2) fixierte sich an die obere Seite der fünften Rippe, gleich hinter der Ansatzstelle des grossen Brustmuskels an dieser Rippe. Diese Zacke divergierte von der ersteren, denn sie hatte eine schiefe Richtung von aussen und hinten nach innen und vorn. An der Stelle, wo die Divergenz der beiden Zacken begann, war in der Höhe der sechsten Rippe, eine Inscriptio tendinea vorhanden. Schliesslich inserierte sich noch der Rectus an die sechste (R_3) und an die siebente Rippe (R_4). Zwischen den knorpeligen Enden der dritten und der vierten Rippe waren starke fibröse Stränge vorhanden, von denen die äusseren sich etwas lateralwärts neigten und sich den anstossenden sehnigen Ausstrahlungen des kleinen Brustmuskels anschlossen, während die nach einwärts gelegenen eine senkrechte Richtung hatten.

Linke Seite (Fig. XIV).

Die lateralste Zacke des Rectus (R_1) verläuft, bedeckt vom Musc. obliqu. externus und weiter proximalwärts vom Musc.

pectoralis, stark schief, von hinten innen nach vorn aussen. Sie ist muskulös bis ungefähr zur Mitte des vierten Interkostalraumes und geht hier in eine platte Sehne über, welche sich teils an die knöcherne Extremität, teils an den knorpeligen Teil der vierten Rippe inseriert. Es ist diese Zacke etwas weniger stark ausgebildet als rechts, ihre Sehne erstreckt sich gleichfalls bis zur distalsten Zacke des kleinen Brustmuskels und geht mit ihrer lateralen proximalen Ecke in diesen Muskel über. Ihr lateraler Rand deckt den Musc. intercostalis ext. zu und ist mit demselben verwachsen. Diese Portion ist durch einen Einschnitt getrennt von der folgenden Zacke (R_2), die, bedeckt vom grossen Brustmuskel, auch schief zum hinteren Rande des knorpeligen Teiles der vierten Rippe zieht. Die sehnigen Fortsetzungen der beiden Muskelzacken bilden ein kontinuierliches Stratum mit den fibrösen Bündeln, aus welchen sich die Fascie im vierten Interkostalraume zusammensetzt und sie haben auch dieselbe Verlaufsrichtung. Eine andere medianwärts folgende Zacke des Rectus (R_3) fixiert sich an den Knorpel der fünften Rippe, kaudalwärts von der Anheftungslinie des grossen Brustmuskels. Eine andere Zacke (R_4) inseriert sich an den Knorpel der sechsten und die medialste (R_5) an den der siebenten Rippe. Die starken fibrösen Stränge, welche in der Fascie des dritten Interkostalraumes sich vorfinden, sind im äusseren Teile schief von hinten innen nach vorn aussen gerichtet und streben der proximalwärts gelegenen Zacke des Pectoralis minor entgegen; gegen das Sternum zu nehmen sie mehr und mehr eine senkrechte Richtung ein.

11. Fall.

90 J. alter Mann. Linke Seite (Fig. XV).

Man unterscheidet am Rectus eine Zacke (R_1), deren Muskelbauch, im fünften Interkostalraume, in Form einer halbmondförmigen Linie, deren Kuppel proximalwärts gerichtet ist, endigt.

Von jener Linie aus, die an den Seiten, am proximalen Rande der sechsten Rippe endigt, nimmt die Sehne des Muskels ihren Ursprung, welche bis zur Mitte der fünften Rippe, bis nahe zum Ansatze des grossen Brustmuskels reicht. Die Sehne bildet ein kontinuierliches Stratum mit den fibrösen Bündeln, womit sich der grosse Brustmuskel, einwärts, an die sechste Rippe inseriert. Eine zweite Zacke des Rectus (R_2) inseriert sich an die obere Seite der sechsten und eine andere (R_3) an die siebente Rippe. Im vierten Interkostalraume sind, zwischen den knorpeligen Enden der Rippen, fibröse Stränge vorhanden, welche schief, entsprechend der Verlaufsrichtung der Fleischbündel des Pectoralis major angeordnet sind und man sieht, dass sich in dieselben tiefe Ursprungsbündel jenes Muskels fortsetzen. Im dritten Interkostalraum sind in der Fascie, zwischen den knorpeligen Enden der Rippen, starke fibröse, voneinander isolierte Stränge vorhanden, die eine nur geringe lateralwärts gerichtete Neigung zeigen und eine kontinuierliche Reihe mit den viel feineren dicht aneinandergefügten und etwas mehr geneigten Fasern bilden, welche die Fascie dieses Interkostalraumes, zwischen den knöchernen Teilen der Rippen, zusammensetzen.

Auf der rechten Seite waren identische Verhältnisse vorhanden.

12. Fall.

22 J. alter Mann. Linke Seite (Fig. XVI).

Die laterale Zacke des Rectus (R_1) erstreckt sich muskulös etwas über den proximalen Rand der fünften Rippe hinaus und setzt sich dann in eine Sehnenplatte fort, welche ganz wenig nach aussen geneigt, bis zu dem hinteren Rande des Knorpels der vierten Rippe verläuft. Die Sehnenplatte ist sehr schwach, stark abgeplattet und besteht aus dicht aneinander gefügten einzelnen Bündelchen. Eine andere Zacke (R_2) des Rectus inseriert sich an die obere Seite des Knorpels der fünften Rippe,

längs einer vom distalen zum proximalen Rande schief verlaufenden Linie. Eine dritte (R_3) an die sechste und die medialste Zacke (R_1) schliesslich an die siebente Rippe. Die Fascie des vierten Interkostalraumes, nach einwärts von der Sehnenplatte, womit sich die laterale Zacke des Rectus an die vierte Rippe inseriert, zeigt einen Bau, welcher vollständig dem der Sehnenplatte entspricht; die fibrösen Fäden sind auch in der Fascie schwach, treten fast gar nicht über die Oberfläche hervor und verlaufen, wenig geneigt, von der einen zu der anderen Rippe. Eine Anzahl derselben vereinigt sich zu einem Fascikel, das über die obere Fläche der fünften Rippe und unter dem grossen Brustmuskel, bis zur Zacke R_2 des Rectus verläuft.

13. Fall.

83 J. alte Frau. Linke Seite (Fig. XVII).

Der Muskelbauch der lateralsten Zacke des Rectus (R_1) endigte in einer nach vorn konvexen Bogenlinie, deren Kuppel bis zur Mitte des vierten Interkostalraumes reichte und deren beide seitliche Enden am proximalen Rande der fünften Rippe waren. Von dieser Bogenlinie ging eine platte Sehne aus, welche in geringem Grade nach aussen geneigt war und sich an den hinteren Rand des knorpeligen Teiles der vierten Rippe inserierte. Eine andere Zacke des Rectus (R_2) heftete sich an die fünfte Rippe an und eine dritte (R_3) an die sechste und an das Ligamentum costo-xyphoideum. Es waren auf dieser Seite nur sechs Sternalrippen vorhanden; die siebente Rippe legte sich mit ihrem inneren Ende, in einiger Entfernung vom Sternum, an den Knorpel der sechsten Rippe an. Der distale Rand der Sternokostalportion des grossen Brustmuskels war in seiner inneren Hälfte muskulös bis zur oberen Seite der fünften Rippe und setzte sich dann von hier in fibröse Stränge fort, die an der sechsten Rippe endigten; in der äusseren Hälfte reichte der Pectoralis muskulös bloss bis zum distalen Rande der vierten

Rippe und setzte sich dann in fibröse Bündelchen fort, welche, die Sehne der lateralen Zacke des Rectus durchbohrend, sich an den proximalen Rand der fünften Rippe inserierten. Im dritten Interkostalraum waren bis in die Nähe des Sternum hin, fibröse etwas nach aussen geneigte Stränge vorhanden, von denen die lateralen in der Richtung der distalwärts bezw. proximalwärts gelagerten Sehne der lateralen Zacke des Rectus und einer Zacke des Pectoralis minor lagen. Auch im zweiten Interkostalraum sah man in der Fascie zwei feine Fäden, die in der Richtung derjenigen Stränge gelagert waren, die im zunächst distalen Interkostalraum, näher dem Sternum, sich vorfanden.

14. Fall.

84 J. alter Mann. Rechte Seite. (Fig. XVIII.)

Die lateralste Zacke des Rectus (R_1) inserierte sich an den hinteren Rand des knorpeligen Teiles der fünften Rippe. Eine andere schmale ganz sehnige Zacke (R_2) ging, in schiefer Richtung, zur Mitte der oberen Seite der vierten. Die nächstfolgende Portion (R_3) endete, in ihren oberflächlichen Teilen, an der sechsten Rippe und zwar längs einer Linie, die schief von hinten nach vorn, vom distalen zum proximalen Rande derselben verlief. Es schien jedoch als wenn tiefe Bündel derselben sich weiter nach vorn fortsetzten und zwar in eine sehnige Lamelle, welche unmittelbar vor jener Portion, an der Seite der Zacke (R_2) begann. Diese Lamelle war unter dem Pectoralis major gelegen, hatte aber keine Adhärenzen mit diesem Muskel, kreuzte sich mit ihm und ging, ihrer Unterlage fest anliegend, schief, bis zur oberen Seite der vierten Rippe, wo sie unweit von einer Zacke des Pectoralis minor endigte. Eine nach innen vorn gerichtete Zacke des Rectus (R_4) kam vom lateralen Rande des Sternum, hinter der Ansatzstelle der sechsten Rippe. Eine fünfte (R_5) entsprang von der siebenten und schliesslich die innerste vom Knorpel einer achten sternalen Rippe und vom Schwertfortsatze des Brustbeines.

Nebst jener Sehnenplatte, welche sich an die obere Seite der vierten Rippe inserierte, waren medial von derselben noch andere fibröse Stränge vorhanden. Von diesen zogen einige, in lateraler Neigung, vom proximalen Rande der fünften bis zur oberen Seite der dritten Rippe und zwar bis in die unmittelbare Nähe einer Zacke des Musc. pectoralis minor; andere verliefen, an ihrer Seite, parallel, vom proximalen Rande der fünften zur oberen Seite der vierten und in derselben Linie, weiter nach vorn, ging eine Gruppe von Strängen, vom proximalen Rande der vierten bis zur dritten Rippe, und zwar wie die benachbarten Bündel, bis in die unmittelbare Nähe derselben Zacke des Musc. pectoralis minor. Im dritten Interkostalraume war, dem Sternum näher, noch ein isolierter dünner Faden, der gleichfalls etwas lateralwärts hin sich neigte, vorhanden. Die sehnige Zacke R_2 und die anderen sehnigen Formationen liegen in einer Schichte mit den sehnigen Ausstrahlungen des M. pectoralis minor und es ist nicht die Übereinstimmung zu verkennen, welche in der Verlaufsrichtung der fibrösen Stränge und der sehnigen Faserzüge, womit sich vor ihnen der kleine Brustmuskel an die Rippen inseriert, herrscht.

Linke Seite (Fig. XIX).

Die lateralste Zacke (R_1) des Rectus reicht muskulös bis über den proximalen Rand der sechsten Rippe hinaus und ihre Sehne setzt sich dann an den hinteren Rand der fünften Rippe an. Der äussere Teil der Stränge, aus denen sich die Sehne zusammensetzt, ist schief gerichtet, entsprechend der Richtung, welche die Sehnenausbreitung des Pectoralis minor im proximal anliegenden Interkostalraume zeigt. Der medialwärts anliegende Teil des Rectus (R_2) setzt sich in eine Sehne fort, welche etwas schief bis zur vierten Rippe sich erstreckt und gleichfalls in der Richtung des Pectoralis minor verläuft. Die nächstfolgende Portion (R_3) befestigt sich an die obere Seite der sechsten Rippe. Eine Zacke R_4 geht hinter dem Ansatze der sechsten Rippe zum

Seitenrande des Brustbeins. Eine fünfte Zacke R_5 heftet sich an die siebente und schliesslich eine andere R_6 an die achte Rippe. Proximalwärts von der Zacke R_3 gingen von der sechsten Rippe zwei starke und breite sehnige Platten aus, eine laterale und eine mediane. Erstere verlief schief, parallel und eng anliegend derjenigen Sehne, mit welcher die Zacke R_2 sich an die vierte Rippe ansetzte, bis zu dieser Rippe. Die mediane Sehnenplatte geht in derselben Richtung und endigt grösstenteils schon an der fünften Rippe; aber im proximal folgenden Interkostalraume findet sich in der Fascie gleichfalls eine, wenngleich aus weniger dicht zusammenstehenden Bündelchen zusammengesetzte Sehnenplatte, die in derselben Richtung liegt, welche die genannte mediane Platte innehält und beide Sehnenplatten scheinen zu einem und demselben System zu gehören umsomehr, als sie durch ein feines fibröses Bündelchen miteinander zusammenhängen. Noch mehr proximalwärts, im dritten Interkostalraume, parallel den Faserausbreitungen des kleinen Brustmuskels, in der Richtungslinie der Sehnenplatte, welche im zunächst distal liegenden Interkostalraume ausgespannt ist, finden sich starke fibröse Stränge, welche sich etwas auf die obere Seite der angrenzenden Rippen fortsetzen. Vom lateralen Rande des Sternum, hinter der Ansatzstelle der fünften Rippe, geht ein fibröses Band schief lateral — und distalwärts zu der medianen der beiden oben beschriebenen Sehnenplatten.

II.

Es geht aus den vorstehenden Beschreibungen zunächst hervor, dass meine Befunde was die proximale Ausdehnung des Rectus betrifft, sich denjenigen aus der Litteratur bekannten Beobachtungen anreihen, nach welchen, jener Muskel, beim Menschen, ausnahmsweise von mehr proximalwärts gelegenen Punkten des Thorax herkommt, also Ursprungsverhältnisse zeigt,

welche als atavistische Erscheinungen angesehen werden müssen, weil sie bei niedriger stehenden Vertebraten normal vorkommende Zustände wiederholen.

Ich konstatierte die Ausdehnung des Rectus bis zur vierten Rippe an 19 Kadavern, an denen beide Seiten untersucht worden sind, 15 mal, u. zw. 5 mal einseitig und ebensooft doppelseitig.

Die Frequenz dieser Anheftungsweise steht im Einklange mit den Angaben anderer Forscher, nach welchen, diese Art der Insertion des Muskels, jene Befunde, in welchen er beim Menschen kopfwärts noch weiter und selbst bis zum Schlüsselbeine sich erstrecken kann, an Zahl weit übertrifft[1]). J. F. Meckel[2]) scheint sogar anzunehmen, dass beim Menschen der Ursprung von der vierten Rippe zur Regel gehöre, denn er sagt: „chez l'homme ils (les muscles droits) s'étendent seulement aux sixième cinquième et quatrième côtés".

Die Rectuszacke zur vierten Rippe kann am meisten lateralwärts liegen und inseriert sich in derartigen Fällen entweder nur an den knorpeligen (Fig. XI, XVI) oder nur an den knöchernen (Fig. VI) oder gleichzeitig an den knorpeligen und an den knöchernen Teil (Fig. V, XIII, XIV) derselben.

In anderen Fällen geht die Zacke unmittelbar nach einwärts von derjenigen ab, welche sich an die fünfte Rippe anheftet und die Insertion an die vierte erfolgt am knorpeligen Teile (Fig. IV, IX, X).

[1]) J. Cruveilhier: Traité d'anatomie descriptive. 3. édition, t. 2. 1851. — L. Testut: Les anomalies musculaires chez l'homme expliquées par l'anatomie comparée leur importance en anthropologie, 1884. — A. F. Le Double: a) Revue d'anthropologie. 15. année, 3. série, t. 1. 1886; b) l. c. — Kaauw: citiert aus den angeführten Arbeiten von A. F. Le Double. — Harrison: citiert aus den angeführten Arbeiten von A. F. Le Double. — G. Ruge: Zeugnisse für die metamere Verkürzung des Rumpfes bei Säugetieren. Der Rectus thoraco-abdominalis der Primaten. Morphol. Jahrbuch, 19. Bd. 1893. — J. Quain: Trattato completo di anatomia umana. Prima traduzione italiana sulla decima edizione inglese. — G. Sperino: Anatomia del Cimpansé. (Anthropopithecus Troglodytes Trouessart.) 1897.

[2]) Traité général d'anatomie comparée. Traduit de l'allemand par Mm. Riester et Alph. Sanson. T. 6. 1829—30.

In einem Falle gingen inmitten von zwei Portionen, einer lateralen und einer anderen medialen, die von der fünften Rippe kamen, Zacken zum knöchernen Teile der vierten (Fig. XII).

An einem Kadaver war nebst einer lateral gelegenen Zacke, die zum vierten Rippenknorpel ging, eine andere vorhanden, welche von der Mitte einer Rectusportion, die sich sonst an die fünfte Rippe ansetzte, gleichfalls zur vierten zog (Fig. XVI).

Es scheint mir, dass die Anheftung an den knöchernen Teil der Rippe von Bedeutung sei und zwar wegen der Frequenz in der diese Art der Anheftung vorkommt und wegen der beträchtlichen Ausdehnung, welche, in solchen Fällen, die Insertion der Muskelzacke an dem knöchernen Teile der Rippe, also lateralwärts, zeigt. Denn bei normalem Verhalten des Rectus in seinen proximalen Befestigungspunkten, beschränkt er sich gewöhnlich nur auf die knorpeligen Teile und wenn auch zuweilen die Zacke von der fünften Rippe sich bis auf den knöchernen Teil derselben erstreckt, so geschieht dies nie in jener Ausdehnung, wie es bei den Zacken zur vierten Rippe der Fall zu sein pflegt. Hierbei zeigt der Rectus zuweilen einen Entwickelungsgrad, der sehr augenfällig ist und an die Affen erinnert, bei denen und zwar sowohl bei Anthropoiden wie auch bei niederen Affen, der Rectus, wie Th. L. W. Bischoff[1]) sagt, stark entwickelt ist und hierdurch und wegen der stärkeren Ausbildung der inscriptiones, den Baucheingeweiden einen stärkeren Schutz bietet als dieses beim Menschen der Fall ist.

Der Ursprung des Rectus vom knöchernen Teile der Rippen kommt, wie ich Ruge[2]) entnehmen zu können glaube, auch

[1]) Beiträge zur Anatomie des Hylobates leuciscus und zu einer vergleichenden Anatomie der Muskeln der Affen und des Menschen. Abhandlungen der mathematisch-physikalischen Klasse der königl. bayerischen Akademie der Wissenschaften. X. Bd. Dritte Abt.

[2]) Zeugnisse für die metamere Verkürzung des Rumpfes bei Säugetieren. Der Musculus rectus thoraco-abdominalis der Primaten. Morphol. Jahrb. 19. Bd. 1893.

bei Affen (Hylobatiden und Anthropomorphe) häufig vor. Bei den Hylobatiden schwankt, wie Ruge sagt, die proximale Ausdehnung des Rectus, zwischen dritter bis fünfter, die distale, zwischen siebenter und achter Rippe und an der Textfigur 2 die derselbe von Hylobates syndactylus mitteilt, sieht man, dass ein grosser Teil des Rectus vom knöchernen Teile der Rippen entspringt und zwar mit einer mittleren Zacke von der dritten und mit zwei anderen seitlichen von der vierten Rippe. Beim Chimpanse (Troglodytes niger) sah derselbe Autor in zwei Fällen eine laterale Zacke, die sehnig von der vierten Rippe entsprang und wie man an der Textfigur 5 sieht, nahm die Sehne vom knöchernen Teile der vierten Rippe ihren Ursprung. In einem dritten Falle von Ruge kam die laterale Zacke vom Knochenteile der fünften Rippe (Textfigur 3). Beim Gorilla sah Ruge, dass die laterale Portion des Rectus einmal von der vierten, einmal von der fünften, einmal vom Knochen und Knorpel der vierten, einmal vom Knorpel der fünften Rippe entsprang.

Von Bedeutung ist auch die Verlaufsrichtung, welche die Zacken zur vierten und fünften Rippe zeigen. Diese gehen nämlich in vielen Fällen nicht gerade aus, sondern mehr oder weniger schief nach aussen zu ihren Ansatzstellen und zwar kann diese Verlaufsrichtung so hochgradig werden, dass die schiefe Zacke in beträchtlichem Masse von der anliegenden Rectusportion divergiert. Infolge der starken Ausdehnung in lateraler Richtung vermag die Zacke zur vierten Rippe, wenn sie den äussersten Teil des Rectus darstellt, mit dem Serratus anticus major und mit dem Pectoralis minor in Beziehung zu treten. Dies war in meiner zehnten Beobachtung der Fall gewesen, wo auf der rechten Seite, der laterale Rand der Zacke zur vierten Rippe mit einem Zipfel des Serratus anticus major sich vereinigte, sodass beide Muskeln in einer kontinuierlichen Schichte nebeneinander lagen und dieselbe Zacke setzte sich mit ihrem sehnigen Rande in die distalste Ursprungsportion des

Pectoralis minor fort (Fig. XIII). Auch auf der linken Seite war eine Verbindung zwischen der Zacke zur vierten Rippe und dem Pectoralis minor vorhanden (Fig. XIV). Beiderseits liess sich ausserdem eine vollständige Übereinstimmung in der Faserrichtung der erwähnten zwei Muskeln erkennen.

Diese Übereinstimmung in der Faserungsrichtung des Pectoralis minor und von Teilen des Rectus ist eine Erscheinung, welche ich noch in vielen anderen Fällen, in denen eine Kontinuität zwischen denselben nicht nachweisbar war, konstatieren konnte (Fig. V, VI, XII, XVIII). In letzteren Fällen sind aber sehr oft Gebilde in Form von sehnigen Strängen vorhanden, welche zwischen die genannten Muskeln eingeschaltet sind, einen der Faserungsrichtung derselben entsprechenden Verlauf haben und eine mehr oder weniger vollständige Kontinuität zwischen denselben herstellen. Der Komplex aller dieser Gebilde gewinnt in derartigen Fällen den Eindruck eines einheitlichen Systems (Fig. V, XVIII).

Es sind in der Litteratur Angaben vorhanden, welche für das Verständnis dieser Befunde von Wichtigkeit sind.

Nach Meckel[1]) erstreckt sich der Rectus bei gewissen Tieren bis an das Schulterblatt. Bei der Fledermaus geht von demselben, wie er mitteilt, in der Höhe der Knorpel der fünften und sechsten Rippe, ein Zipfel ab, der sich mittels einer langen Sehne an die innere Seite des Humerus inseriert und den Flug jenes Tieres durch Zug der oberen Extremität nach unten und hinten, befördert. Le muscle droit de l'abdomen est, schreibt derselbe Au., dans quelques animaux développé plus fortement que dans d'autres. Ainsi dans les tatous il est non seulement très large et très épais mais il est aussi fort complexe. Il se détâche de sa fâce inférieure à laquelle elle est unie très étroitement, une bandelette musculeuse épaisse mais étroite, qui se porte en haut

[1]) L. c.

XVII.

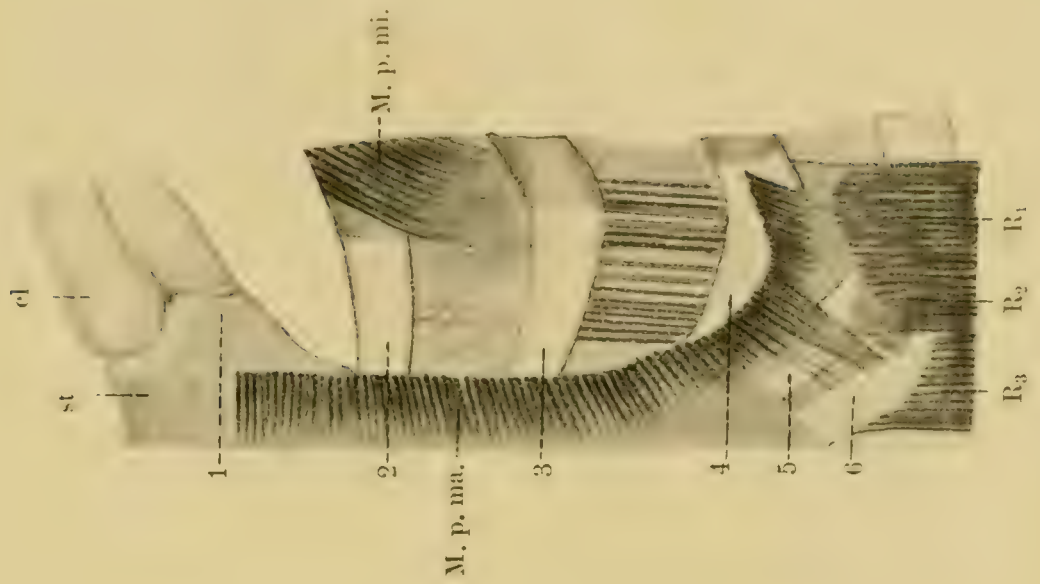
M. p. mi.
cl
st
1
2
M. p. ma.
3
4
5
6
R1
R2
R3

XVI.

cl
st
1
2
M. p. ma.
3
4
5
6
7
R1
R2
R3
R4

XV.

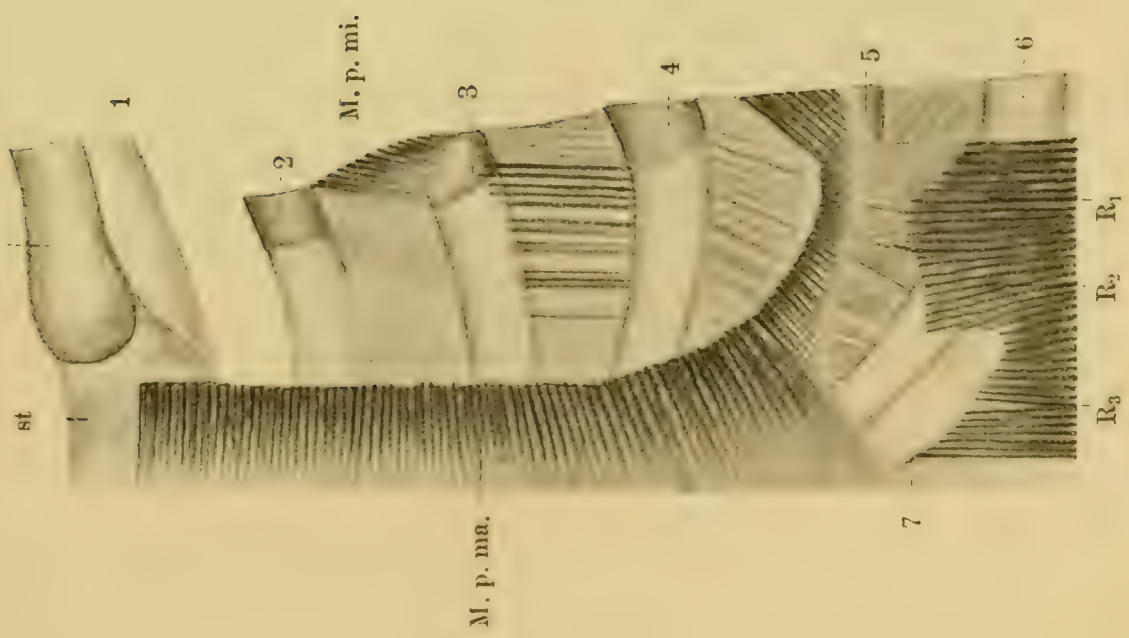
cl
st
1
2
M. p. mi.
3
4
5
6
7
M. p. ma.
R1
R2
R3

XIX.

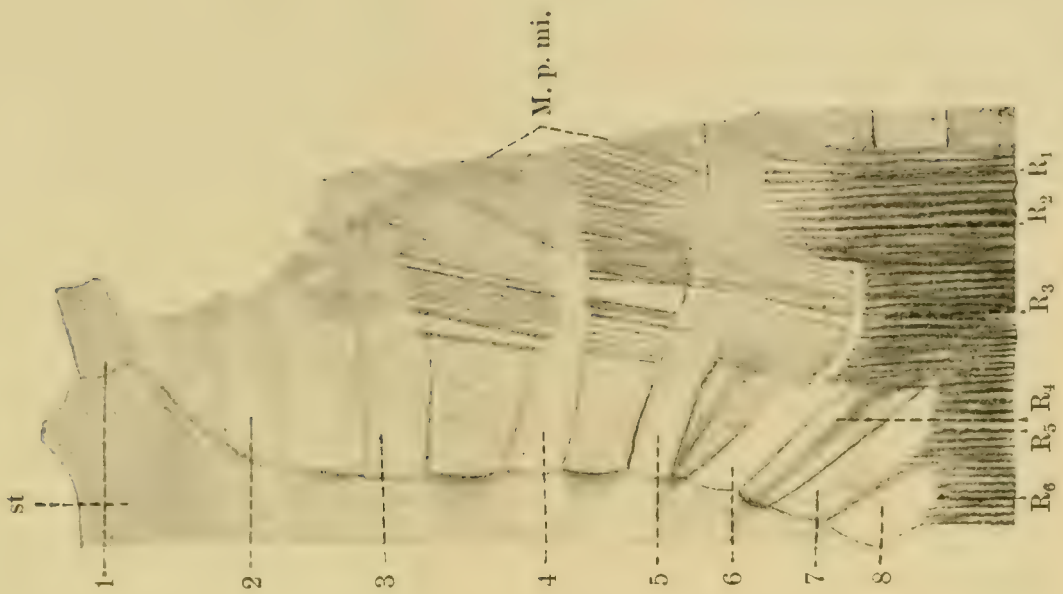
M. p. mi.
st
1
2
3
4
5
6
7
8
R1
R2
R3
R4
R5
R6

XVIII.

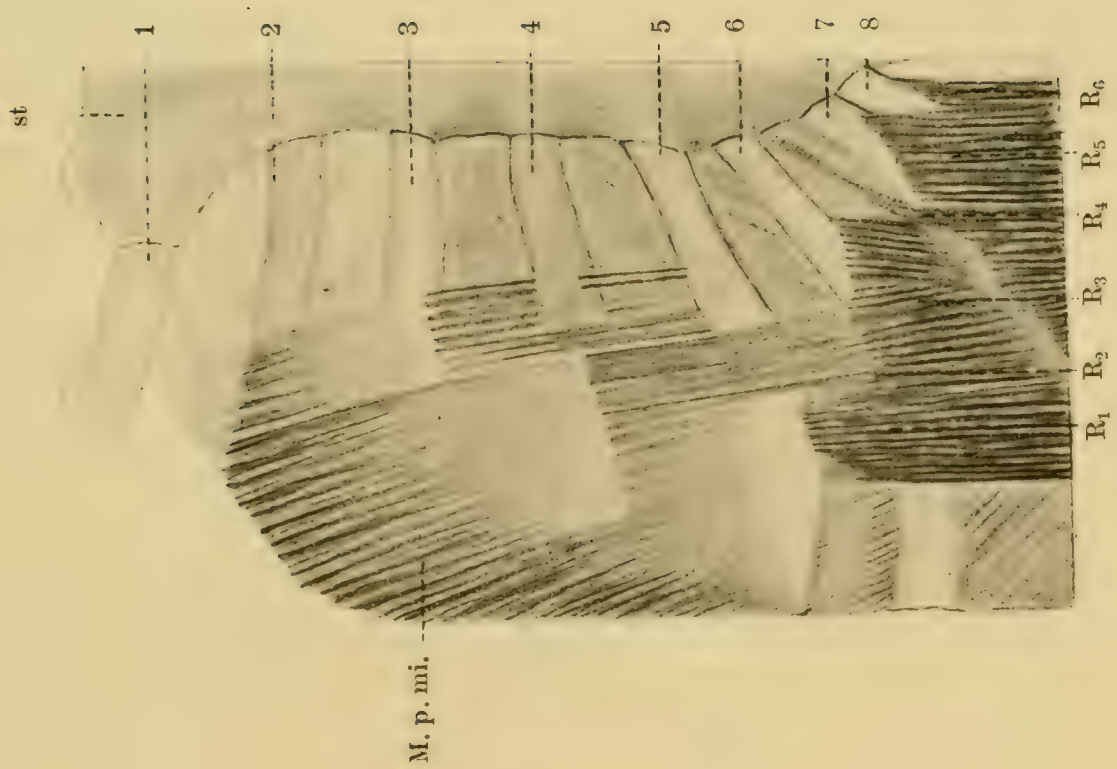
st
1
2
3
4
5
6
7
8
R1
R2
R3
R4
R5
R6
M. p. mi.

et en dehors, au côté interne de l'humérus, ou elle s'insère, fort haut, au — dessous du grand pectoral; elle tire fortement cet os, et avec lui tout le membre antérieur, en arrière et en dedans. Burdach[1]) sagt, dass bei Inuus Cynocephalus und Cercopithecus, der Pectoralis minor am Brustbeine von der zweiten bis zur siebenten Rippe reicht und liegt mit seinem hintersten Ende auf dem vordersten des Musc. rectus abdominis, mit dem er sich verbindet. Nach R. Owen[2]) inseriert sich der Rectus abdominis bei den Monotremen, an den Knorpel der ersten Rippe, an das Manubrium sterni und an das Coracoid. In Übereinstimmung mit dieser Angabe sagt auch v. Bardeleben[3]) dass sich der Rectus und zwar mit seinen lateralen Fasern, bei den Monotremen, an das Coracoid ansetzt. Bei Semnopithecus maurus reicht wie J. H. F. Kohlbrügge[4]) mitteilt, die Sehne des geraden Bauchmuskels proximalwärts bis zur ersten Rippe und sind die Fasern des Pectoralis minor die bis an das Sternum reichen, an diese Sehne geheftet.

Es kommen also bei Affen Verbindungen zwischen dem Pectoralis minor und dem Rectus vor, entweder in der Weise, dass diese Muskeln direkt ineinander übergehen wie es bei Inuus Cynocephalus und Cercopithecus der Fall ist, oder dass sich die Fasern des Pectoralis minor an die Sehne des Rectus anheften. (Semnopithecus maurus.) Durch Vermittelung des Pectoralis minor werden selbstverständlich in indirekter Weise auch Beziehungen des Rectus zum Schultergürtel hergestellt. Bei anderen Tieren geht der Rectus direkt zum Schulterblatt,

1) Berichte von der kgl. anatomischen Anstalt zu Königsberg. Neunter Bericht von H. Rathke. Mit einem Beitrage zur vergleichenden Anatomie der Affen. Von E. Burdach.

2) On the anatomy of vertebrates. V. III. Mammals. 1868.

3) Muskel und Fascie. Jenaische Zeitschrift für Naturwissenschaft. 15. Bd. Neue Folge. 8. Bd. 1882.

4) Muskeln und periphere Nerven der Primaten, mit besonderer Berücksichtigung ihrer Anomalien. Verhandelingen der Koninklyke Akademie van Wetenschappen te Amsterdam. (Tweede Sectie.) Deel V. Nr. 6. Amsterdam 1897.

oder zum Coracoid (Monotremen), oder zum Humerus (Fledermaus, Tatu).

Gestützt auf diese Angaben, können wir in jenem Befunde beim Menschen, in welchem ich einen Zusammenhang zwischen Rectus und Pectoralis minor konstatieren konnte, vermutungsweise einen Hinweis auf Beziehungen zwischen denselben in der Phylogenesis erblicken.

Von Belang für diese Anschauung ist das Vorhandensein von fibrösen Strängen oder Lamellen in der Fascie der Interkostalräume beim Menschen, welche Pectoralis minor und Rectus in nähere Beziehungen zu einander treten lassen.

Fibröse Bildungen in Form von sehnigen Zügen, an der vorderen Thoraxwand, wurden schon von verschiedenen Autoren als Muskelreste, als Abkömmlinge des geraden Bauchmuskels angesehen. Die Analyse der Litteraturangaben ergiebt jedoch, dass eine genaue Untersuchung jener Formationen nicht vorliegt, dass die Autoren nur eine ungenügende Differenzierung der mannigfachen sehnigen Züge mit denen die vordere Thoraxwand oft besät ist, nach ihrer Anordnung, Verlaufsweise u. s. w. vorgenommen haben und dass deshalb, obgleich die morphologische Bedeutung derselben zum Teile richtig erkannt worden ist, doch die Beweise hiefür nicht als hinreichend begründet angesehen werden können.

In vielen Handbüchern trifft man die Angabe, dass von dem Punkte an, wo die Musc. intercostales externi aufhören, die Interkostalräume von einer dünnen glänzenden Aponeurose eingenommen werden, welche aus Fasern besteht, deren Verlaufsrichtung derjenigen der Musc. intercost. externi entspricht. Andere Handbücher geben an, dass in der Verlängerung der äusseren Interkostalmuskeln, innen, sich eine Aponeurose oder eine Serie von glänzenden sehnigen Bündeln sich findet. V. Bardeleben[1]) meint, dass die Ligamenta coruscantia (intercostalia) senk-

[1]) L. c.

recht nicht schräg verlaufen. Er fasst sie als rudimentär (sehnig) gewordene Fortsetzung des Rectus abdominis auf und da die Ursprungszacken des Pectoralis minor in die Ligamenta coruscantia übergehen so wäre, meint v. Bardeleben, der Pectoralis minor, wenigstens zum Teile, als Fortsetzung des geraden Bauchmuskels anzusprechen. In dem Sinne, dass die Ligamenta intercostalia als Fortsetzung des Rectus aufgefasst werden können und zu Gunsten derjenigen Auffassung, welche v. Bardeleben über die Beziehungen zwischen Pectoralis minor und Rectus aussprach, darf wohl auch eine Angabe von Kohlbrügge[1]) bezüglich des Semnopithecus nasicus gedeutet werden. Denn er sagt, dass bei diesem Affen bei welchem die Sehne des geraden Bauchmuskels nicht so weit aufwärts reicht wie bei Semnopithecus maurus, der kleine Brustmuskel nicht von jener Sehne sondern von den Ligamenta intercostalia entspringt. Ruge[2]) hat auf die Möglichkeit von Beziehungen der Fascia intercostalis zum Rectus, bei den anthropoiden Affen, hingewiesen. Er sagt, dass die Anthropoiden eine Rectusportion besassen, welche die Knorpel der 1.—4. Rippe bedeckte, dass aber dieser Abschnitt auf dem Wege allmählicher Rückbildung ausgeschaltet wurde. An Stelle der reduzierten Rectusportion findet man, sagt Ruge, die Interkostalraume häufig von einer derben Fascie überzogen. Aber es ist nicht in gleicher Weise sicher festzustellen, meint er, ob diese Fascia pectoralis profunda direkt von jenen Muskelschichten sich herleite, denn Fascien entstehen nicht allein durch Rückbildung von Muskeln und in jener derben, bindegewebigen die Interkostalräume überbrückenden Membran sind, sagt Ruge, bei den Anthropoiden keine Bündel wahrnehmbar, welche mit denen der Rectussehne niederer Affen parallel verlaufen. Als

[1]) L. c.

[2]) Zeugnisse für die metamere Verkürzung des Rumpfes bei Säugetieren. Der Musc. rectus thoraco-abdominalis der Primaten. Morphol. Jahrbuch. 19. Bd. 1893.

Ursache für die Ausbildung der derben Fascie können, sagt Ruge mit Recht, auch die Ursprungsportionen der Musc. pectorales verantwortlich gemacht werden und die Fascie wäre dann kein rückgebildetes, sondern vielmehr ein sich ausbildender Bestandteil der Brustwand.

Als Andeutung eines mehr proximal gelegenen Ursprunges des M. rectus beim Menschen, fasst C. Gegenbaur[1]), sehnige auf den Rippenknorpeln liegende, gerade verlaufende Züge auf, welche zuweilen angetroffen werden. Es haben diese sehnigen Züge, meint Gegenbaur, mit der die Interkostalräume deckenden Fascie nichts zu thun, denn die Faserzüge dieser letzteren haben einen schrägen Verlauf.

Gestützt auf die Angaben von Ruge, welche, wie erwähnt, die anthropoiden Affen betreffen, betrachtet Ugo Dall' Acqua[2]), als Reste des Musc. rectus abdominis, beim Menschen, die Sehnenzüge, welche proximalwärts vom Knorpel der fünften Rippe, in den Interkostalräumen anzutreffen sind.

Aus meinen Beobachtungen geht hervor, dass die sehnigen Formationen, welche an der vorderen Thoraxwand, unter dem Pectoralis major, bis zum Sternum hin, sich oft vorfinden, in ihrer Stärke, Zahl und Verlaufsrichtung, bei verschiedenen Individuen und auch auf beiden Seiten desselben Kadavers, variieren. Sie sind meistens im Bereiche der knorpeligen Teile der Rippen lokalisiert, erreichen aber auch zuweilen die knöcherne Portion derselben. Sie liegen der Fascie der Interkostalräume und wenn sie diese überschreiten, den Rippen gewöhnlich sehr innig an und nur sehr selten sind sie von ihrer Unterlage mehr oder weniger abhebbar.

Wichtig ist vor allem die Verlaufsrichtung der sehnigen Stränge. Bei der Beurteilung derselben darf die Faserungsrich-

1) Lehrbuch der Anatomie des Menschen. 6. Auflage. I. Bd. 1895.

2) Morfologia delle aponeurosi addominali dell' uomo. Il Policlinico, anno VIII. Vol. VIII—C. (Fasc. 9.) 1901.

tung des Rectus und der anderen an der vorderen Thoraxwand liegenden Muskeln nicht ausser Acht gelassen werden. Hierbei ist bezüglich der letzteren zu dem allgemein Bekannten nichts hinzuzufügen. Betreffs des Rectus jedoch muss darauf aufmerksam gemacht werden, dass die Vorstellung, welche über die Faserungsrichtung desselben herrscht und in der Benennung des Muskels ihren Ausdruck findet, nicht in allen Fällen den Verhältnissen entspricht, welche beim Menschen anzutreffen sind. Es kommt nämlich vor, dass das proximale Ende des Muskelbauches, fast in seiner ganzen Breite, einen mit der Konkavität nach aussen gerichteten Bogen bildet und die Sehne, mit der sich der Muskel an die Rippe inseriert, falls er nicht bis zur Insertionsstelle muskulös bleibt, nimmt eine laterale Richtung ein (Fig. IX). Andere Male verlaufen die Fleischbündel vertikal nach vorn, aber es erfolgt eine Knickung derselben beim Übergange in die Sehne, welche sich dann nach aussen wendet (Fig. X). In anderen Fällen verlaufen die Fleischbündel im proximalen Ende des Muskels, in den äusseren Teilen, schief lateralwärts und zwar so hochgradig, dass eine starke Divergenz von den benachbarten Portionen eintritt (Fig. XII, XIII, XIV).

Wenn wir nun die fibrösen Stränge prüfen, dann ergiebt sich, dass sie in der grossen Mehrheit der Fälle schief von hinten innen nach vorn aussen angeordnet sind. Diese Verlaufsrichtung ist um so deutlicher, je weiter nach aussen ihre Lage ist. Gegen das Sternum hin nähert sich zuweilen die Richtung der fibrösen Stränge oder wird geradezu parallel der sagittalen Mittellinie. Relativ selten kommt es vor, dass alle nur eine unbedeutende Neigung lateralwärts zeigen und fast senkrecht verlaufen. Dies beobachtete ich namentlich in Fällen, in welchen die fibrösen Stränge im dritten Interkostalraume lokalisiert waren (Fig. I, XIII, XV).

Die Bedeutung dieser Gebilde geht in vielen Fällen in deutlicher Weise bei Beachtung ihrer Beziehungen zum kleinen Brust-

muskel und zum Rectus hervor. Ich verweise zunächst auf die Figuren XVIII und XIX, welche die Verhältnisse auf beiden Seiten eines Kadavers darstellen. In ersterer geht medial von einer zur fünften Rippe gehenden Portion des Rectus eine sehnig reduzierte Zacke schief zur oberen Seite der vierten Rippe, wo sie unweit von dem Ursprunge einer Portion des kleinen Brustmuskels endigt. Medial von dieser Zacke und ihr parallel befindet sich eine breite Sehnenplatte, die unmittelbar vor der Insertion des Rectus beginnt und gleichfalls zur oberen Seite der vierten Rippe geht; es war dieselbe von den oberflächlichen Bündeln des Rectus vollständig getrennt, es schien aber, dass ein Zusammenhang mit den tieferen Muskelbündeln vorhanden war. Weiter medialwärts sind noch andere ganz abgetrennte sehnige Stränge vorhanden, welche parallel und zum Teile in kontinuierlicher Linie, zum Teile diskontinuierlich von der fünften zur dritten Rippe ziehen und hier in unmittelbarer Nähe der sehnigen Ausstrahlungen des kleinen Brustmuskels endigen.

Die Kontiguität zwischen jener Sehnenplatte und der anliegenden sehnig reduzierten Zacke, welche mit dem Rectus zusammenhing, die Beziehungen derselben zu der distal anstossenden Portion des Muskels, das gleiche Aussehen und der parallele Verlauf, den sie und die anderen sehnigen Formationen zeigen einerseits, die innigen nachbarlichen Beziehungen derselben zum kleinen Brustmuskel, die Übereinstimmung mit diesem im Faserverlaufe andererseits, berechtigen zu der Vermutung, dass jene sehnigen Formationen von dem Rectus und vom Pectoralis minor losgetrennte und reduzierte Teile, also Muskelreste darstellen. Diese Vermutung wird auch durch den oben angegebenen Befund unterstützt, in welchem ein direkter Zusammenhang zwischen Rectus und Pectoralis minor nachgewiesen werden konnte.

Instruktiv für die Auffassung der morphologischen Bedeutung der sehnigen Stränge war auch der Bau der linken

Thoraxhälfte desselben Individuums (Fig. XIX). Hier war medial von einer zur fünften Rippe gehenden Zacke, wie auf der anderen Seite, eine sehnig reduzierte Rectusportion vorhanden, die sich bis zur vierten Rippe erstreckte. Nach einwärts von dieser, untrennbar mit ihr verwachsen und parallel, befand sich eine starke platte sehnige Lamelle, die unmittelbar vor dem Rectus ausging und von ihm, im Gegensatze zur anderen Seite, vollständig abgetrennt war und sich gleichfalls bis zur vierten Rippe ausdehnte. Noch weiter dem Sternum zu erstreckte sich, in paralleler Verlaufslinie, unmittelbar vor dem Rectus beginnend und von ihm gleichfalls unabhängig, eine Reihe von fibrösen Strängen, die zum Teile auch untereinander zusammenhingen, bis zur dritten Rippe. Die proximalsten unter ihnen verhielten sich zum kleinen Brustmuskel ebenso wie auf der anderen Seite.

Es ergänzen sich die Befunde auf beiden Seiten, insofern rechts die Kontinuität der Sehnenstränge gegen den Pectoralis minor, links gegen den Rectus hin, in höherem Masse erhalten war, rechts wahrscheinlich noch ein Zusammenhang eines Teiles derselben und des Rectus bestand, während links jeder Konnex zwischen ihnen fehlte.

Die nicht ganz vollständige Übereinstimmung in der Richtung des Rectus und der sehnigen Stränge oder Lamellen kann nach dem, was über die Faserungsverhältnisse des Muskels im Vorhergehenden gesagt wurde, nicht von störendem Einflusse auf diese Interpretationsweise sein.

Andere Verhältnisse treten uns in der Figur IV entgegen: nach vorn von zwei sehnigen Strängen, welche von der Zacke R_2 ausgingen und schief lateralwärts zur vierten Rippe zogen, war in derselben Verlaufslinie, im dritten Interkostalraume, eine Gruppe von sehnigen Strängen vorhanden. Eine andere Gruppe derartiger Bildungen fand sich im vierten Interkostalraume; sie zog parallel mit jenen zwei sehnigen Strängen und in der Rich-

tung der proximal sichtbaren Ausstrahlungen des kleinen Brustmuskels. Beide Gruppen von Strängen beschränkten sich auf die Interkostalräume, überschritten nicht die Rippen; proximalwärts von der vorderen Gruppe und in derselben Verlaufsrichtung war keine Zacke vom M. pectoralis minor vorhanden und auch die hintere Gruppe von Strängen war von den proximal bezw. distal liegenden Ursprungszacken des Pectoralis und Rectus auf weite Strecken getrennt. Wegen der Übereinstimmung in ihrer morphologischen Beschaffenheit mit den genannten sehnigen Strängen, die wir als Muskelreste ansehen müssen, dürfen aber auch die in Rede stehenden Gebilde als solche aufgefasst werden, und wegen ihrer Lage und Verlaufsrichtung können wir sie dem System des Rectus und Pectoralis minor anreihen.

In gleicher Weise kann die Bedeutung der fibrösen Stränge auch in anderen Fällen, z. B. in denjenigen, welche durch die Fig. V und XVII dargestellt sind, in denen man schief angeordnete fibröse Stränge oder Lamellen in einer Flucht mit dem Rectus und Pectoralis minor sieht, interpretiert werden.

Die Kontinuitätstrennung, welche sich in diesem Systeme in den einzelnen Fällen in mehr oder minder hohem Grade fühlbar macht, lässt sich erklären, wenn man bedenkt, dass die Reproduktion uralter Verhältnisse nicht immer in gleicher Weise zu erfolgen pflegt. Es muss auch dem Verhalten des Pectoralis minor Rechnung getragen werden, denn es zeigt dieser Muskel nicht immer den gleichen Entwickelungsgrad, sondern schwankt in seiner Ausdehnung bei den verschiedenen Individuen. Hieraus folgt, dass, während in den Figuren V und XVII weit proximalwärts hin das Bild eines Systems uns entgegentritt, die vorderste Gruppe von fibrösen Strängen in der Fig. IV, wegen der geringeren Entwickelung des Pectoralis minor nach der Medianlinie hin, keine Beziehungen zu diesem Muskel zeigt, sodass also der Ausdruck des Systems in diesem Falle weniger deutlich ist als in den anderen.

Anteil an dem Aufbaue der fibrösen Formationen an der vorderen Thoraxwand nimmt auch der Musc. pectoralis major. Ursprungssehnen tiefer Bündel dieses Muskels entspringen nicht nur an den Rippen, sondern stellenweise auch von der Fascie der Interkostalräume. Sie sind von diesen Unterlagen abhebbar oder verlöten sich mit ihnen. Durch die Faserungsrichtung können sie von den dem Rectus und Pectoralis minor angehörigen sehnigen Resten oft unschwer differenziert werden. Doch kommen auch Fälle vor, namentlich bei Übereinanderlagerung und Verlötung der Ursprungssehnen des Pectoralis major und des Rectus, in denen eine genaue Abgrenzung des Anteiles, welcher jedem dieser Muskeln in der Erzeugung von fibrösen Formationen an der Thoraxwand zugeschrieben werden muss, schwieriger wird. (Fig. IX und X).

Ein Fall, wo diese Gebilde die mannigfachsten Direktionen aufweisen und deshalb die Bestimmung ihrer Zugehörigkeit grossen Schwierigkeiten unterliegt, wird durch Fig. XI dargestellt.

Bei der Beurteilung der in Rede stehenden Formationen muss man noch mit einem anderen Faktor rechnen.

Beim Gorilla beginnt der erste Musc. intercostalis externus, wie J. Deniker[1]) sagt, ganz in der Nähe der articulatio sternocostalis. Gegenbaur[2]) meint, dass die schrägen Faserzüge der Ligamenta intercostalia zumeist als sehnig verstärkte Fascien der Interkostalmuskeln aufgefasst werden müssen, aber auch aus partiellen Rückbildungen jener Muskeln hervorgehen und sie unterscheiden sich durch ihre Anordnung von den sehnigen Rectusresten, welche einen geraden Verlauf haben. A. F. Le Double[3])

[1]) Recherches anatomiques et embryologiques sur les singes anthropoïdes. Foetus de Gorille et de Gibbon comparés aux foetus humains et aux anthropoïdes jeunes et adultes. Archives de Zoologie expérimentale et générale, Deuxième serie. T. troisième bis. Année 1885.

[2]) Lehrbuch der Anatomie des Menschen. 6. Auflage.

[3]) Traité des variations du système musculaire de l'homme et de leur signification au point de vue de l'anthropologie zoologique. T. I. 1897.

sah beim Menschen, dass äussere Interkostalmuskeln ganz in fibröses Gewebe verwandelt waren und dass im Gegenteile ein oder mehrere Interkostalmuskel sich bis zum Sternum ausdehnten. Bei Semnopithecus geht, wie J. H. F. Kohlbrügge[1]) mitteilt, der fünfte Musc. intercostalis externus, von der Knorpelgrenze der fünften Rippe bis zur Mitte der knorpeligen sechsten Rippe und der sechste und siebente M. intercostalis externus füllen den ganzen Interkostalraum bis zum Sternum aus. M. F. X. Lesbre[2]) sagt von den Interkostalmuskeln: „Toutefois il arrive assez souvent que certains d'entre eux s'étendent à la surface des côtes et se joignent d'un espace á l'autre, comme on le voit notamment chez le boeuf".

Auf Grund dieser Angaben kann nicht ausgeschlossen werden, dass an der Erzeugung der sehnigen Züge am Thorax, welche ich als Muskelreste ansehe, auch der Intercostalis externus beteiligt sei. Mit Sicherheit lässt sich hierüber nichts aussagen, da die Bestandteile der Ligamenta coruscantia einen schrägen Verlauf haben und auch alle anderen fibrösen Formationen, welche in derselben Region vorkommen, nach meinen Erfahrungen, meistenteils die gleiche Anordnung innehalten und nicht gerade verlaufen, wie die Autoren bis jetzt angenommen haben. Die Faserungsrichtung bietet wenige oder gar keine Kriterien zur Entscheidung dieser speziellen Frage.

Wir sehen demnach, dass die fibrösen Formationen, von denen hier die Rede war, weit kompliziertere Verhältnisse zeigen, als bei einer bloss oberflächlichen Untersuchung erkannt werden kann und bei dem Versuche einer Erklärung ihrer morphologischen Bedeutung bieten sie Grundlagen dar, die von denjenigen, auf welchen andere Forscher ihre Ansichten über die

---

[1]) L. c.

[2]) Essai de myologie comparée de l'homme et des mammifères domestiques en vue d'établir une nomenclature unique et rationelle. 1897.

morphologische Bedeutung jener Formationen beruhen liessen, sich wesentlich unterscheiden.

Hierbei darf die Anordnung derselben nicht ausser Acht gelassen werden.

Das Fehlen von Bündeln, welche mit denen der Rectussehne niederer Affen parallel verlaufen, in der derben, bindegewebigen Membran, welche an Stelle der reduzierten Rectusportion, die Strecke vom 1.—4. Rippenknorpel, bei den anthropoiden Affen überbrückt, war einer der Gründe, weshalb Ruge sich behutsam über die Bedeutung jener Membran bei den anthropoiden Affen aussprach. Auch am menschlichen Thorax sind, nach meinen Erfahrungen, solche Bündel selten; nur zuweilen sieht man, dass die dem Sternum näher gelegenen fast oder ganz vertikal gestellt sind und noch seltener kommt es vor, dass man an einem Kadaver nur derartig angeordnete Bündel, einzeln oder zu einer Gruppe vereinigt, vorfindet. Dagegen gehören schief verlaufende sehnige Stränge zur Regel.

Mit Rücksicht hierauf und mit Zugrundelegung der anderen Thatsachen, die ihre Erörterung fanden, halte ich dafür, dass meine Befunde am Thorax des Menschen, abgesehen davon, dass sie einer allgemein verbreiteten Anschauung über die Bedeutung der fibrösen Stränge als Muskelreste und über die Ausdehnung des Rectus in proximaler Richtung, im Laufe der phylogenetischen Entwickelung, weitere Stütze verleihen, auch dafür zeugen, dass dieser Muskel in der Phylogenesis mit dem Pectoralis minor anatomische Beziehungen hatte.

V. Bardeleben hat schon der Idee, dass zwischen Rectus und Pectoralis minor anatomische Beziehungen obwalten, vermutungsweise Ausdruck gegeben. Er gründete sie auf den Umstand, dass der Pectoralis minor in die Ligamenta coruscantia, die nach ihm als rudimentär gewordene Fortsetzungen des Rectus abdominis anzusehen sind, übergeht.

Meine Untersuchungen verleihen der Annahme von anatomischen Beziehungen zwischen jenen beiden Muskeln, beim Menschen, festere Grundlagen, die aber von denjenigen, auf welche v. Bardeleben seine Ansicht stützte, abweichen. Denn die Befunde, welche ich feststellte und welche mich in wesentlicher Weise zur Annahme jener Beziehungen drängten, die Befunde nämlich über die Anordnung der fibrösen Formationen an der vorderen Thoraxwand im allgemeinen, und auch der Ligamenta coruscantia, stehen nicht in Übereinstimmung mit denjenigen Befunden, welche v. Bardeleben und auch andere Autoren über jene Bildungen angaben.

Bekanntlich bezieht der Rectus bei Affen (niedere Primaten) und auch bei anderen Säugetieren, Ursprungsbündel vom Sternum, in einer grösseren Ausdehnung, als dies beim Menschen der Fall zu sein pflegt. Bei der Katze reicht er wie Testut[1]), nach Strauss-Dürckheim mitteilt, bis zur vierten Rippe und endigt in einer breiten Sehne, welche schliesslich an das Sternum und an die ganze Länge des Knorpels der ersten Rippe sich inseriert. Beim Ursus americanus fand Testut selbst, dass der Rectus an die ersten 10 Rippen sich anheftet. Die Insertion ist fleischig bis zur vierten Rippe, von hier an aber erfolgt sie mittelst einer aponeurotischen Sehne, die sich an das Sternum ansetzt. Beim Cynocephalus sphinx endigt der Rectus, wie A. F. Ledouble[2]) sagt, in einer langen und starken sehnigen Aponeurose, welche sich längs des ganzen Sternalrandes bis zur ersten Rippe erstreckt. Nach J. Hervé[3]) erstreckt sich der gerade Bauchmuskel chez les Monotrèmes, ches quelques marsupiaux (les Dasyures, les Sarigues), chez les cétacés, les carnassiens etc. sur les

1) Les anomalies musculaires chez l'homme expliquées par l'anatomie comparée leur importance en anthropologie. 1884.

2) Contributions á l'histoir des anomalies musculaires. Revue d'anthropologie, 15 année, 3. série, t. 1. 1886.

3) Le grand droit de l'abdomen et les muscles antérieurs du cou. Revue mensuelle de l'école d'anthropologie de Paris. 1. année, VI. 1891.

cartilages costaux et parfois aussi sur les bords latéraux du sternum. Nach Ruge[1]) bezieht der Rectus bei Cynocephalus sphinx, Cynocephalus Mormon, Inuus nemestrinus u. s. w. vom Sternalrande Ursprungssehnen, die schräg lateral- und distalwärts ziehen und sich distalwärts sehr verschieden weit ausdehnen.

Ich selbst fand beim Menschen, an beiden Seiten jenes Kadavers, dessen Thoraxwandung, beiderseits, wegen des Vorhandenseins von Rectuszacken zur vierten Rippe und wegen der Anwesenheit von mächtig entwickelten sehnigen Muskelresten und von acht Sternalrippen, einen sehr charakteristischen Bau zeigte (Fall 14), dass vom Seitenrande des Brustbeines, hinter dem Ansatze der sechsten Rippe (Fig. XVIII und XIX), Ursprungsbündel zum Rectus zogen und auf der linken Seite (Fig. XIX) erstreckte sich, gleichfalls vom Seitenrande des Sternum, hinter dem Ansatze der fünften Rippe, ein sehniger Strang zu einer der Sehnenplatten, welche proximal vom Rectus lagen.

Es sind diese Zacken vom Brustbeine, welche zum Teile mit dem Rectus zusammenhingen, zum Teile sehnig reduziert waren, den sehnigen Bildungen vergleichbar, durch welche, bei Affen und anderen Säugetieren, der Rectus normal mit dem Seitenrande des Sternum in Beziehung steht und sie können deshalb in die Reihe der atavistischen Varietäten gerechnet werden.

Die Angaben, welche in der Litteratur über diese Formationen, beim Menschen, vorliegen, sind soviel mir bekannt, an Zahl sehr gering und mangelhaft in der Beschreibung. M. Th. Chudzinski[2]) nämlich beobachtete einmal bei einem Neger,

[1]) Zeugnisse für die metamere Verkürzung des Rumpfes bei Säugetieren. Der Musculus rectus thoraco-abdominalis der Primaten. Morphol. Jahrbuch. 19. Bd.

[2]) Quelques observations sur le grand droit de l'abdomen dans les races humaines. Bulletins de la société d'anthropologie de Paris. T. 6. S. 4. Fasc. 5. 1895.

dass der Rectus bis zur dritten Rippe und zu dem entsprechenden Teile des Brustbeines sich erstreckte und Testut[1]) erwähnt, dass Harrison und Macalister den Rectus beim Menschen sich an das Sternum inserieren sahen.

Die Erscheinungsformen, unter welchen beim Menschen der Rectus, abgesehen von seinen Insertionsverhältnissen, auftritt, variieren bei verschiedenen Individuen und es lassen sich an denselben die Vorgänge erkennen, welche, durch sehnige Reduktion, zu einer distalen Verlagerung jenes Muskels führen.

Hierbei interessieren hauptsächlich die lateralen Teile des Rectus, weil diese noch häufig Variationen in ihrer proximalen Ausdehnung zeigen, während die medialen eine weit grössere Stabilität in ihren Anheftungen besitzen.

Die Zacken zur vierten und fünften Rippe variieren in ihren Erscheinungsformen, indem sie bis zu ihrer Ansatzstelle muskulös sind oder mehr weniger sehnig reduziert sich zeigen. Der sehnige Reduktionsprozess erfolgt aber nicht immer in gleichartiger Weise und es lässt namentlich der Ausgangspunkt desselben keine gesetzmässige Konstanz erkennen. Der Übergang einer Muskelzacke nämlich in die Sehne erfolgt einmal gleichförmig in ihrer ganzen Breite (Fig. VII). Andere Male ist die Reduktion einseitig und zwar geht sie von innen her aus. Dies sieht man an der Fig. I, wo der Übergang des Muskelbauches in die Sehne in einer Linie erfolgt, die vom proximalen Rande der sechsten Rippe zur Mitte des fünften Interkostalraumes, schief von innen hinten nach aussen vorn geht. Dieselbe Art des Rückbildungsprozesses stellt die Fig. XIV dar, in welcher, medial von einer Zacke, die zur vierten Rippe zieht, eine andere sichtbar ist, die sich zum grossen Teile an

[1]) Les anomalies musculaires chez l'homme expliquées par l'anatomie comparée leur importance en anthropologie. 1884.

die fünfte ansetzt. Von der lateralen Ecke derselben geht aber ein Zipfel zur vierten Rippe, wodurch in evidenter Weise die ehemaligen Beziehungen der in Rede stehenden Zacke zu dieser letzteren Rippe und die Reduktion von innen nach aussen, angedeutet werden.

Im Gegensatze hierzu erfolgt in anderen Fällen, die Reduktion einseitig von aussen nach innen. Es manifestiert sich dies durch die sehnige Beschaffenheit des lateralen Teiles einer Zacke, während der medial anliegende Teil derselben muskulös bis zur Ansatzstelle ist (Fig. XIII). Diese Art der Reduktion kann aber noch weitere Grade erreichen, sodass es zur Bildung von Zacken kommt, die am meisten nach aussen und weiter distalwärts liegen als medial anliegende Portionen (Fig. IV, IX, X, XVIII, XIX),

Zu den Fällen, in welchen eine Reduktion lateral früher als in medial anliegenden Teilen beginnt, ist, den Menschen betreffend, wahrscheinlich auch ein Fall v. Cruveilhier[1]) hinzuzurechnen, denn es sagt dieser Autor, nach der Beschreibung des gewöhnlichen Verhaltens des Rectus: „J'ai vu un faisceau surnuméraire du muscle droit se détacher de son bord externe pour venir se fixer à la partie la plus externe du cartilage de la sixième côte, en sorte que ce cartilage recevait deux faisceaux du même muscle". Ruge[2]) erwähnt gleichfalls solcher Fälle beim Menschen. In der Textfigur 11 nämlich, in welcher er den Musc. rectus und dessen Nerven bei einem neun Monate alten Mädchen reproduziert, sieht man, dass der laterale Randteil des Muskels schief nach aussen und distalwärts abfällt und am vorderen Rande der sechsten Rippe endigt, während eine medial anliegende Zacke den vorderen Rand der fünften Rippe erreicht. Ähnliche Erfahrungen liegen auch bezüglich der Affen

1) L. c.

2) Morphol. Jahrbuch. 19. Bd.

vor. Bei Mycetes fuscus inseriert sich der Rectus, wie S. Sirena[1]) mitteilt, mit einer inneren Portion und zwar mit einer gleichen Zahl von Zacken, an die dritte, vierte, fünfte und sechste Rippe und an den Schwertfortsatz des Sternum, mit einer mittleren, welche die Form eines breiten Bandes hat, an den unteren Rand der ersten und zweiten und mit einer äusseren Portion an den unteren Rand der vierten Rippe. Ferner sieht man an der Textfigur 2 der Arbeit von Ruge[2]), dass bei Hylobates syndactylus, eine Rectuszacke vom knöchernen Teile der dritten und eine andere daneben lateral vom knöchernen Teile der vierten Rippe entspringt.

In einem meiner Fälle (Fig. XVI) ging von der Mitte einer Zacke, welche sich an die fünfte Rippe inserierte, ein fibröser Strang zur vierten. Die Insertionslinie jener Zacke verlief schief von innen nach aussen, vom distalen zum proximalen Rande der ersteren Rippe, wodurch der Reduktionsvorgang von innen nach aussen angedeutet wird. Der von ihrer Mitte ausgehende fibröse Strang verrät die einstige Beziehung zur vierten Rippe, welche eine lateral anliegende Portion noch in grosser Ausdehnung bewahrt hat.

Es kommen auch Fälle vor, in denen man sieht, dass Teile des Rectus von zwei Seiten, d. h. von innen und von aussen her, der Reduktion anheimfallen. Hierbei endet der Muskelbauch in Form einer Bogenlinie, die nach vorn konvex oder konisch zugespitzt ist, sodass auf beiden Seiten des Muskelbauchendes die Reduktion in gleichmässiger Weise und weiter vorgeschritten ist, als in der Mitte. (Fig. II, V). Bei dieser Art der Reduktion sieht man in anderen Fällen, dass die Verlagerung kaudalwärts hin, in den äusseren Teilen des Muskels weiter gediehen ist, als in medial anliegenden Portionen. Dies zeigt Fig. XII. Die lateralste Zacke endigt an derselben am distalen Rande der

[1]) Ricerche sulla miologia del Mycetes fuscus. Estratto dal Giornale di scienze naturali ed economiche. Vol. VII. 1871.

[2]) L. c.

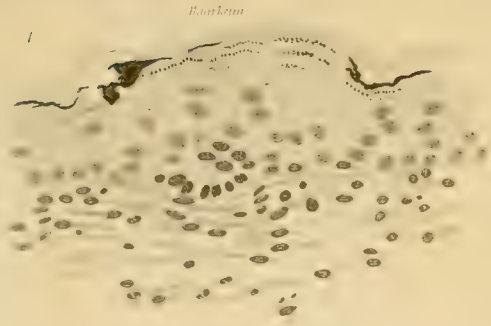

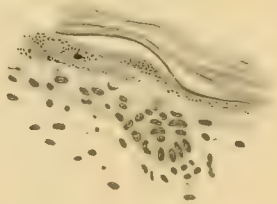

4 Haarzapfen

5 Haarkanalzellen



6

7 Einsenkung des Stratum corneum und des Stratum granulosum

8

fünften Rippe; medial liegt derselben eine Zacke an, die zur vierten Rippe geht; eine noch weiter nach innen liegende Portion zeigt eine graduell von sternalwärts beginnende Rückbildung, denn am innersten Teile derselben endigen die Muskelbündel in einer schief von hinten innen nach vorn aussen verlaufenden Linie, wo eine Sehne beginnt, mit welcher die Insertion an der oberen Seite der fünften Rippe stattfindet; eine weiter nach aussen liegende Portion derselben Zacke reicht muskulös bis zum proximalen Rande jener Rippe und von der lateralen Ecke derselben geht ein Sehnenzipfel zum distalen Rande der vierten. In anderen Fällen, in welchen der Rectus gleichfalls Erscheinungen einer doppelseitigen Reduktion zeigt, sind die Effekte dieses Prozesses medial weiter vorgeschritten als aussen. Dies sieht man an der Figur XI, an der die medialste hintere Ecke des muskulösen Teiles einer Zacke zur fünften Rippe, um mehr als die Höhe eines Interkostalraumes weiter distalwärts liegt als die entsprechende Ecke der aussen anliegenden Zacke zur vierten Rippe.

Bezüglich der normalen Zacke zur fünften Rippe, welche wie bekannt, beim Menschen, am meisten lateral und proximal liegt, hat Ruge[1]) die Ansicht geäussert, dass sie in Reduktion und im Rückzuge auf weiter distal gelegene Punkte des Thorax begriffen steht und dies durch die Mitteilung eines Falles (Tafelfigur 12), in welchem die am meisten proximal gelegene Zacke von der vorderen Seite der sechsten Rippe herkam, nachgewiesen.

In meinem dritten Falle (Fig. III) reichte der Muskelbauch der proximalsten zur fünften Rippe ziehenden Zacke bloss bis zum distalen Rande der sechsten. Der Rest derselben war, bis zum Anzatze an jene Rippe, sehnig.

Nach dieser Beobachtung zeigt die proximalste Rectuszacke beim Menschen, die Anlage zu einer Reduktion, welche diejenige Grenze, die im Falle von Ruge thatsächlich schon erreicht worden ist, um ein Geringes überschreitet.

[1]) L. c.

Erklärung der Abbildungen.

Sämtliche Figuren stellen Präparate von Leichen erwachsener Menschen dar, in der Hälfte der natürlichen Grösse.

St Sternum.
Cl Clavicula.
M. p. ma. Musculus pectoralis major.
M. p. mi. Musculus pectoralis minor.
M. s. a. ma. Musculus serratus anticus major.
M. o. e. Musculus obliquus externus.
M. i. e. Musculus intercostalis externus.
M. i. i. Musculus intercostalis internus.
P. st. m. st. cl. m. Sternalportion des Musc. sterno-cleido-mastoideus.
M. prst. Musculus praesternalis.

Die Rectuszacken sind, von aussen her gerechnet, mit R_1 R_2 R_3 u. s. w. bezeichnet.

Die Rippen sind mit arabischen Zahlen angedeutet. Der knöcherne Teil derselben ist dunkel gezeichnet.

Aus dem anatomischen Institut der Universität Würzburg.

ENTWICKELUNGSGESCHICHTE

DES

DECKHAARES DER WEISSEN MAUS

(MUS MUSCULUS, VARIETAS ALBA.)

VON

R. OYAMA

AUS NAGASAKI (JAPAN).

Mit 17 Figuren auf Tafel 27|30.

Einleitung.

Man glaubte früher, dass Tiere und zwar nicht nur verwandte, sich im System nahestehende, mit einem einheitlichen Gesamttypus der Organisation zugleich eine Gleichheit der Organentwickelung und der feineren histologischen Differenzierung derselben verbänden, und man nahm daher keinen Anstand, Befunde, die Untersuchungen an einzelnen Tierarten ergeben hatten, auf andere Arten zu übertragen und so ohne weiteres zu verallgemeinern. Erst neuere Untersuchungen haben gezeigt, dass dieses Verfahren nicht richtig ist. Wir wissen jetzt, dass trotz dem gemeinsamen Gesamttypus bei den einzelnen Tiergattungen zahlreiche Unterschiede bestehen, und dass diese Unterschiede noch schärfer hervortreten, je genauer die Untersuchungen sind und je mehr sie in's Detail gehen. Eine jede Tierart hat ihre, nur ihr zukommenden Eigentümlichkeiten und so ist es nicht angängig, Befunde, die an einer bestimmten Tierart festgestellt sind, auf andere ohne weitere Prüfung zu übertragen.

Solche Erwägungen lassen es gerechtfertigt erscheinen, spezielle, auf ein bestimmtes Organsystem gerichteten Untersuchungen an einer bestimmten Tierart zu machen. Ich folgte daher gern der Aufforderung des Herrn Professors Stöhr, die Entwickelung des Maushaares genauer zu untersuchen und das

Resultat mit dem zu vergleichen, was neuerdings[1]) über die Entwickelung des menschlichen Wollhaares festgestellt worden ist.

Dass gerade die Maus als Untersuchungstier herangezogen worden ist, lag einerseits in der leichten Beschaffung des Materials, indem die grosse Mäusezucht des hiesigen anatomischen Institutes mich in den Stand setzte, mir eine fortlaufende Serie der verschiedenen Entwickelungsstadien der Mäusehaut und damit der Haare leicht zu beschaffen, andererseits darin, dass das Maushaar noch nie Gegenstand systematischer Untersuchung gewesen ist.

Die Angaben, die sich in der Litteratur über Haarentwickelung bei der Maus (und den Muriden überhaupt) finden, sind sehr spärlich und gehen nicht über aphoristische Mitteilung der ersten Entwickelungsstadien hinaus, eine genaue histologische Analyse der späteren Entwickelung bis zum fertigen Haare findet sich nirgends.

Im folgenden will ich die über Haarentwickelung der Maus erschienene Litteratur kurz referieren.

Maurer[2]) untersuchte die Entwickelung des Mäusehaares an Embryonen von 1,8 cm Länge und an neugeborenen Mäusen. Auch bei der Maus sind es ausschliesslich die Zellen der tiefsten Epidermislage, die eine Vermehrung und Gestaltsveränderung erleiden. Die Haaranlage bildet eine leichte Prominenz gegen das Corium, welches anfangs ganz unbeteiligt ist und, wie die Figur 10 seiner Tafel XXIV (ein Schnitt durch die Seitenbauchgegend) zeigt, keinerlei Veränderungen seiner Elemente, weder in ihrer Form und Anordnung, noch in ihrer Zahl zeigt. Die weitere Entwickelung beschreibt er dahingehend, dass die Haaranlage in die Tiefe rückt und dabei sofort die Anlage eines

[1]) Stöhr, Entwickelungsgeschichte des menschlichen Wollhaares. Anatomische Hefte. Bd. 23. 1903.

[2]) Haut-Sinnesorgane Federn, und Haaranlagen und deren gegenseitige Beziehungen, ein Beitrag zur Phylogenie der Säugetierhaare. Morph. Jahrb. Bd. 18. 1892. S. 732.

Haarbalges auftritt. Die Cylinder- oder Stäbchenform der tiefsten Epithelzellen bleibt deutlich erhalten. Wenn das Gebilde noch weiter in die Tiefe rückt, und es zur Ausbildung einer Haarpapille kommt, so sehen wir, dass das Epithel im Verlaufe des Zapfens aus rundlichen Zellen besteht, aber im Grunde des Zapfens behalten die Zellen stets eine deutliche knospenartige Anordnung (Fig. 11). Maurer meint, dass die Knospenform der Haaranlage von vornherein eigentümlich sei und nicht allein durch äusseren Druck etc. bedingt sei. „Es muss in der Knospenbildung bei der Haaranlage ein in dem Wesen des Gebildes liegender Faktor mitwirken. Die Knospe ist eben die der Haaranlage von vornherein zukommende Form." Fig. 12 zeigt uns Maurer ein Mäusehaar (ebenfalls aus der Seitenbauchgegend) mit wohl entwickelter Papille und einem nicht ganz die halbe Höhe der Haaranlage erreichenden Haarkegel.

In einer zweiten Arbeit Maurers[3]) findet sich bei Beschreibung der Haarentwickelung der Säugetiere die Maus als mituntersuchtes Tier angeführt; nähere Angaben jedoch, speziell über das Mäusehaar, stehen da nicht. Es wird nur auf die Figur 12 der oben (S. 588) citierten Arbeit verwiesen, zum Beleg dafür, dass ein Einzelhaar den Ausgangspunkt einer Haargruppe bilde. „Dadurch, dass dessen Follikel nahe an der Stelle, wo er mit der Oberhaut zusammenhängt, weitere Sprossen treibt, die wieder zu Haarfollikeln werden, kommt eine Haargruppe zu stande."

Ein Haarkeim von einem 13 cm langen Rattenembryo findet sich bei Okamura[4]) gezeichnet und beschrieben. Die Verlängerung und palissadenförmige Anordnung der Zellen des primären epithelialen Haarkeimes ist an seiner Zeichnung nicht gut zu erkennen; die erste Anlage steht senkrecht in der Haut,

[3]) Die E idermis und ihre Abkömmlinge. Leipzig. 4. 1895.

[4]) Zur Lehre über die Wachstumsrichtung der Haare in der ersten Anlage. Monatsschrift für praktische Dermatologie. Bd. 28. S. 451. 1899.

dementsprechend haben die Zellen auch alle eine gerade Lage. Erst bei der weiteren Ausbildung des Haarkeimes zum Haarzapfen tritt eine Schiefstellung ein. Wesentlich erscheint Okamura der Befund, dass die Anhäufungen von Bindegewebszellen, welche die Anlage der späteren Papille darstellen, nach der Richtung hin stärker entwickelt sind, welche das weiter entwickelte Haar einnimmt. Bei der Ratte trete im Vergleich zu anderen Tieren die Schiefstellung der Haare in der Haut sehr früh auf, sie sei schon bei ganz kurzen Haarzapfen vorhanden und werde verursacht durch die sehr frühzeitig erscheinende Papillenanlage. Der Grund für das schiefe Einwachsen des Haarkeimes wird also durch das Corium abgegeben.

Viel weniger Ausbeute liefert die Arbeit von Römer[5]), der stark schematisierte Abbildungen von Haaren aus der Schwanzhaut von Ratten giebt[6]). Aufklärung über die feineren Vorgänge bei der Haarentwickelung giebt die Arbeit nicht, deren Endziel lediglich topographischer Natur, die Gruppierung der Haaranlagen war.

Material und Methoden.

Sämtliche Föten und jungen Tiere wurden in Zenkerscher Flüssigkeit in toto fixiert[7]), kleine Stücke der Haut, des Bauches und des Kopfes in Paraffin eingebettet und in vollständige Serien von 7,5 μ bis 10 μ zerlegt. Gefärbt wurde teils mit Hämatoxylin

[5]) Studien über das Integument der Säugetiere I. Die Entwickelung der Schuppen und Haare am Schwanze und an den Füssen von Mus decumanus und einigen anderen Muriden. Jenaische Zeitschrift für Naturwissenschaft. Bd. XXX. N. F. XXXVIII. 1896.

[6]) So fehlen selbst bei weiter entwickelten Haaren die Papillenanlagen, das Corium ist überall gleichmässig gezeichnet, ohne Andeutung einer Vermehrung oder Anhäufung von zelligen Elementen.

[7]) Herrn P. Hofmann, Custos am hiesigen Institut, der den grössten Teil meines Materials schon zur Untersuchung vorbereitet hatte, möchte ich hier meinen besonderen Dank aussprechen.

und Eosin nach den Angaben Stöhrs[8]), teils mit Heidenhains Eisenhämatoxylin und Pikrofuchsin. Bei Durchsicht der Präparate stellte sich zunächst heraus, dass die Präparate der Bauchhaut besser fixiert waren, als jene der Kopfhaut. Die Differenz erklärt sich daraus, dass im Bauch ein die ganze Bauchwand durchdringender Einschnitt (zum Zweck besserer Konservierung der Eingeweide) gemacht worden war. Hier konnte also die Fixierungsflüssigkeit auch von innen her eindringen. Am Kopfe setzte das Stratum corneum der Zenkerschen Flüssigkeit doch einen bemerkenswerten Widerstand entgegen. Späteren Untersuchern der Haut dürfte also zu empfehlen sein, wenigstens tiefe Einschnitte zu machen, um dem Eindringen der Fixierungsflüssigkeit Vorschub zu leisten.

Haar und Haarbalg der weissen Maus sind sehr dünn, selbst eine Schnittdicke von 7,5 μ erzielte nie mehr wie einen brauchbaren Schnitt, die Nachbarschnitte waren alle Tangentialschnitte, die höchstens zur Hilfsorientierung, niemals aber zu eingehenderen Studien zu gebrauchen waren. Sehr störend war die fast regelmässig auftretende Biegung des unteren Endes des Haarbalges und der Papille, die nicht nur nach einer, sondern oft auch noch nach einer zweiten, zu der ersten Biegung in mehr oder minder stumpfem Winkel gestellten Richtung vorhanden war. Solchen Zuständen gegenüber war auch die sorgfältigste vorherige Orientierung des Stückes und der Schnittrichtung machtlos.

Ausser Schnitten wurden auch Flächenpräparate der durch $^1/_4$%ige Essigsäure nach H. Rabls Angabe[9]) abgelösten Epidermis angefertigt und ausgezogene Haare im ganzen untersucht.

---

[8]) L. c. Anm. 1 (S. 12).

[9]) H. Rabl, Histologie der normalen Haut. (Handbuch der Hautkrankheiten, herausgegeben von Mrazek, Wien. Hölders Verlag 1900?)

Für die Anfertigung der Zeichnungen bin ich Herrn Prof. Stöhr zu besonderem Danke verpflichtet. Dadurch, dass die Bilder bei derselben Vergrösserung wie die fötalen Menschenhaare in Stöhrs Arbeit hergestellt worden sind, ist die Vergleichung und Erkennung der Unterschiede in der Entwickelung beider leichter zu erkennen.

Wir folgen in der Beschreibung der Entwickelung des Maushaares der von Stöhr getroffenen Einteilung.

I. Stadium: Haarkeim.

Die Epidermis besteht bei 21 mm langen Mausföten aus mehreren Schichten, die indessen nicht so scharf geschieden sind, wie beim Menschen. Die tiefste Schicht, das „Stratum cylindricum" wird auch hier nicht von cylindrischen, sondern von niedrig kubischen Epithelzellen gebildet, deren Kern rundlich oder schwach oval ist; in letzterem Falle ist die Längsachse des Kernes keineswegs immer senkrecht zur Oberfläche, sondern häufig schräg, ja selbst parallel zur Oberfläche gestellt, auch ihr Chromatin-Reichtum ist durchaus nicht immer ein grösserer, sodass die Unterschiede von der nächst höheren Schicht oft kaum deutlich hervortreten. Diese, das Stratum intermedium, besteht aus 2—4 Lagen rundlicher Zellen, denen ein aus 2—3 Lagen platter Zellen bestehendes Stratum granulosum aufliegt; ein aus verhornten, sich leicht ablösenden Lamellen bestehendes Stratum corneum deckt das Ganze. Die ersten Vorgänge der Haarentwickelung bestehen in einer lokalen Vergrösserung und Vermehrung — wir haben hier auch Mitosen beobachtet — der Zellen des Stratum cylindricum, die alsbald jene meilerförmige Stellung annehmen, die von Maurer auch für die Maus beschrieben und Fig. 10 abgebildet worden ist. Die Kerne dieser Haarkeimzellen färben sich dunkler und machen so ein schnelles Auffinden der ersten Haarkeime auch bei schwachen Vergrösserungen ($^{70}/_{1}$) leicht möglich. Die über den Meilerzellen befind-

lichen Elemente des Stratum intermedium sind zuweilen (Fig. 1), aber nicht immer (Fig. 2) vermehrt. Eine zum Haarkeim in Beziehung zu bringende deutliche Erhebung der Epidermisoberfläche fehlt wie beim Menschen auch bei der Maus. Der junge Haarkeim springt ganz wenig gegen das unterliegende, dort leicht vertiefte Corium vor, das im übrigen keinerlei Vermehrung seiner zelligen Elemente zeigt (Fig. 1). Ich stimme somit auch hier Maurer bei, der die erste Anlage des Haarkeimes der Maus als eine rein epitheliale zeichnet. Dieser Zustand hält indessen nur sehr kurze Zeit an; der Haarkeim ist kaum grösser geworden, da erscheint an seinem Grunde[10]) eine kleine Anhäufung von Zellen mit runden Kernen, die erste Anlage der Haarpapille. Die meisten jungen Haarkeime sind mit solchen Papillenanlagen versehen, sodass wir eine Zeitlang zweifelten, ob überhaupt rein epitheliale Stadien vorkämen, bis uns Bilder, wie sie Fig. 1 zeigt, eines Richtigen belehrten. Es muss übrigens bemerkt werden, dass nur die Durchsicht fortlaufender Serien sicheren Aufschluss giebt, nicht selten glaubt man einen papillenlosen Haarkeim vor sich zu sehen, bis der Nachbarschnitt doch ein paar rundkernige Bindegewebszellen unter dem Keim enthüllt. Wie beim Menschen, so wächst auch bei der Maus der Haarkeim oft schräg in das Corium (Fig. 3), sodass auch hier eine Asymmetrie besteht, indem die eine Seite des Haarkeimes unter spitzem Winkel umbiegend, die andere Seite flach ansteigend sich in die benachbarte Epidermis fortsetzt; dagegen fehlt jene Differenz in der Form der Epithelzellen, die sich beim Menschen (Stöhrs Fig. 2) oft so deutlich ausprägt, bei der Maus völlig.

10) Für die oben citierte Meinung Okamuras über die Ursachen der Schiefstellung der Haaranlagen vermag ich ebensowenig wie Stöhr (l. c. S. 20) beim Menschen, durchgreifende Belege zu finden.

II. Stadium. Haarzapfen.

In diesem Stadium schon tritt eine der Maus eigentümliche, die Herstellung guter Längsschnitte oft störende Erscheinung auf: Das untere Ende des epithelialen Zapfens biegt sich derart, dass auch bei mittelfeinen Schnitten der Grund des Zapfens nicht mit in den Schnitt fällt; nicht nur bei mehr gerade einwachsenden (Fig. 4) sondern auch bei ganz schräg gestellten Zapfen, ist häufig das untere Ende so umgebogen, dass erst benachbarte Schnitte dieses zur Anschauung bringen. In späteren Stadien (Fig. 7, 10, 13) sind an Bauch- und Kopfhaut ausgesprochene Verbiegungen die Regel, die dann meist schräg in den Schnitt fallend, ein genaueres Studium oft illusorisch machen. Vermutlich besteht bei der Ratte die gleiche Eigentümlichkeit, denn nur so wäre es zu erklären, dass die Haarzapfen, welche Römer in seinen Figuren 7 und 15 von der weissen Ratte giebt, keine Spur einer Papillenanlage zeigen. Auch an meinen Schnitten finde ich vielfach die gleichen Bilder. Aber dass es verfehlt wäre, solche Befunde als Belege für die rein epitheliale Anlage der Haarkeime zu verwerten, zeigt das Studium der Serie, die auf Nachbarschnitten jedesmal die vermisste Papillenanlage zum Vorschein bringt. Fig. 4 trifft auch die Papillenanlage nur tangential, eine einzige rundkernige Zelle ist getroffen, der nächste Schnitt, der vom Haarzapfen nur mehr den Rand getroffen hat, enthält eine deutliche Papillenanlage. Die Verbiegung tritt glücklicherweise nicht ganz konstant auf, sie fehlt in Fig. 5; hier ist auch eine geringe Differenz in der Dicke der mesenchymalen Hülle des Haarzapfens zu bemerken, auf der abwärts geneigten Seite des Zapfens befinden sich mehr Mesenchymzellen das Gleiche ist auch in Fig. 6 zu sehen. Wir werden wohl kaum fehlgehen, wenn wir diese freilich lange nicht so deutlich wie beim Menschen (Stöhrs Fig. 7) ausgesprochene Anhäufung mit der Entwickelung des M. arrector in Beziehung bringen; die auch in späteren Stadien stets scharfe Begrenzung

der epithelialen Wurzelscheiden lässt eine Beteiligung des Epithels an der Bildung des M. arrector völlig ausschliessen. Aber noch ein Zweites zeigt Fig. 5: Die ersten Haarkanalzellen, die sich durch ihre mehr gestreckten Kerne von den Nachbarzellen deutlich unterscheiden lassen. Wie beim Menschen handelt es sich auch hier um verlängerte Zellen, die weder mit dem Haar — von einem solchen ist überhaupt in diesem Stadium noch nichts zu sehen — noch mit der Epidermisoberfläche in direkter Verbindung stehen, sondern sich völlig unabhängig von beiden in der Epidermis differenziert haben; in einem Punkte unterscheiden sich die Haarkanalzellen der Maus von jenen des Menschen, sie stehen mehr schräg aufwärts gerichtet; bei Haaren, die minder schräg in die Haut gepflanzt sind, wie bei vielen Haaren der Bauchhaut, tritt dieser Unterschied noch deutlicher hervor, hier kann man Haarkanalanlagen finden, die senkrecht zur Epidermisoberfläche stehen, ein Zustand, der beim Menschen nicht vorzukommen scheint, selbst da nicht, wo die Haaranlage mit der Epidermisoberfläche einen nahezu rechten Winkel bildet[11]). Noch deutlicher zeigen dieses Verhalten die Illustrationen des nächsten Stadiums, des

III. Stadium. Bulbuszapfen.

Hier haben die Haarkanalzellen die Epidermisoberfläche erreicht (Fig. 7 und 8) und hängen mit dem Stratum corneum direkt zusammen, letzteres sowohl, wie das darunter befindliche Stratum granulosum senkt sich förmlich umbiegend in die Tiefe (Fig. 7); es sieht aus, als wenn von diesen beiden Schichten ein Zapfen den Haarkanalzellen entgegengewachsen wäre und hätte sich mit diesen vereint. Aber ich habe keinen Fall beobachtet, in dem Haarkanalzellen und die von Stratum corneum und granulosum gebildete Einsenkung nicht miteinander vereint gewesen wären.

[11]) Vgl. die Figur 291 in Stöhrs Lehrbuch der Histologie (10. Auflage).

In die Zeit des Bulbuszapfen-Stadiums fällt auch die Bildung des Haarkegels. Aber es giebt im Anfang dieses Stadiums Fälle, in denen bei deutlich erkennbarer Papille noch keine Spur eines Haarkegels zu sehen ist (Fig. 6); er tritt erst bei etwas längeren Haaranlagen auf und zwar ganz in der gleichen Weise, wie es schon von früheren Autoren [12]) bei anderen Säugern beschrieben worden ist. Diejenigen Elemente, welche zum Haar selbst werden, sind in unseren Anfangsstadien des Haarkegels in sehr geringer Menge vorhanden, sodass es wohl denkbar ist, dass der jüngste Haarkegel nur aus Elementen der inneren Wurzelscheide, nicht aber aus solchen des Haares selbst besteht; in Figur 8 sind die gestreckten Kerne der Henleschen Schicht wohl zu erkennen; über die Bedeutung der grossen mit × bezeichneten Kerne möchte ich kein bestimmtes Urteil abgeben. Ihre Grösse würde sie eher für Kerne von Haarzellen stempeln, ihre unteren Nachbarn würden aber einer Auffassung der grossen Kerne als solche der Huxleyschen Schicht kaum widersprechen. Würden wir die grossen Kerne (×) als Huxleyschen Zellen angehörig betrachten, dann blieben für Zellen des Haares nur die paar kleinen runden Kerne übrig, die über der Spitze der Papille liegen. Der in Figur 7 gezeichnete Haarkegel ist für genauere Analysen ungeeignet, er ist schief in den Schnitt gefallen. Beim Menschen ist an allen Bulbuszapfen, die einen sichtbaren Haarkegel besitzen, auch der Wulst, das künftige Haarbeet, deutlich ausgebildet. Bei der Maus liegt der Wulst nicht so klar zu Tage. Fig. 6 zeigt zwar eine kleine Verdickung, allein die Form der dort befindlichen Kerne unterscheidet sich nicht von jener der Nachbarkerne. Die Frage, ob die Verdickung nicht mit der Talgdrüsenanlage in Beziehung gebracht werden könnte, möchten wir verneinen, denn die Talgdrüsen der gewöhnlichen Maushaare verursachen selbst in weiter vorgeschrittenen Stadien keine nennenswerte Ausbuchtung. (Vergl. Fig. 9.)

[12]) Vgl. Stöhrs Monographie. S. 27.

Figur 7 und 8 zeigen zwar an verschiedenen Stellen (Fig. 7 links, Fig 8 rechts oben) eine besondere Gruppierung von länglich ovalen Kernen, Fig. 8 ist auch rechts unten, neben der Haarkegelspitze leicht ausgebuchtet, auch sind die Kerne dort länger und stehen enger beisammen, allein wir zweifeln um so mehr, ob wir diese Andeutungen als erste Anlagen eines Wulstes bezeichnen sollen, weil der bei älteren Maushaaren besser erkennbare Wulst (Fig. 9 und Fig. 11) viel weiter oben, nahe unter der Talgdrüse gelegen ist. Erst dann, wenn die Spitze der inneren Wurzelscheide bis in die Höhe der Talgdrüsen heraufgewachsen ist, lässt sich ein deutlicher Wulst erkennen, der bald darauf jene charakteristische Anordnung der langen Zellkerne zeigt (Fig. 11).

Der Wulst tritt somit bei der Maus später auf als beim Menschen und das ist insofern verständlich, als beim Menschen schon vor der Geburt ein Haarwechsel einsetzt, während wir bei der Maus — wenigstens an Kopf- und Bauchhaaren — keine Spur eines Haarwechsels in den Tagen kurz vor und kurz nach der Geburt wahrnehmen konnten.

Wenn einmal die innere Wurzelscheide bis in die Höhe der Talgdrüsen, die sich dicht unter der Abgangsstelle der Haaranlage von der Epidermis entwickeln und sich in der bekannten Form grosser heller Zellen bemerkbar machen (Fig. 9), gewachsen ist, steht die Haaranlage schon im nächsten Stadium.

IV. Stadium: Scheidenhaar.

Die Kerne der Haarkanalzellen gehen zu grunde, kleine mit Klumpen von Chromatin gefüllte Kerne sind daraus geworden (Fig. 9, Fig. 10). Haar und innere Wurzelscheide sind schon weiter differenziert. Ersteres ist in seiner oberen Hälfte ein homogen aussehender kernloser Stab, dessen Spitze noch von der inneren Wurzelscheide bedeckt ist, die untere Hälfte

des Haares besteht aus langgestreckten Elementen, die bulbuswärts in ovalkernige Zellen übergehen. Die innere Wurzelscheide besitzt in der Henleschen Schicht nur mehr unten Kerne, die kurz über der Papillenspitze nicht mehr vorhanden sind. Keratohyalinmassen (in Fig. 10 durch dunkle Striche angedeutet) sind um die Kerne gelagert. Die Kerne der Huxleyschen Schicht sind in der ganzen Länge der inneren Wurzelscheide, unten oval und chromatinreich, oben gestreckter und chromatinarm zu sehen. Nach innen von der Huxleyschen Schicht sieht man die Kerne der Scheidencuticula, langgestreckte, mit ihrer Längsachse quer zur Haarlänge gestellte Elemente, die um das Haar wie Reifen gebogen sind. Sie sind nur in der unteren Hälfte des Haares zu sehen. In diesem Stadium ist auch der Wulst mit Sicherheit zu erkennen; er stellt eine nur geringe Ausbuchtung der äusseren Wurzelscheide dar, die aber dadurch deutlich wird, dass sie von der ebenfalls unbedeutenden Talgdrüsenanschwellung durch einen tiefen Einschnitt getrennt ist (Fig. 9); auch die schräg ab- und axialwärts gerichtete Stellung der Kerne der oberen Wulstzellen ist gut zu sehen.

Von einem hohlen Haarkanal kann man bei der Maus nicht wohl reden; die mehr der Senkrechten sich nähernde Stellung des Haarkanales lässt es nicht zur Bildung eines längeren, intraepidermoidalen Ganges kommen. Hier brechen die Haare zweifellos direkt durch.

Im übrigen zeigt das Scheidenhaar keine Eigentümlichkeiten, die besonders hervorgehoben zu werden verdienten; eine Aufhellung der Cylinderzellen der äusseren Wurzelscheide, wie sie beim Menschen durch einen Platzwechsel der Kerne verursacht wird[13]), fehlt in diesem Stadium vollkommen. Die weitere Differenzierung am Haare selbst, die beim Menschen

[13]) Vgl. Stöhr. S. 41.

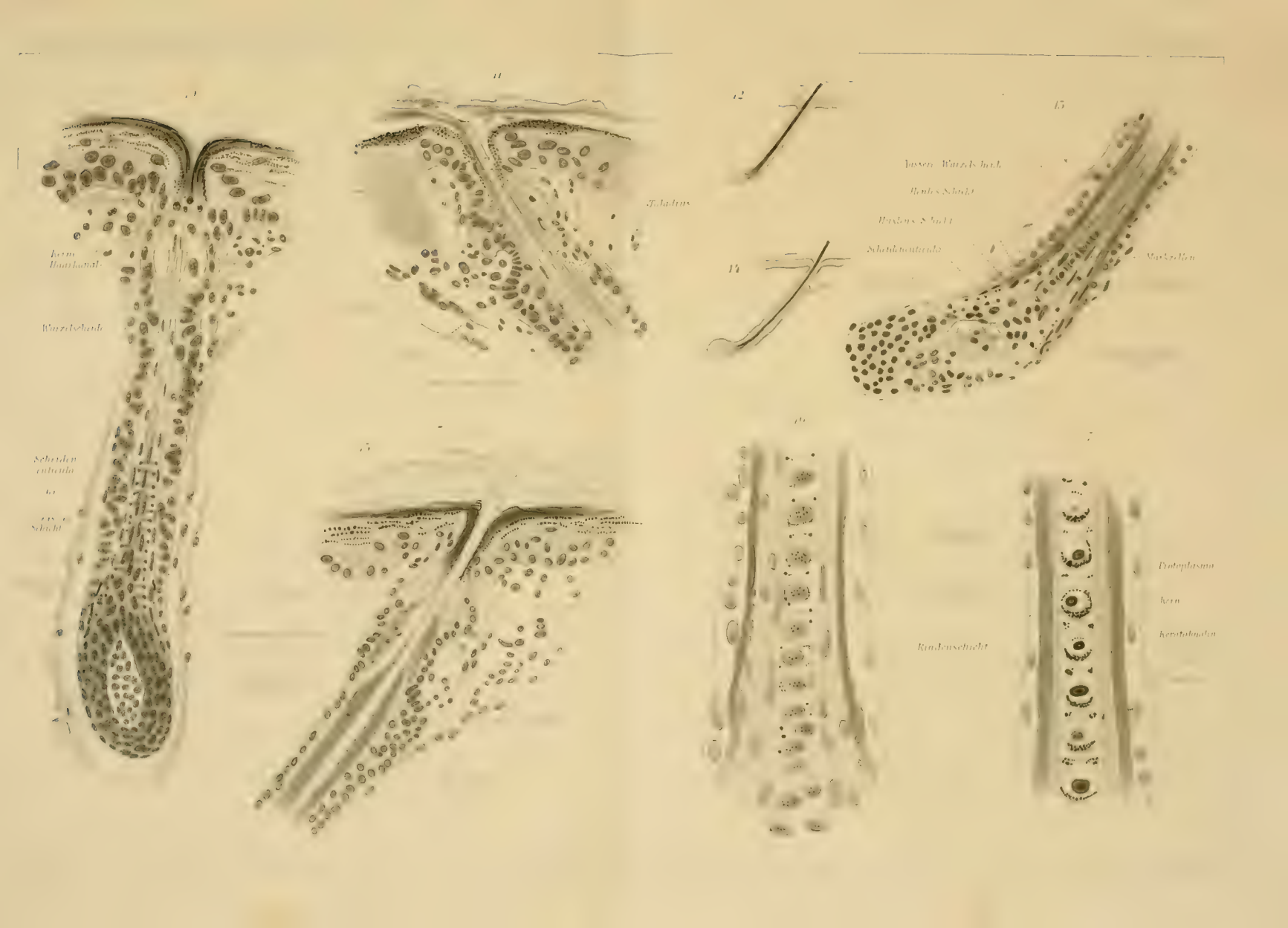
Kern
Haarkanal
Wurzelscheide
Scheiden
cuticula
Schicht
Tubadrus
Kindenschicht
Protoplasma
Kern
Keratogladen
Markzellen

noch in das Ende des Scheidenhaarstadiums fällt, vollzieht sich bei der weissen Maus erst nach dem Durchbruch.

Das durchgebrochene Haar.

Das Haar ragt jetzt frei aus der epidermoidalen Scheide hervor, deren obere Fortsetzung innen von dem trichterförmig sich einsenkenden Stratum corneum und granulosum ausgekleidet ist; weiter nach abwärts davon erblickt man (Fig. 15) eine Schicht, die unterhalb der Talgdrüsenmündung gelegen, im ersten Augenblick für eine Fortsetzung des Stratum corneum gehalten werden könnte, die sich aber durch den Besitz kleiner, rudimentärer Kerne von der Hornschicht unterscheidet. Wir halten sie für Reste der Haarkanalzellen; ihre Grenze nach oben ist nicht genau festzustellen, nach unten endigen sie in der Höhe des Wulstes mit einer Zuschärfung, die noch ein Stück zwischen äusserer und innerer Wurzelscheide sich einschiebt. Maurer[14]) hat diese Schicht bei einer ganzen Reihe von Säugetieren abgebildet und richtig betont, dass sie mit der Haarscheide (= innere Wurzelscheide) nichts zu thun habe.

Soweit können wir mit ihm übereinstimmen, seiner Deutung aber müssen wir entgegentreten. Maurer nennt es: „ein enorm dickes Stratum corneum der Wurzelscheide, welches sich kontinuierlich in das Stratum corneum der freien Oberhaut fortsetzt". Er hält die Bildung demnach für einen Teil des Stratum corneum der Epidermisoberfläche. Zu dieser Deutung ist Maurer vermutlich durch seine Beobachtungen an Ornithorhynchus gelangt; seine Fig. 5 auf Tafel IX zeigt auch eine Fortsetzung der fraglichen Schicht in das Stratum corneum, auch die Abbildungen des menschlichen Haares (Fig. 1) und vielleicht der alten Katze (Fig. 3) liessen sich noch im gleichen Sinne verwerten. Schwieriger aber wird die Sache bei Manis

14) Maurer, Die Epidermis. S. 268 und Tafel IX.

(Fig. 9), vollends unmöglich aber bei Dasypus (Fig. 8) und bei dem 14tägigen Hund (Fig. 4), wo diese Schicht als eine vom Stratum corneum völlig getrennte, selbständige Lage sich erweist. Der damalige Stand unserer Kenntnisse, die sich noch nicht auf die Existenz der Haarkanalzellen erstreckten, macht den Irrtum Maurers begreiflich. Es handelt sich aber noch um einen zweiten Irrtum. Die Schicht c des Ornithorhynchus ist nicht gleichwertig der Schicht c der anderen Säugetiere, sondern ist, wie Maurer auch zur Diskussion stellt, aber ablehnt, wirklich der Rest der gänzlich verhornten inneren Wurzelscheide, die durch den heraufrückenden Haarkolben in die Höhe geschoben und zu unregelmässigen Faltungen gebracht worden ist. Solche Faltungen beim Haarwechsel sind schon bekannt und z. B. von Garcia[15]) vom Menschen abgebildet worden. Mit dieser Deutung wird auch das Rätselhafte des Querschnittes des Ornithorhynchushaares, dessen Bedeutung auch Maurer lange nicht klar war, beseitigt. Dass dem Haare von Ornithorhynchus auch eine innere Wurzelscheide zukommt, ist aus der Arbeit von Spencer und Sweet[16]) unterdessen klar geworden. Maurer würde wohl schwerlich die innere Wurzelscheide bei Ornithorhynchus verkannt haben, wenn an dem von ihm untersuchten Exemplare Papillenhaare dagewesen wären.

Die Talgdrüsen sind nunmehr wohl entwickelt, aber klein und bedingen auch am durchgebrochenen Haare keine wesentliche Ausbuchtung; sie sind nicht nur an der nach abwärts geneigten Seite des Haarbalges, sondern auch an der anderen Seite vorhanden, wo ihre Zellen förmlich in die äussere Wurzel-

15) Gracia, Beiträge zur Kenntnis des Haarwechsels bei menschlichen Embryonen. Morphol. Arbeiten, herausgegeben von Schwalbe. Bd. I. S. 190. 1891.

16) Spencer und Sweet, The structure and developement of the hair of Monotremes and Marsupials. P. I. Monotremes Quart. Journ. Microscop. Sc. N. 164. 1899.

scheide hineingedrückt, sich bis hinab in die Gegend des Wulstes erstrecken können (Fig. 11). Dieser ist jetzt gut ausgebildet, und wie die Talgdrüsen nicht immer genau in der Mitte gelegen, so dass Tangentialschnitte des Haares (Fig. 11) ihn oft besser zur Anschauung bringen. In seinem Umfang finden die jetzt deutlich entwickelten Fasern des M. arrector ihre Anheftung (Fig. 15). An durchgebrochenen Haaren ist nun auch die Entwickelung der Elemente der Haarcuticula zu konstatieren, die in der Höhe der Papillenspitze zuerst sichtbar und an ihren, auf dem Haarlängsschnitt runden Kernen erkennbar sind, die grösser als die Querschnitte der Scheidencuticulakerne axial von diesen liegen. Sie reichen bei älteren Haaren immer weiter herauf und bilden sich in der Höhe der Verhornungsschicht des Haares zu jenen kernlosen Schüppchen um, die, bei der Maus so deutlich ausgeprägt, dem Haare jene sägeförmig gezahnte Oberfläche verleihen (Fig. 15). Um die gleiche Zeit, wie die Zellen der Haarcuticula, entstehen auch die ersten Markzellen. Bei der so störenden Schrägstellung des unteren Endes des Maushaares, die bei grösseren Haaren selten einen Schnitt ermöglicht, der die Papille und den Bulbus pili genau der ganzen Länge nach halbierend trifft, ist man über die Höhe in der sich die ersten Markzellen differenzieren, sehr häufig im Unklaren; soweit ich sehe — und wir haben später noch bessere Schnitte erhalten, als sie Figur 13 zeigt —, treten die ersten Markzellen ziemlich nahe an der Papillenspitze, ca. 6 Zellen von ihr entfernt, als mit dunkleren, anfangs rundlichen, bald aber mehr quer ovalen Kernen versehenen Zellen auf, die weiter oben sich zu deutlichen kubischen Elementen umgestalten (Fig. 13). Die oberste der an diesem Haar vorhandenen sechs deutlichen Markzellen ist nur wenig kleiner, wie ihre unteren Nachbarn; dass sie nicht die jüngste ist, geht daraus hervor, dass sie schon Keratohyalinkörnchen in der später zu beschreibenden charakteristischen Anordnung (Fig. 13 x) enthält, die

auch bei ihren beiden nächstunteren Nachbarn in Spuren vorhanden sind, bei den drei untersten Markzellen aber fehlen; die Bildung der Markzellen erfolgt also aus dem der Papillenspitze aufsitzenden noch indifferenten Material. In diesem Stadium ist dieses Material noch mehrschichtig, in grösseren Haaren aber, z. B. bei Kopfhaaren der 6 Tage alten Maus kann von einer Mehrschichtung indifferenter Zellen kaum mehr die Rede sein; die Differenzierung ist, ganz in der gleichen Weise, wie das auch von den übrigen Partien des Haares und seiner Hüllen bekannt ist, in einer dem Wachstum entgegengesetzten Richtung vorgeschritten, die der Papillenspitze dicht aufliegenden Zellen sind durch querovale Kerne von den jungen Rindenzellen deutlich unterscheidbar und als junge Markzellen anzusprechen. Sie sind es, die durch mitotische Teilung neue Markzellen erzeugen, während die an der Spitze der Markzellensäule befindliche Markzelle die älteste ist, die mit dem Wachstum des Haares immer mehr in die Höhe rückt und dabei weitere Veränderungen erleidet.

Diese Veränderungen sind in den Figuren 16 und 17 wiedergegeben. Figur 16 zeigt die der Papillenspitze zunächst gelegenen Markzellen; die untersten der dort gezeichneten Elemente stossen dicht an die bindegewebige Papille, ihr querer Durchmesser überwiegt den senkrechten, ein Verhalten, das sich aber weiter oben verändert; dort ist der quere Durchmesser etwa um ein Drittel verringert, der senkrechte fast um das doppelte verlängert, die Markzellen sind annähernd gleichseitig viereckig; noch weiter oben — die Fig. 17 stammt von einer weiter oben gelegenen Stelle des gleichen Haares — überwiegt der senkrechte Durchmesser noch mehr, die Markzelle ist länglich viereckig geworden; ganz oben, wo die letzten Markzellen liegen, sind es schmale, in die Länge gezogene Gebilde, deren letztes mit einer feinen Spitze endet. Die Spitze der Markzellensäule erreicht natürlich nie die Spitze des Haares selbst;

die Markzellen entwickeln sich ja erheblich später, wie die Rindenzellen, bleiben also mit ihrer letzten Zelle noch ein gutes Stück von der Haarspitze entfernt. Schon in den unteren Markzellen treten Keratohyalinkörnchen auf, anfangs unregelmässig, bald aber so, dass eine dichtere Gruppe von Körnchen am unteren Rande, zwei kleinere Gruppen an den Enden des oberen Randes erscheinen. Das ist besonders gut in den oberen Partien der Haarwurzel zu sehen, wie Fig. 17 zeigt, und keineswegs etwas zufälliges, sondern an vielen Haaren sichtbares; der untere von Körnchen gebildete Saum ist oft schon bei schwächeren (460fachen) Vergrösserungen zu sehen und macht den Eindruck eines in die Quere gezogenen, gebogenen, schmalen Kernes, ein Aussehen, das selbst bei Anwendung homogener Immersion stellenweise noch vorgetäuscht werden kann. Neben diesen Erscheinungen ist eine Verkleinerung, ein Schrumpfen des Zellkörpers selbst zu konstatieren, die die Markzellen trennenden hellen Spalten werden immer breiter; noch mehr in die Augen fallend aber sind die Veränderungen am Kern, der gleichfalls schrumpfend sich vom Protoplasma zurückgezogen hat, so dass ein heller Ring zwischen Protoplasma und Kern besteht (Fig. 17). dabei färbt sich der Kern dunkler; schliesslich nimmt er statt der blauen Hämatoxylinfärbung den roten Eosinton an, der sich sonst an verhornten Partien zeigt; kurz die ganze Markzelle verhornt. Bei älteren Mäusen — ich habe solche bis zum 12. Tage nach der Geburt untersucht — ist noch bis zur Spitze der Markzellensäule ein solcher verhornter Rest nachzuweisen. Die durch die Schrumpfung der Markzellen freigewordenen Räume füllen sich mit Luft.

Schliesslich möge noch dem Verhalten der Rinde einige Aufmerksamkeit gewidmet werden; sie ist seit dem Erscheinen der Markzellen nur auf einen dünnen Mantel beschränkt, dessen Durchmesser noch im Bereich der Haarwurzel kaum die halbe Breite einer Markzelle erreicht, ihre Grenze gegen das Mark ist

anfangs eine geradlinige, später springt die Rinde in Form breiter kurzer Zacken gegen das Mark vor[17]); es kommt aber niemals vor, dass die Rinde vollkommene Scheidewände zwischen die einzelnen Markzellen hineinschiebt, so etwa, dass Fächer erzeugt würden, der jedes eine Markzelle birgt; wir haben uns bei der Untersuchung ganzer Maushaare mit Sicherheit davon überzeugt; nur bei Einstellung auf die Oberfläche werden Scheidewände vorgetäuscht; stellt man aber auf die Achse des Haares ein, so sieht man, dass in der Längsachse des Haares nur ein zusammenhängender Raum vorliegt, der die Markzellensäule birgt. Bei der Untersuchung solcher ganzer Kopfhaare einer 10tägigen Maus haben wir auch bemerkt, dass die Breite der Markzellensäule in einem und demselben Haar wechselt, dass noch im Bereich der Wurzel oder des Schaftes die Markzellen ganz schmal waren und erst weiter oben, im Schaft ihre gewöhnliche Breite erlangten. Andererseits haben wir nicht selten breite Maushaare gesehen, in denen statt einer einreihigen eine doppelreihige (zwei nebeneinander gelegenen Zellen) Markzellensäule vorlag[18]).

An vielen Stellen hat man den Eindruck, als ob die Breite der Markzellen genau mit der Breite der Elemente der Haarcuticula übereinstimmten, sodass eine quasi segmentale Beziehung zwischen beiden bestünde, an anderen Stellen dagegen ist nichts davon zu sehen, die oben beschriebenen inneren Zacken

17) Das Bild ähnelt dem von Reinke (Archiv für mikrosk. Anatomie, Bd. XXX, Taf. XI, Fig. 4) gezeichneten Kaninchenhaar, nur sind die nach innen vorspringenden Zacken länger, die durch die Haarcuticula bedingten äusseren Zähnchen zarter und mehr schräg aufwärts gestellt.

18) Diese breiten Haare waren aber keine Sinushaare, die wir bei der weissen Maus stets marklos gefunden haben. Die Annahme Camillo Schneiders, dass die Markzellen an dem von ihm ganz richtig abgebildeten Sinushaar einer Maus nicht deutlich hervortreten, ist — vorausgesetzt, dass das Haar dort von einer weissen Maus stammt, oder dass weisse und graue Mäuse sich in diesem Punkte gleich verhalten, nicht zutreffend. (Vgl. Schneider, Lehrbuch der vergleichenden Histologie der Tiere. Jena 1902. S. 867.)

der Rinde greifen einmal gerade in den Zwischenraum zwischen zwei Markzellen, ein andermal springen sie gerade gegen die Mitte der Markzelle vor, die dadurch eine sanduhrförmige Gestalt erhält.

An allen jungen Mäusen, bis zum 12. Tage nach der Geburt, haben wir nichts von jener Aufhellung der Cylinderzellen der äusseren Wurzelscheide gesehen, die Stöhr beschreibt, wir haben aber in dieser Periode auch keine Spur von einem Haarwechsel beobachten können. Dadurch gewinnt die Vermutung Stöhrs, dass diese „Aufhellung" nichts mit der Entwickelung der Haare resp. ihrer Hüllen zu thun habe, sondern zum Haarwechsel in Beziehung stehe, an Wahrscheinlichkeit.

Über die Entwickelung der Glashaut vermag ich keine Angaben zu machen, die Maus ist für derartige Untersuchungen durchaus ungeeignet.

Fassen wir zum Schlusse die Ergebnisse unserer Untersuchungen über die Entwickelung des Deckhaares der weissen Maus zusammen und vergleichen dieselben mit dem vom menschlichen Wollhaar Bekannten, so ergeben sich folgende Resultate:

1. Die erste Anlage des Haares der Maus ist eine rein epitheliale Bildung (Bestätigung des Befundes Maurers) und bildet keine Erhebung der Epidermis, gleicht also in diesen beiden Punkten völlig dem menschlichen Wollhaare. Die am menschlichen Haarkeim ausgesprochene asymmetrische Anordnung seiner Epithelzellen ist auch bei der Maus vorhanden; dagegen fehlt in so frühen Zeiten bei der Maus die beim Menschen sichtbare Verschiedenheit der Form der Epithelzellen, welche die Entwickelung der Haarkanalzellen einleitet.

2. Sehr schnell, rascher als beim Menschen, tritt die erste Anlage der Haarpapille als ein kleiner Haufen rundlicher Bindegewebszellen auf.

3. Im Stadium des Haarzapfens erscheinen die ersten Haarkanalzellen, die, wie beim Menschen, weder mit dem Haare selbst, noch mit der obersten Epidermisschicht in genetischer Beziehung stehen; sie durchsetzen, in mehr senkrechter Richtung, nicht schräg, wie beim Menschen, die Epidermis, treten bald in direkte Verbindung mit deren Stratum corneum und gehen verhornend grösstenteils zu grunde, doch kommt es nicht zur Bildung eines dem menschlichen ähnlichen, hohlen Haarkanals; das nahezu fertige Maushaar liegt nicht in einem intraepidermoidalen Gang, sondern bricht in der Richtung seiner Längsachse sich hinaufschiebend durch. Ein Teil der Haarkanalzellen bleibt erhalten und ist auch noch zu sehen, wenn das Haar längst durchgebrochen ist[19]).

4. Der Musc. arrector pili entwickelt sich, wie beim Menschen, aus einem kleinen Haufen von Mesenchymzellen.

5. Die beim Menschen relativ früh auftretenden Anlagen des Wulstes und der Talgdrüsen erscheinen bei der Maus viel später und sind auch später verhältnismässig unbedeutend ausgebildet. Auch liegen bei der Maus beide der Epidermisoberfläche näher als beim Menschen.

6. Die Entwickelung und Differenzierung des Haares selbst, sowie seiner Scheiden zeigt von derjenigen des Menschen nur insofern eine Abweichung, als an jedem Deckhaar der Maus eine Markschicht sich entwickelt. Die Markzellen gehen aus dem axialen Teil des epithelialen Haares hervor und wachsen in der Richtung von unten nach oben, während ihre Differenzierung wie bei den übrigen Haarelementen in einer dem Wachstum entgegengesetzten Richtung erfolgt.

7. Ein Haarwechsel oder eine Vorbereitung zu einem solchen ist weder in fötaler Zeit noch in den ersten Wochen nach der

19) Wie mir Herr Prof. Stöhr mitteilt, sind solche Residuen von Haarkanalzellen auch beim Haarbalg des erwachsenen Menschen vorhanden.

Geburt an den Deckhaaren von Kopf und Bauch der Maus zu beobachten. Das bei der Maus späte Auftreten des Wulstes (des künftigen Haarbeetes) steht wohl damit in Zusammenhang, ebenso das Fehlen der beim Menschen vorhandenen Kernverschiebung in den Cylinderzellen der äusseren Wurzelscheide; die Kernverschiebung ist demnach als ein dem Entwickelungscyklus des Haares fremder Vorgang zu betrachten.

Zum Schlusse erfüllte ich die angenehme Pflicht, meinem hochverehrten Lehrer, Herrn Professor Ph. Stöhr, sowie Herrn Dr. A. Schmincke, Prosektor an hiesiger Hochschule, für das bei meiner Arbeit bewiesene Wohlwollen und Interesse, für ihre vielfache Hilfe in Rat und That, meinen herzlichen Dank auszusprechen.

Tafel-Erklärung.

Tafel 27/28, 29/30.

Fig. 1. Senkrechter 7,5 μ dicker Schnitt der Kopfhaut eines 21 mm langen Fötus, gefärbt mit Eisenhämatoxylin und Pikrofuchsin. Vergr. 460 fach.

Fig. 2. Senkrechter 7,5 μ dicker Schnitt der Bauchhaut einer 1 Tag alten Maus, gefärbt mit Hämatoxylin und Eosin. Vergr. 460 fach.

Fig. 3. Senkrechter 7,5 μ dicker Schnitt der Kopfhaut einer 1 Tag alten Maus, gefärbt mit Hämatoxylin und Eosin. Vergr. 460 fach.

Fig. 4. Senkrechter 7,5 μ dicker Schnitt der Bauchhaut einer 2 Tage alten Maus, gefärbt mit Hämatoxylin und Eosin. Vergr. 460 fach.

Fig. 5. Senkrechter 7,5 μ dicker Schnitt der Kopfhaut einer 2 Tage alten Maus, gefärbt mit Hämatoxylin und Eosin. Vergr. 460 fach.

Fig. 6. Senkrechter 7,5 μ dicker Schnitt der Kopfhaut einer 1 Tag alten Maus gefärbt mit Hämatoxylin und Eosin. Vergr. 460 fach.

Fig. 7. Senkrechter 7,5 μ dicker Schnitt der Bauchhaut einer 2 Tage alten Maus, gefärbt mit Hämatoxylin und Eosin. Vergr. 460 fach.

Fig. 8. Senkrechter 7,5 μ dicker Schnitt der Bauchhaut einer neugeborenen Maus, gefärbt mit Hämatoxylin und Eosin. Vergr. 460 fach.

Fig. 9. Senkrechter 7,5 μ dicker Schnitt der Kopfhaut einer 3 Tage alten Maus, gefärbt mit Hämatoxylin und Eosin. Vergr. 460 fach.

Fig. 10. Senkrechter aus zwei 7,5 μ dicken Schnitten kombinierter Durchschnitt der Bauchhaut einer 4 Tage alten Maus, gefärbt mit Hämatoxylin und Eosin. Vergr. 460 fach.

Fig. 11. Senkrechter 7,5 μ dicker Schnitt der Kopfhaut einer 3 Tage alten Maus, gefärbt mit Hämatoxylin und Eosin. Vergr. 460 fach.

Fig. 12. Senkrechter 7,5 μ dicker Schnitt der Kopfhaut einer 5 Tage alten Maus, gefärbt mit Hämatoxylin und Eosin. Vergr. 75 fach.

Fig. 13. Stück desselben Schnittes. Vergr. 460 fach.

Fig. 14. Senkrechter 7,5 μ dicker Schnitt der Kopfhaut einer 5 Tage alten Maus, gefärbt mit Hämatoxylin und Eosin. Vergr. 75 fach.

Fig. 15. Stück desselben Schnittes. Vergr. 460 fach.

Fig. 16. Stück eines Schnittes durch eine Haarwurzel aus der Kopfhaut einer 6 Tage alten Maus. Vergr. 1200 fach.

Fig. 17. Dieselbe Haarwurzel weiter oben. Vergr. 1200 fach.

Aus dem klinischen Röntgen-Institute Zürich.

WARUM BRICHT DER LEBENDE KNOCHEN LEICHTER ALS DER TOTE?

VON

H. ZUPPINGER,
ZÜRICH.

Mit 1 Figur im Texte.

Es ist seit langer Zeit beobachtet, dass der Knochen an der Leiche zum Bruche einer viel grösseren Gewalteinwirkung bedarf als am Lebenden. In der neueren Litteratur müssen die Angaben darüber sehr spärlich sein, da ich beim Suchen danach nicht mehr als einige kurze Andeutungen gefunden habe. Speziell in der chirurgischen Litteratur werden die Festigkeitsverhältnisse des toten Knochens angeführt, ohne dass dabei die Bemerkung gemacht würde, dass beim lebenden Knochen die Verhältnisse sehr abweichende zu sein scheinen. Eine Erklärung für die verschiedene Resistenz des toten und des lebenden Knochens giebt es meines Wissens bis jetzt nicht. Das muss um so eher befremden, als gerade in den letzten dreissig Jahren immer häufiger Versuche gemacht wurden, die verschiedenen Frakturformen experimentell herzustellen. Einem jeden, der solche Versuche macht, muss die grosse Kraft auffallen, die zum Bruche toter Knochen verwendet werden muss, während der nämliche Knochen am Lebenden oft unglaublich leicht einbricht. Ferner kann es einem Experimentator nicht entgehen, dass er leichter eine Bänderzerreissung oder eine Luxation zu stande bringt als einen Knochenbruch, während bekanntlich am Lebenden die Frakturen ungefähr 7 mal häufiger sind als die Luxationen. Ich selber wollte vor 4 Jahren, als ich die Torsionsfrakturen bearbeitete, einen toten Unterschenkel durch Drehung zum Bruche bringen. Der Anatomieabwart erklärte mir von

vornherein, das sei unmöglich, und in der That konnten wir, zusammen 4 Mann, allerdings den Fuss im Fussgelenk abdrehen, aber ohne dass die Tibia brach. Und wie spielend leicht entsteht die Torsionsfraktur des Unterschenkels am Lebenden! Bei dieser Gelegenheit war ich dann auch erstaunt, zu sehen, dass man eine tote Fibula langsam bis um 60° biegen kann, ehe sie bricht, während Biegungsfrakturen an der Fibula sogar durch Muskelzug entstehen.

Aber auch am Lebenden hat man häufig die Beobachtung gemacht, dass in der Narkose, tiefem Schlaf, sinnloser Betrunkenheit, ein schweres Trauma eine Fraktur nicht zu stande bringt, während man am Wachenden eine solche bei gleicher Gewalteinwirkung durchaus erwarten müsste.

Es liegt nun kein ersichtlicher Grund vor, warum der Knochen sowohl im lebenden als im toten Zustande nicht den allgemeinen Gesetzen der Festigkeit und der Mechanik überhaupt unterworfen sein sollte. So lange unter dieser Voraussetzung eine Erklärung der vorliegenden Frage möglich ist, kann auf irgend ein geheimnisvolles Agens verzichtet werden. Die Verschiedenheit der Knochenfestigkeit wird bedingt sein müssen entweder durch eine Verminderung oder Vermehrung der Kohäsion, oder dann ist am lebenden Knochen noch eine äussere Kraft wirksam, welche am toten wegfällt.

Es ist in die Augen springend, dass es hauptsächlich drei Umstände sind, die sich beim Eintritt des Todes wesentlich ändern:

1. die Temperatur,
2. der Blutdruck,
3. die Muskelaktion.

1. Die Temperatur könnte insofern in Betracht kommen als allgemein die Temperatursteigerung eine Kohäsionsverminderung bewirkt. Es ist aber nicht wahrscheinlich, dass eine Temperaturabnahme von ca. 30° eine erhebliche Festigkeits-

vermehrung bedingt. Durch Anwärmen des kalten, toten Knochens ist auch eine Festigkeitsverminderung nicht hervorzubringen.

2. Der arterielle Druck. In grösseren Röhrenknochen tritt das Blut ein unter einem Druck von ca. 160 mm Quecksilber, und tritt aus unter einem Druck von ca. 60 mm Quecksilber. Dieser Spannungsverlust des Blutes geht auf den Knochen über, das heisst: der lebende Knochen steht unter einem Druck oder unter einer Spannung von 100 mm Quecksilber, während der tote Knochen keiner solchen Spannung unterworfen ist. Dieser innere Druck bringt nun, da er gleichmässig nach allen Seiten gerichtet ist, keine gegenseitigen Verschiebungen der Elemente zu stande, erzeugt aber eine nicht geringe Oberflächenspannung. Vermöge dieses inneren Druckes besteht in den lebenden Knochen die Tendenz, diejenige Form anzunehmen, die bei gleicher Oberfläche den grössten Inhalt hat, nämlich die Kugelform. Ein Druck von 100 mm Quecksilber ist natürlich nicht im stande, eine nachweisbare Formveränderung des Knochens herbeizu führen, ein genügend starker Druck aber hätte das Bestreben, einen langen Knochen in der Mitte aufzublähen und schliesslich zu sprengen, ähnlich wie das erbrütete Küchlein die Eischale äquatorial sprengt.

Dieser innere Druck bewirkt, indem er eine Spannung der Oberfläche setzt, eine Einengung der Elastizitätsgrenze, eine grössere Sprödigkeit. Dass er nicht ohne Wirkung ist, zeigt das Verhalten rasch gekühlten Glases, Stahls, Gusseisens; aber auch turgide Pflanzenteile werden brüchig, während welke es nicht sind. Dass aber speziell der Blutdruck von Einfluss auf die Festigkeit der Gewebe ist, ergiebt sich aus den Biegungsfrakturen des erigierten Penis.

3. Viel wichtiger aber scheint mir der Einfluss der Muskelaktion auf die Entstehung der Knochenbrüche. Es sind über die Kraftentwickelung der Muskeln allgemein recht unbestimmte

und auch unrichtige Ansichten verbreitet. Und ein Teil der Muskelwirkung wird fast immer ausser acht gelassen; deshalb hier zwei Beispiele:

Es sei beispielsweise das Gewicht eines Armes 5 kg, der Schwerpunkt des gestreckten Armes liege in der Ellenbogenbeuge, 33 cm vom Mittelpunkt des Humerus-Kopfes entfernt. Dieser Arm werde horizontal nach aussen und vorwärts gehalten, während die Hand, in einem Abstand von 66 cm, von der Mitte des Humerus-Kopfes gemessen, ein Gewicht von 10 kg trage. Diese beiden Lasten werden erhoben und getragen durch die Muskeln, welche den Schultergürtel heben, und durch den Musculus deltoides, der den Arm im Schultergelenk hebt. Diese beiden Gruppen nun sind nicht neben-, sondern hintereinander geordnet, und es hat der Deltoides für sich allein die beiden Lasten vollständig im Gleichgewicht zu halten, gerade wie bei einer Kette jedes einzelne Glied, ob deren viele oder wenige seien, die angehängte Last zu tragen hat. Der Musculus supraspinatus wird hier vernachlässigt, weil er noch grössere Zahlen ergäbe, und weil er, wie Infraspinatus und Subscapularis zum Gelenkapparat gehören und der Hauptsache nach kontraktile Ligamente — sit venia verbo — sind.

Es ergibt sich für die Wirkungsweise des Deltoides folgende einfache Rechnung, bei der noch angenommen wird, die Insertion des Deltoides sei 11 cm von der Mitte des Humerus-Kopfes entfernt, und die Zurichtung des Deltoides bilde mit dieser Distanz einen Winkel von $22^1/_2{}^0$.

Von vornherein ist einleuchtend, dass nicht die ganze Leistung des Deltoides zur Hebung der beiden Lasten verwendet wird; es ist demgemäss die Zugkraft des Deltoides in zwei Komponenten zu zerlegen: in eine Komponente R, welche in die Richtung von der Insertion zum Drehpunkt im Humeruskopfe fällt, und in eine Komponente S, welche an der Insertions-

stelle senkrecht auf der ersten steht. Alsdann ist in Bezug auf den Drehpunkt im Humeruskopfe

$$11 \times S = 33 \times 5 \text{ kg} + 66 \times 10 \text{ kg}$$
$$= 825 \text{ kg}$$
$$S = \frac{825}{11} \text{ kg} = 75 \text{ kg}$$

Die Kraft von 75 kg wird also dazu verwendet, dem Gewicht des erhobenen, gestreckten Armes und der Last von 10 kg an der Hand das Gleichgewicht zu halten.

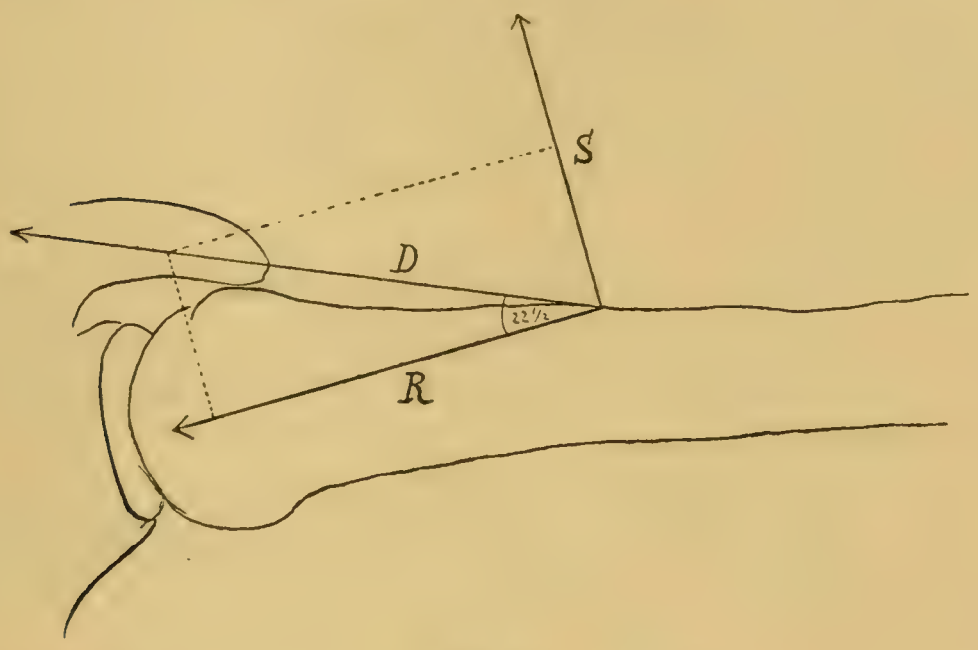

Fig. 1.

Bedeutet nun D die gesamte in Verwendung kommende Zugkraft des Deltoides, so ist aber auch:

$$S = D. \sin 22\frac{1}{2}^0$$
$$R = D. \cos 22\frac{1}{2}^0.$$

Es ist aber cos $22\frac{1}{2}^0$ $2\frac{1}{2}$ mal so gross, als sin $22\frac{1}{2}^0$, woraus folgt, dass $R = 187\frac{1}{2}$ kg

und $D = 202$ kg ist.

R ist aber der Druck, mit welchem das obere Drittel des Humerus vom Deltoides bei diesem keineswegs extremen Beispiel

gegen die Cavitas glenoides gepresst wird. D andererseits ist ein Zug, der gleichzeitig an der Insertion des Deltoides wirkt.

Das sind bereits recht stattliche Zahlen, und, wie man sieht, ist bereits in diesem Falle die Kraft, mit welcher der Deltoides den Kopf ins Gelenk presst, ein Vielfaches vom Drucke der Luft, der einzig der Trennung der Gelenkflächen entgegenwirkt.

Aber das ist noch nicht der ganze Muskeldruck gegen das Schultergelenk; ausser dem Deltoides kommen noch die Gelenkmuskeln Subscapularis, Supra- und Infraspinatus in Aktion und setzen das Caput humeri unter einen noch höheren Druck, und ebenso wirken auf das ganze Os humeri die in einer Schleife angeordneten Extensoren und Flexoren des Ellbogengelenks.

Es findet also bei dem Beispiel eine sehr hohe Druckbelastung des Humerus in seiner Längsrichtung und eine Anzahl von Zugbelastungen statt, beide durch die Muskelaktion, also nur am Lebenden.

Zweites Beispiel. Ein Mann von 75 kg Gewicht steht auf den Zehenballen des eines Fusses. Unter welchem Druck steht die Tibia?

Der Zehenstand wird aufrecht erhalten durch Anspannung der Wadenmuskulatur. Diese zieht ihre Insertion am Calcaneus aufwärts; die belastete Tibia drückt im Fussgelenk abwärts. Punctum fixum sind die Capitula metatarsorum. Der Hebelarm der Last ist = 2, derjenige des Muskelzuges = 3. Für Gleichgewicht, d. h. Stehen, ist

$$2\ T = 3\ M$$

wobei T den Druck der Tibia auf den Talus, M den Zug der Wadenmuskulatur bedeutet.

Es zieht aber die Wadenmuskulatur ebenso stark, wie am Calcaneus, auch oben am Uuterschenkel und am Femur, und

dieser letztere Zug drückt nun hinwieder, ausser der Körperlast von 75 kg, auf die Tibia. Es ist also:

$$T = L\ (ast) + M.$$

In obige Gleichung eingesetzt kommt:

$$2\,L + 2\,M = 3\,M$$

beiderseits 2 M subtrahirt

$$M = 2\,L = 150\ kg.$$

Dieser Wert oben eingesetzt, gibt:

$$T = 3\,L = 225\ kg.$$

Beim Zehenstand auf einem Fuss ergibt sich für einen Mann von 75 kg ein Muskelzug am Ursprung der Wadenmuskulatur und ebenso am Calcaneus von 150 kg und eine Druckbelastung der Tibia von 225 kg.

Trägt der Mann dazu auf der Schulter einen Sack von 50 kg, so wird die beiderseitige Zugwirkung der Wadenmuskulatur je 250 kg, die Druckbelastung der Tibia 375 kg.

Die beiden Beispiele bedeuten nun allerdings eine namhafte aktive Muskelleistung, doch keineswegs eine höchste Anstrengung. Aber auch ohne Intention einer Muskelarbeit sind am wachenden Lebenden alle Muskeln in mehr oder weniger starker Spannung, die sich zwar schwer bemessen lässt. Doch werden auch diese Spannungen ganz beträchtliche Druck- und Zugwerte bedingen, die am Toten und Bewusstlosen fehlen. Die unwillkürlichen Muskelspannungen bei imminenter Gefahr dürften aber doch denen der beiden Beispiele nicht nachstehen.

Es wäre nun noch nachzuweisen, dass die hier gezeigten Zug- und Druckkräfte, die am Lebenden auf den Knochen einwirken, den Bruch begünstigen. Für Stauchungs-, Knickungs- und Abreissungsfrakturen ist das überhaupt nicht nötig, weil eben die Kraft des Traumas für sich allein weniger Wirkung hat, als zusammen mit der gleichgerichteten Kraft des Muskeldruckes und -zuges. Für Biegungs- und Torsionsfrakturen wirken Muskelzug und -druck ebenfalls begünstigend, doch würde der

Nachweis zu weit führen. Ebenso kann auf den Unterschied zwischen Druck und Stoss hier nicht eingegangen werden.

Nachdem nun derjenige Muskeldruck und -zug, der sonst einfach ignoriert wird, sich als keineswegs geringfügig, sondern als sehr erheblich herausgestellt hat und derselbe nur beim Lebenden wirkt, beim Bewusstlosen und der Leiche aber wegfällt, so möchte ich ihn als die Hauptursache der grösseren Brüchigkeit des lebenden Knochens erklären. Dem arteriellen Druck wird eine untergeordnete Bedeutung nicht abzusprechen sein.

Zum Schlusse sei mir noch eine Bemerkung gestattet. Auf die Berücksichtigung der Druckkomponente des Muskelzuges bin ich geführt worden durch die Beschäftigung mit den Gelenken, und es scheint mir, dass dieselbe in der Gelenktheorie eine nicht unwichtige Rolle spielen wird. Schon aus diesem Grunde wäre es eine dankenswerte Aufgabe, die Muskeln nach dieser Seite hin genauer zu studieren. Aber ausserdem ist es fast undenkbar, dass diese Druckkomponente nicht auch ihre Spur in der Struktur der Spongiosa, in der äusseren Form der Knochen und endlich in Deformitäten hinterlassen sollte; denn jeder Muskel übt einen Zug an Ursprung und Insertion, der in der Richtung nur wenig variiert, und übt einen „Auflager"druck auf das Gelenk aus von fast konstanter Richtung. Es kommt also nicht einmal so sehr auf gewohnheitsmässige Haltungen und Bewegungen, als auf die Anordnung der Muskulatur an.

Aber auch in der Frakturlehre wird dieser Muskeldruck und -zug von Bedeutung sein. Er wird einige Bruchformen besser erklären; er wird einige Dislokationen verständlicher machen und auch für die Behandlung einige Winke geben.

Aus dem anatomischen Institut zu Giessen.

DER

UTERUS VON TARSIUS SPECTRUM

NACH DEM WURF.

VON

WILHELM KURZ,

GIESSEN.

Mit 15 Figuren auf den Tafeln 31/34.

Als Strahl[1]) vor nunmehr acht Jahren seine Abhandlung über den puerperalen Uterus der Hündin veröffentlichte, bemerkte er in der Einleitung, dass es auffällig sei, wie arm die neuere vergleichend-anatomische Litteratur an Arbeiten über die Veränderung des Uterus post partum wäre. Dieser Satz ist heute noch gültig; denn abgesehen von zwei Arbeiten[2])[3]) über diesen Gegenstand hat auch die neuere Litteratur kaum etwas aufzuweisen. Und doch vollzieht sich, wie die spärlichen Untersuchungen auf diesem Gebiet beweisen, die Rückbildung des Uterus post partum bei denjenigen Säugern, welche eine Vollplacenta bilden, in recht wechselnder Weise. So läuft dieser Prozess bei den Nagern, wie Strahl[4]) insbesondere für die weisse Maus nachgewiesen hat, in wenigen Tagen ab. Der Defekt an der Placentarstelle wird durch seitliches Verschieben des Epithels geschlossen, wobei eine lebhafte Vermehrung der Epithelzellen beobachtet wird. Die Neubildung der Drüsen erfolgt in der Weise, dass sich Epithelzapfen oder Röhren in die Tiefe senken. Die ganze Rückbildung ist in einigen Tagen vollendet und es kann eine neue Trageperiode folgen.

---

1) Strahl, Der puerperale Uterus der Hündin. Wiesbaden 1895.

2) Alfred Noll, Beiträge zur Kenntnis des Raubtieruterus nach der Geburt. Wiesbaden 1895.

3) Franz Bauer, Der puerperale Uterus des Frettchens. Wiesbaden 1900.

4) Strahl, Der Uterus post partum I. Wiesbaden 1894.

Ganz anders beim Hunde. Hier kann man noch Monate nach dem Wurf nachweisen, ob der Uterus puerperal ist oder nicht. Auffallend ist für das Epithel der enorme Fettgehalt, der bereits in der Mitte der Tragezeit einsetzt und 16—17 Wochen post partum anhält. Die Epithelien werden in den ersten Tagen in unregelmässiger Weise an der Placentarstelle abgestossen. Doch stets bleiben Reste zurück, und von diesen aus sowie von den Rändern der Placentarstelle beginnt die Überdeckung der Defekte mit neuem Belag. Es sind das, wie Kiersnowski, der unter Leitung von Barfurth die Regeneration der Uterusschleimhaut der Hündin post partum untersuchte, und Strahl hervorgehoben haben, Vorgänge, die der Epithelneubildung bei Verletzung analog zu setzen sind.

Auch im Bindegewebe der Placentarstelle treten bei der Hündin während der Rückbildung bemerkenswerte Veränderungen ein. Es ist dies das Auftreten einer von Strahl so genannten Decidua puerperalis, welche sich in einer bindegewebigen Drüsendeckschicht bildet, die bei der Hündin über der tiefen Drüsenschicht der Placentarstelle liegt.

Diese Zellen, über deren physiologische Bedeutung sich heute noch nichts sagen lässt, bleiben wochenlang bestehen und fallen allmählich der Zerstörung anheim, oder bilden sich wieder zu den gewöhnlichen Bindegewebszellen der Schleimhaut um.

In den tieferen Bindegewebslagen werden noch andere kleinere Zellen mobil, die als Fibroblasten zum Aufbau der Uterusschleimhaut verwendet werden. Bedeutsam ist auch das Auftreten von wandernden Leukocyten, besonders der grossen mononukleären Form. Diese haben die Aufgabe, die Reste der roten Blutkörperchen aufzunehmen, ebenso das Fett, das durch Zerfall von Epithelzellen oder durch Ausstossung frei geworden ist.

Man sieht, wie eigenartig der Prozess der Rückbildung bei der Hündin verläuft. Wir haben es mit Umbildungsvorgängen

zu thun, die in den verschiedensten Schleimhautabschnitten auftreten und sich über eine lange Zeit erstrecken.

Manche Anklänge an die Regeneration des Hundeuterus, finden sich bei der Katze. Doch sind nebenbei in wesentlichen Punkten auffallende Unterschiede bemerkenswert. Einen ausführlichen Vergleich der Rückbildungserscheinungen bei beiden Tieren hat Noll in seiner oben erwähnten Arbeit gegeben.

Über den puerperalen Uterus des Frettchens liegt eine Arbeit von Bauer vor. Auffallend für die Epithelien und Drüsen des Uterus ist hier die schon während der Gravidität eintretende Vergrösserung derselben, die zur Entwickelung von ungemein grossen Zellen führt. Protoplasma und Kernsubstanz sind gleichmässig ausgedehnt. Die Zellen können direkt post partum in 3—4 Schichten übereinander gelagert sein, was in der Kontraktion des Uterus seine Erklärung findet, durch welche eine Verschiebung der Zellen statt hat. Diese Verdickung der Schleimhaut bildet sich innerhalb weniger Tage zurück, und zwar wird ein Teil der Zellen durch Abstossung nach aussen entleert, ein anderer zerfällt in den Falten der Schleimhaut oder innerhalb der Uterindrüsen. Dieser Teil wird wahrscheinlich von Leukocyten aufgenommen und weiter transportiert, ein Vorgang analog demjenigen, wie er oben bei der Aufnahme von zerfallenden roten Blutkörperchen und Fett erwähnt ist. Von einem dritten Teil der Zellen nimmt Bauer an, dass dieselben sich wieder zu kleineren Formen umbilden. Er schliesst das aus Bildern, in denen Zellen von verschiedenstem Kaliber nebeneinander liegen und ferner daraus, dass gerade unter den grossen Formen so viele sind, die keine Spur von Zerfallserscheinungen aufweisen.

Ebenso rasch wie die Rückbildung an der Oberfläche, erfolgt dieselbe in der Tiefe, in den Drüsen und im Bindegewebe. Die Drüsenzellen werden in derselben Weise zurückgebildet, wie die Epithelien der Schleimhaut. Von einem Teil der zer-

fallenen Zellen, die im Lumen der Drüsen sich finden, vermutet Bauer, dass ihre Zerfallsprodukte wieder durch die Drüsenzellen aufgenommen werden.

Aus dieser knappen Übersicht über die Rückbildung des Uterus post partum und der Hervorhebung der charakteristischen Merkmale der Regeneration bei den in den letzten Jahren untersuchten Säugetier-Formen erhellt, dass, ähnlich wie bei dem Aufbau der Placenta, auch Tierarten, die einander nahe stehen, beträchtliche Abweichungen in den Rückbildungs-Vorgängen aufweisen können, und dass wir erst dann, wenn einmal eine grössere Reihe von Untersuchungen vorliegt, gewisse Typen der Rückbildung aufstellen dürfen.

Zur Erreichung dieses Zieles ist jede weitere Untersuchung auf unserem Gebiet willkommen.

Am Ende vorigen Jahres (1902) wurde Herrn Professor Strahl eine ganze Reihe puerperaler Uteri von Tarsius spectrum durch Herrn Professor Hubrecht in Utrecht in ausserordentlicher Liebenswürdigkeit für die Fortsetzung seiner Untersuchungen über die Rückbildungserscheinungen am puerperalen Säugetieruterus zur Verfügung gestellt. Es waren im ganzen 12 Stück, in einer für tropisches Material geradezu vorzüglichen Konservierung. Mitte Mai dieses Jahres (1903) folgte eine zweite Sendung von weiteren 15 Uteris. Die meisten stammten gleichfalls aus dem Puerperium, einige vermutlich aus der Brunstzeit. Der Rest bestand aus zwei wohl jugendlichen Tragsäcken, die wahrscheinlich noch nicht gravid gewesen waren. Strahl hat über die Ergebnisse der Untersuchungen einen kurzen Bericht an die Akademie der Wissenschaften zu Amsterdam geliefert und mir die weitere Ausarbeitung des kostbaren Materiales überlassen.

Über die Entwickelungsvorgänge von Tarsius (im weitesten Sinne) ist bisher nur von Hubrecht oder an Hubrechtschem Material gearbeitet. In der Festschrift für Gegenbaur beschreibt Hubrecht (Die Keimblase des Tarsius, Leipzig 1896)

wesentlich frühe Entwickelungsstadien. Hierauf näher einzugehen läge ausserhalb des Bereiches unserer Arbeit. Schon früher hatte Hubrecht mitgeteilt, dass Tarsius nicht, wie andere Halbaffen eine diffuse, sondern eine eigentümlich entwickelte diskoidale Placenta besitzt[1]).

In seinem 1898 erschienenen Werke — Über die Entwickelung der Placenta von Tarsius und Tupaja nebst Bemerkungen über deren Bedeutung als hämatopoetische Organe — giebt er eine vollkommene Übersicht über den Aufbau der Tarsius-Placenta.

Auf den Entwickelungsgang dieser im einzelnen einzugehen, ist für unsere Zwecke ebenfalls nicht notwendig. Wir können uns auf eine — weiter unten folgende — kurze Schilderung der für uns wesentlichen Bauverhältnisse der reifen Tarsius-Placenta beschränken, und zweckmässig gleich an die Darstellung unseres eigenen Materiales gehen.

Wir wissen natürlich nicht, wann nach dem Wurf die einzelnen Stücke gewonnen wurden; somit mussten wir durch den Vergleich der Bilder zunächst versuchen eine Reihenfolge der Objekte zu bestimmen. Das liess sich im ganzen wenigstens schon nach den Grössenverhältnissen der Uteri ohne Berücksichtigung des feineren Baues machen. Man konnte hiernach die Uteri in einzelne Gruppen bringen und solche die unmittelbarer nach dem Wurfe konserviert waren (frühe Stadien) von mittleren und späteren trennen.

Als Ausgangspunkt diente dabei ein Uterus gravidus, der offenbar aus einer Zeit unmittelbar vor dem Wurf stammt. Das gravide Horn des Uterus ist von länglich eiförmiger Gestalt. Die Muskulatur ist papierdünn, so dass man die Frucht durchschimmern sah. Die Abbildung eines solchen Uterus giebt

[1]) Quarterly Journal of Micr. Science. Bd. 36. Pl. X. Fig. 18—21.

Hubrecht im Quarterly Journal of Micr. Science Bd. 36, Pl. 12, Fig. 47. Das Ende bilden diejenigen Uteri, welche mikroskopisch einen Unterschied von einem früher gravid gewesenen und einem nicht graviden Horn nicht mehr unterscheiden lassen; an diesen liessen sich dann auch am Schnittpräparat die Kennzeichen des überstandenen Puerperiums nicht mehr nachweisen.

Es ist vielleicht zweckmässig, an dieser Stelle gleich kurz das Bild eines solchen, d. h. also dasjenige des nicht graviden Tarsius-Uterus zu schildern, da sich auf dieses dann in der weiteren Darstellung die Bilder der puerperalen Uteri beziehen lassen.

Ein solcher Uterus (Fig. 1) zeigt zwei kleine kurze divergierende Hörner, die an unseren Präparaten am Mesometrium kurz abgetrennt sind; an dem lateralen Ende der Hörner sitzen Tube und Ovarium an. Die beiden Hörner gehen nach der Mitte in einen ansehnlichen gemeinsamen Uteruskörper über, an welchen dann erst die Scheide angeschlossen ist.

Im Schnittbilde finden wir auf zwei Lagen glatter Muskulatur, von denen eine in bekannter Weise längs, die andere cirkulär angeordnet ist, eine dicke Schleimhaut, welche ein spaltförmiges Lumen umgrenzt. Im Bindegewebe dieser liegt ein reich entwickelter Drüsenkörper, aus kleinen Tubulis bestehend, die dicht aneinander gelagert sind.

Was zwischen dem eben geschilderten Stadium und dem hoch tragenden Uterus liegt, liess sich in gewisse Gruppen zusammenfassen, je nach der Zeit früher oder später, nach dem Wurf.

Es ist das unser Untersuchungsmaterial im engeren Sinne. Ich gebe von diesem zunächst eine kurze Übersicht und bemerke, dass ich bei den einzelnen Uteris die Nummern beifüge, unter welchen dieselben im Sammlungskatalog der Utrechter zoologischen Sammlung geführt werden.

Als Uteri aus der Zeit ganz kurz nach dem Wurf müssen zwei angesehen werden, bei welchen sich die Placenta noch in den Geschlechtswegen vorfand.

Bei dem einen Uterus (Nr. 504) war das Dach des dicken gravid gewesenen Uterushornes bereits durch einen flachen Schnitt teilweise abgetrennt, als wir das Präparat erhielten. Wir haben den vorhandenen Schnitt erweitert und sahen im Inneren des Uterus einen dunklen Wulst.

Dieser machte zunächst den Eindruck eines Blutkoagulums; erst die mikroskopische Untersuchung ergab, dass es sich um Placentargewebe handelte. Da die Placenta sich noch im Horn befand, musste der Uterus fast unmittelbar nach der Ausstossung der Frucht gewonnen sein.

Ein ganz anderes Aussehen bot der andere Uterus (Nr. 527). Das gravid gewesene Horn ist wohl kleiner als bei dem ersteren und jedenfalls viel unregelmässiger gestaltet. Das nicht gravide Horn ist klein; zwischen beiden Hörnern sitzt eine dicke unpaare Geschwulst, welche sich bei weiterer Untersuchung als der beträchtlich erweiterte Uteruskörper erweist (Fig. 2).

Der Uterus wird sagittal durchschnitten und dabei zeigt sich, dass in seinem Inneren noch eine sehr wohl erhaltene Placenta sitzt (Fig. 3).

Als diese entfernt wird, erscheint die Schleimhaut des graviden Hornes mit einem kleinen Zapfen, der in den Uteruskörper hineinsieht und auf seiner Kuppe eine rauhe kraterförmige Vertiefung trägt (Fig. 4). Eine entsprechende Stelle findet sich an der Placentarbasis. Nach dem Vergleich mit den später gefertigten Schnittpräparaten möchte ich annehmen, dass die Placenta auch hier sich nach Ausstossung des Fötus noch nicht losgelöst hatte, als der Uterus konserviert wurde. Der Krater wäre dann diejenige Stelle, an welcher — aber erst am erhärteten Objekt — die Placenta abgerissen ist.

Eine Anzahl von Uteris aus der folgenden Zeit post partum — es sind im ganzen 10 Stück — können wir zusammenfassen. Dieselben rühren, wie man namentlich aus den Schnittpräparaten entnehmen darf, aus einer Zeit ziemlich bald nach dem Wurf her, enthalten aber keine direkten Placentarteile mehr, sondern nur noch mehr oder minder viel von dem Stiel der durchrissenen Placentargefässe.

Bei allen sind beide Uterushörner in ihrer Form deutlich unterschieden. Das nicht gravide besteht aus einem kleinen kurzen Cylinder (Fig. 5). Das gravid gewesene ist bald mehr kugelig, bald unregelmässig aufgetrieben; die Muskulatur, das ist allen letzteren gemeinsam, zeigt sich in mehr oder minder starke Falten gelegt. Nur bei einem Uterus (982) fanden sich beide Hörner gleichmässig ausgedehnt (Gemelli?). Die Schnitte von den Uteris wurden mit zwei Ausnahmen so angefertigt, dass sie das gravid gewesene Horn quer durchtrennten und die Placentarstelle enthielten.

Zwecks Information über die makroskopischen Bauverhältnisse der Placentarstelle werden einzelne Uteri eröffnet, ehe wir dieselben dem Mikrotom übergeben.

Da man weiss, dass die Placenta mesometral sitzt, so wird das Dach, d. h. die antimesometrale Uteruswand mehr oder minder ausgiebig entfernt.

Dabei zeigt sich die Placentarstelle inmitten der höckerigen Uterusschleimhaut (Nr. 975 und Nr. 391) als ein glatteres, aber über die freie Fläche vorspringendes Beet, das in einem Fall (Fig. 6) mit einer langen Zunge frei in den medialen Abschnitt des Uterushornes hineinragt. Auf dem Beet erscheinen in einem Uterus die Stümpfe der durchrissenen Uterusgefässe als besondere kleine Felder (Fig. 7), während sie im anderen makroskopisch weniger hervortraten.

Neben dem Placentarbeet, so soll im folgenden die Placentarstelle bezeichnet werden, solange sie sich als etwas Besonderes

über der freien Schleimhautfläche erhebt, ist die Schleimhaut stark gefaltet: es sind vielfach kleine kugelige Vorsprünge, in denen sie sich erhebt.

Bei einem der Uteri (722) wurde zunächst ein Horn am vaginalen Ende abgetrennt und geschnitten. Erst dann wird von dem Rest das Dach entfernt, um eine Flächenansicht der Placentarstelle zu bekommen. Diese liegt wie gewöhnlich mesometral nahe dem Tubenostium als eine Art Schleimhautbeet, das auf seiner Kuppe eine Anzahl dunkler Flecke, Gefässstümpfe und Extravasat, trägt. Die Schleimhaut liegt sonst wieder in kleinen unregelmässigen Falten. Durch das nicht gravide Horn werden hier ebenfalls Schnitte gelegt. In allen Uteris dieser Periode findet sich wenig Gerinnsel, das Uterus-Lumen im gravid gewesenen Horn ist meist spaltförmig und vom Mesometrium zur gegenüberliegenden Seite abgeplattet.

Als aus der mittleren Zeit der Rückbildung herstammend, erwies sich eigentlich nur ein Uterus (Fig. 8, 857). Dieser ist kleiner, das gravid gewesene Horn hat eine kugelige Gestalt, die Faltung der Muskulatur ist feiner. Im Lumen findet sich ein gelbes scheinbar blutgefärbtes Gerinnsel. Die Schnitte werden in gleicher Weise angefertigt wie oben.

Aus späterer Zeit stehen uns drei Uteri (1015, 1024, 472) zur Verfügung. Dieselben haben sich im Vergleich zu den beiden vorigen weiterhin verkleinert (Fig. 9). Die gravid gewesenen Hörner präsentieren sich als platte, faltenreiche Säcke. Ihre Länge kann jetzt der des nicht graviden Hornes nahe kommen. Ein Unterschied besteht aber noch in der Dicke und der Faltung der Muskulatur.

Von jedem der drei Präparate werden Serien durch beide Hörner angefertigt. Das jüngste derselben wurde ausserdem sagittal durchtrennt und eine Hälfte gefärbt und geschnitten, um eine Übersicht über das Verhalten von Uterus zur Vagina zu bekommen. Der eine Uterus wird frontal durchschnitten zur

Klarlegung der Beziehungen der Uterushörner zum gemeinsamen Corpus. Die Placentarstelle war in diesen Objekten makroskopisch nicht mehr zu erkennen.

Die übrigen Uteri zeigen keine ganz direkten Beziehungen zum Puerperium. Einige derselben stammen wahrscheinlich aus der Brunstzeit; denn die spätere Untersuchung ergab, dass eine reichliche Drüsenentwickelung in der Schleimhaut stattgefunden hatte; die Uteri sind von y-förmiger Gestalt, nur dass der untere Schenkel, das Corpus, sehr kurz ist. Die Hörner sind etwas nach rückwärts oder stark nach beiden Seiten gewendet. Die Aussenfläche ist glatt.

Zwei andere Uteri — wohl ganz jugendliche Formen — gleichen den eben beschriebenen vollkommen, nur sind die Hörner sehr viel dünner. Auch von diesen werden Querschnitte angefertigt.

Alle Uteri sind, bevor sie dem Mikrotom überliefert wurden, photographiert. Gefärbt wurde meist im Stück mit Borax-Karmin.

Für das Studium histologischer Einzelheiten sowie zur Herstellung von Photographien der Schnittpräparate werden einzelne der Schnitte später mit Heidenhains Eisenhämatoxylin-Methode nachgefärbt.

Die reife Placenta von Tarsius.

Die reife Placenta von Tarsius stellt eine im Verhältnis zur Grösse der Fruchtkammer wenig ausgedehnte Scheibe dar, welche in dem uns zur Verfügung stehenden Uterus nicht in der Mitte der Fruchtkammer, sondern mehr nach deren ovarialem Ende zu gelegen ist. Sie besteht aus einem Placentarlabyrinth, bezüglich dessen feinerem Bau wir auf die ausgezeichnete Arbeit von Hubrecht verweisen.

Fig. 1.

Fig. 2.

Fig. 3.

Fig. 4.

Fig. 5.

Verlag von J. F. Bergmann, Wiesbaden.

Fig. 6.

Fig. 7.

Fig. 8.

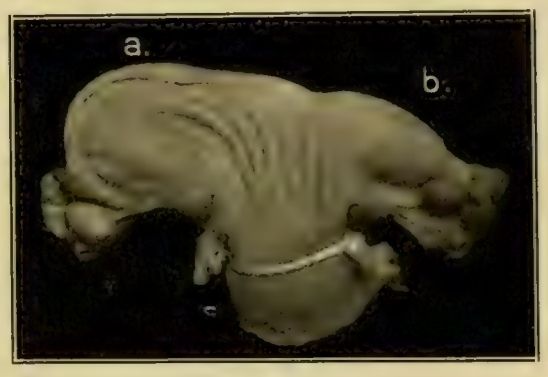

Fig. 9.

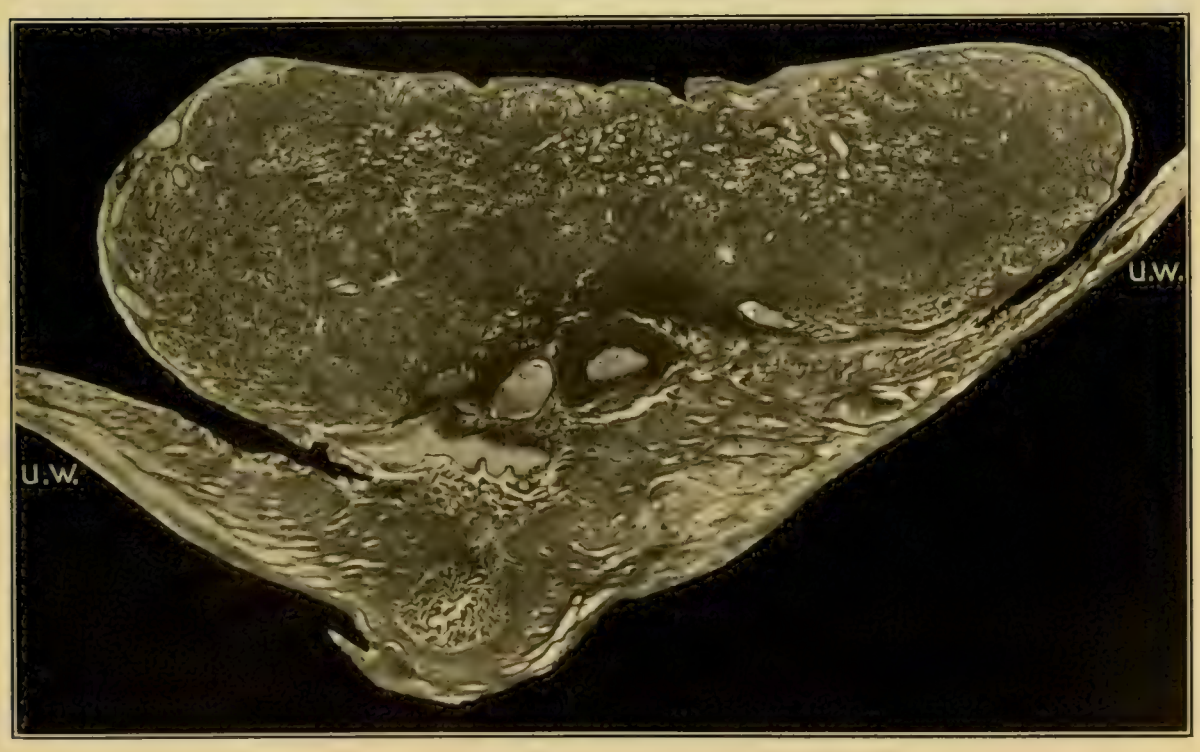

Fig. 10.

Verlag von J. F. Bergmann, Wiesbaden.

Fig. 11.

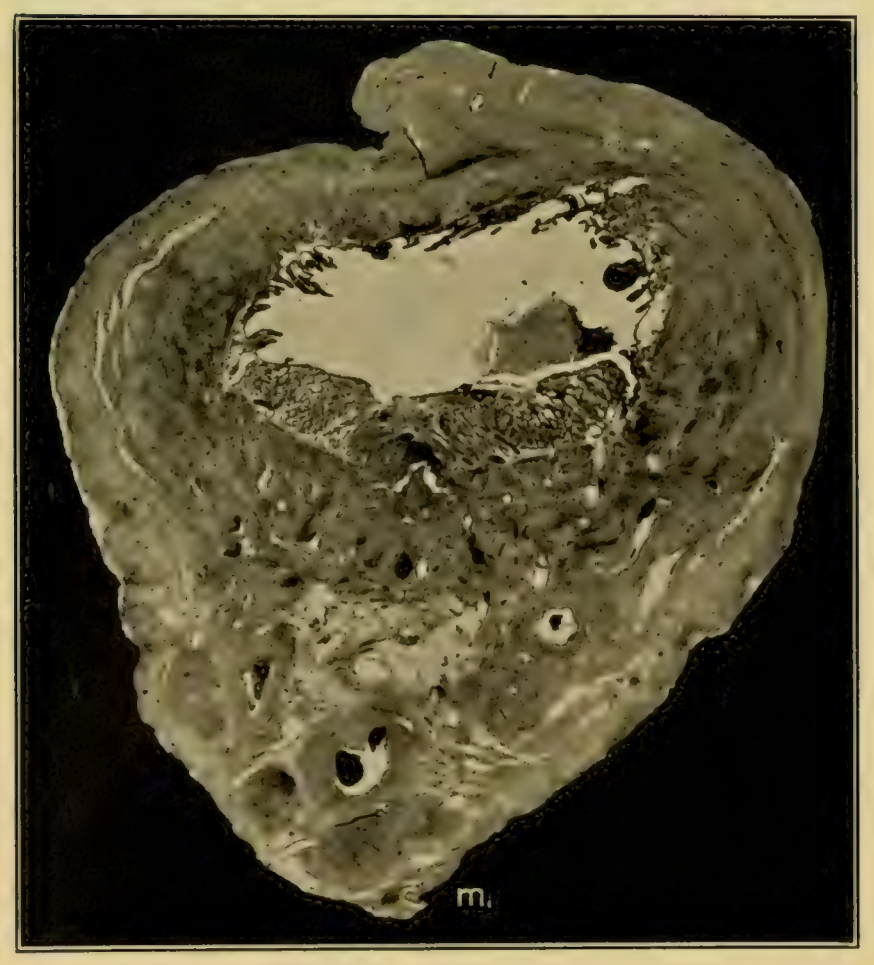

Fig. 12.

Verlag von J. F. Bergmann, Wiesbaden.

Fig. 13.

Fig. 14.

Fig. 15.

Verlag von J. F. Bergmann, Wiesbaden.

Für uns von Interesse ist es und muss hervorgehoben werden, dass, wie Schnittpräparate lehren (Fig. 10), das Labyrinth mit seinem uterinen Teil nicht breit auf der Uteruswand aufsitzt, sondern nur durch einen schmalen Stiel mit dieser verbunden ist. In diesem verläuft ein zu- und ein abführendes Blutgefäss. Im Umkreise des Stieles liegt eine mässig dicke Schicht mit den Resten erweiterter tubulöser Uterindrüsen.

Was den feineren Bau dieser anlangt, so besteht die Wand bei den einen aus einer homogenen feingekörnten Masse, in die meist rundliche Kerne eingelagert sind. Bei anderen setzt sie sich zusammen fast nur aus Kernen mit wenig Resten von schollig und körnig zerfallenem Protoplasma. Wieder andere Drüsendurchschnitte findet man ausgekleidet von einem mehr cylindrischen ungleich hohen Epithel. Einige Drüsen haben starkgequollene, unregelmässig gestaltete Zellen als Begrenzung. Ein Teil des Lumens ist bei einzelnen Schläuchen erfüllt von einer feinkörnigen Masse, die zuweilen noch wohlerhaltene Kerne enthält. Manche Räume haben sich ganz in solche Massen umgewandelt. Es ist also noch neben vielen gut erhaltenen Drüsen ein Teil derselben in Rückbildung begriffen; die erhaltenen Drüsen überwiegen aber weitaus.

Auch Hubrecht hat dies Verhalten in seiner Placentararbeit von Tarsius bereits beschrieben.

Die Schläuche münden nach oben natürlich nicht mehr frei aus, sondern sind gedeckt: wir möchten sie als paravaskuläre Epithelschläuche im folgenden bezeichnen.

Der Placentarstiel im ganzen baut sich histologisch auf aus einer dichten Bindegewebswucherung mit teils runden, teils spindelförmigen Kernen. Nach der Peripherie zu, im Übergang zu den Drüsenräumen, wird das Gefüge lockerer. In der Schicht, in der die Ablösung der Placenta erfolgt, treten schon vor dem Wurfe Degenerationserscheinungen auf. Die Bindegewebsbündel sind in eine homogene Masse verwandelt, nur spärliche Reste der-

selben bleiben erhalten. Einzelne Zellen zeigen eine eigentümliche Veränderung. Sie sind sehr vergrössert und mit zahlreichen sehr chromatinreichen Kernen versehen ähnlich, wie man das auch in anderen tierischen Placenten findet. Bei vielen ist das Protoplasma aufgelöst, die Kerne unregelmässig in Zerfall begriffen. Offenbar bereitet sich damit der Ablösungsvorgang vor, der in dieser Schicht erfolgt war.

Die Uterusinnenfläche der Fruchtkammer ist ausgekleidet von einem einfachen Epithel von niedrigen Zellen mit grossem Kern, welches sich unter der Placenta bis an den Placentarstiel vorschiebt. Die Muskulatur ist papierdünn, die äussere Lage dichter, die innere lockerer gefügt. Unter dem Epithel beobachtet man zahlreiche Kapillaren. Reste von Drüsen sind neben der Placentarstelle nur ganz spärlich zu finden gewesen. In der Flächenansicht einfach in Glycerin eingelegter Stücke der Uteruswand erscheinen die Zellen des Uterusepithels bei starker Vergrösserung von spindelförmiger oder mehr rundlicher oder vieleckiger Gestalt mit grossem Kern und stark lichtbrechendem Kernkörperchen.

Die Ablösung der Placenta erfolgt, wie man annehmen muss, in der bindegewebigen Schicht. Der Gewebszapfen reisst durch und mit ihm die Gefässe, die ihn durchsetzen. Die paravaskulären Epithelschläuche bleiben zurück und werden durch die Kontraktion des Uterus zu einem Ringwall erhoben. Zwischen ihnen und auch in die Drüsen selbst kann es dabei zu kleinen Blutaustritten kommen. Eine Blutung an der Placentarstelle in das Uteruslumen wird kaum oder nur in geringem Grade erfolgen, denn wir finden in dem oben beschriebenen zweiten und dritten Präparat keine Extravasate. In einzelnen Objekten aus der Zeit bald nach dem Wurf treffen wir an der Placentarstelle in der That grössere und kleinere Extravasate: in anderen aber auch wieder gar keine. Wir können wohl sagen, dass im ganzen die Blutung post partum sehr gering-

fügig sein wird, was sich auch durch die eigentümliche Verbindung der Placenta mittelst eines Haftstiels leicht erklärt. Denn die Stelle ist relativ klein, ihr Umfang wird durch die Kontraktion noch mehr verringert und dadurch werden die Gefässe zu mehr oder minder vollständigem Verschluss gebracht.

Feinerer Bau des Uterus post partum.

Die beiden Präparate, bei welchen wir die Placenta noch im Uterus fanden (Nr. 504 und Nr. 527), sind für die Untersuchung der feineren Bauverhältnisse der Uteruswand nur bedingt zu verwenden, da wir bei beiden an unseren Schnittpräparaten nicht vollkommen intakte Bauverhältnisse vor uns haben. Einigen Aufschluss geben dieselben aber doch auch.

Wir müssen es dabei aber auch dahingestellt sein lassen, ob wir in dieser Placentaretention normale oder pathologische Verhältnisse vor uns haben.

Dass die Placenta bei einzelnen Tieren inter partum nicht sogleich losgelöst wird, ist neuerdings mehrfach beschrieben. Hill redet in diesem Fall von einem metadeciduaten Typus in den Embryonalhüllen, im Gegensatz zu den deciduaten und indeciduaten Formen der älteren Terminologie.

Dass etwas Ähnliches hier vorkommt, d. h. dass bei Tarsius nach Ausstossung des Fötus die Placenta noch eine Zeit lang in den mütterlichen Geschlechtswegen zurückgehalten wird, ehe ihre vollkommene Loslösung erfolgt, und die Kontraktion des Uterus die Placenta nach aussen befördert, wollen wir nicht ausschliessen.

Die beiden Uteri erlauben ausserdem aus den Schnittpräparaten abzulesen, dass eine sehr ausgiebige Kontraktion der Muskulatur inter partum stattfindet; zwei ungemein dicke Schichten derselben bilden die Aussenwand des Uterus.

Die Schleimhaut ausserhalb der Placentarstelle ist in viele Falten gelegt, die aus Bindegewebe und Epithelüberzug bestehen, aber bei Nr. 504 noch kaum Drüsen enthalten. Nur hier und da findet man einzelne kleine Schläuche.

In den Schnitten von Nr. 527 sind die Drüsen reichlicher, doch fehlen sie auch hier an vielen Stellen. Die Epithelzellen sind kubische, während sie im graviden Uterus ganz platt sind. Letzteres ist wohl mechanisch bedingt; durch die starke Dehnung der Muskulatur und den Druck des Fötus wurden die ursprünglich hohen Zellen ganz abgeflacht.

Wenn dann der Innendruck nach dem Wurfe wegfällt, nähern sich die Zellen wieder mehr der ursprünglichen Form.

Die Verhältnisse des Placentarstieles selbst liessen sich bei beiden Uteris nicht mit Sicherheit feststellen. Dagegen wohl, dass neben demselben schon die in den weiteren Stadien genauer beschriebenen Drüsenpolster vorhanden sind.

Dieselben sind in Nr. 504 nach oben von einem dicken Wulst von Zellen überlagert, der sich nach den Seiten in das Epithel der Fruchtkammer fortsetzt und wohl sonach auch epithelialer Natur und Herkunft ist.

In demselben finden sich hier schon Degenerationserscheinungen: Vergrösserung einzelner Zellen, körniger Zerfall des Protoplasmas, Verwischung der Zellgrenzen. Dem Epithel ist durch die Ablösung infolge der Konstruktion der natürliche Nährboden entzogen und es zerfällt.

Die Drüsenräume sind gross und vielgestaltig. Zwischen denselben und auch im Lumen mehrerer selbst ist es zu Blutaustritten gekommen.

Bei Uterus 504 wurden auch Schnitte vom nicht graviden Horn hergestellt. Dasselbe ist deutlich vergrössert und zeigt eine beträchtliche Lichtung. Die Drüsendurchschnitte sind ausgedehnt. Das subepitheliale Bindegewebe ist besonders dicht-

Wahrscheinlich setzen zur Zeit der Brunst in beiden Hörnern gleiche Veränderungen ein, wie Vermehrung der Drüsen und Massenzunahme des ganzen Uterus. Diese Neubildungen bleiben während der Tragzeit in dem nicht graviden Horn bestehen und mit dem Puerperium erfolgt auch in diesem allmählich die Rückbildung.

Puerperium.

a) Anfangsstadien.

Nach der Ausstossung der Placenta kontrahiert sich jedenfalls die Muskulatur nochmals und der Uterus verkleinert sich etwas. Aus der ersten Zeit der Rückbildung, bald nach der Ausstossung der Placenta, liegen im ganzen 10 Präparate vor, die wir nacheinander besprechen wollen.

Selbstverständlich werden sich diese Uteri auf verschiedene Zeiten post partum verteilen. Genauer feststellen lässt sich das nicht. Die Rückbildungserscheinungen sind bei den einen mehr, bei den anderen minder ausgesprochen. Das mag zum Teil durch individuelle Unterschiede bedingt sein, im ganzen zeigen aber alle ausgesprochene Ähnlichkeit miteinander. So in der Grösse, der Stärke und Anordnung der Muskulatur, dem Bilde der Placentarstelle. Unsere Darstellung bezieht sich dabei im Folgenden durchgängig auf Querschnitte durch das gravid gewesene Uterushorn.

Wir fassen dabei als jüngere Stadien d. h. kürzere Zeit nach dem Wurf fixierte — solche auf, welche bei sonst ähnlichen Verhältnissen noch einen grösseren Querschnitt, stärkere Muskulatur und weniger Faltung der Schleimhaut zeigen.

1. Präparat (621).

Der Querschnitt durch das gravid gewesene Horn an der Placentarstelle weist eine namentlich an der mesometralen Seite ungemein mächtige Muskulatur auf (Fig. 11).

Die Schleimhaut an der Placentarstelle ist von beträchtlicher Stärke, an der antimesometralen Seite dünn und niedrig und mässig gefaltet.

Der Rest des Placentarstieles — der Placentarzapfen, wie wir ihn jetzt nennen wollen — ist ziemlich breit, seine Ränder aufgewellt, sodass in der Mitte eine Delle entsteht, die mit Blut und Fibringerinnsel erfüllt ist, das sich noch etwas über die Umgebung hinüberschiebt. Auf der einen Seite liegt darauf eine Masse von zerfallenden Epithelien und Drüsenresten. Auf der anderen Seite hat sich ein ähnliches Zerfallsprodukt mehr abgeflacht.

Zu den beiden Seiten des Zapfens liegen als dicke Lage die Polster, die paravaskulären Epithelschläuche, deren einzelne in 5 oder 6 Ringen übereinandergeschichtet erscheinen können.

Die Schleimhaut unmittelbar neben dem Polster ist schon etwas gefaltet und finden sich in derselben kleine Drüsen. In dem ganzen antimesometralen Teil, wo sie glatt und niedrig ist, sind die Drüsen klein und spärlich.

Das Epithel in den letzteren Abschnitten ist niedrig cylindrisch; vom Rande des Polsters aus schiebt es sich eine Strecke über dieses gegen den Zapfen zu herüber; letzterer selbst und seine unmittelbare Umgebung ist epithelfrei.

Einzelne der Schläuche sind mit Blutextravasaten, andere, besonders an der Oberfläche, mit homogenen Massen erfüllt, die teils aus zu Grunde gehenden Zellen, teils aus dem Sekret der Drüsen bestehen. In der Umgebung solcher Stellen trifft man stets Leukocyten.

2. Präparat (722).

Die Muskulatur ist ungemein mächtig, die einzelnen Muskelzellen sind vergrössert, das intermuskuläre Bindegewebe vermehrt. Das Epithel der Schleimhaut ist kubisch und ist an

manchen Stellen durch eine geronnene feinkörnige Masse, die viele Lymphkörperchen enthält, in die Höhe gehoben. Die Schleimhaut ist in starke Falten gelegt, die vielfach nur ganz wenig geformtes Bindegewebe enthalten. An den Epithelien der Falten zeigen sich zuweilen Degenerationserscheinungen. Die Zellen samt ihren Kernen sind vergrössert. Die Zellgrenzen oft undeutlich. Offenbar sind diese Falten dem Untergang geweiht. Wir kommen in den folgenden Präparaten darauf zurück.

Unter dem Epithel finden sich an manchen Stellen ziemlich zahlreiche, an anderen wenig oder gar keine Drüsendurchschnitte.

Der Placentarzapfen enthält die Durchschnitte zweier Gefässe, einer Arterie und einer Vene. Ein Extravasat ist nicht vorhanden. Die Epithelschläuche sind nicht besonders mächtig, sie konvergieren nach dem Zapfen zu. Das Epithel des Uterus hat sich von beiden Seiten über die Blasen geschoben, vielfach in mehreren Lagen, ist aber in Zerfall begriffen. Einzelne gequollene Epithelzellen sind noch als solche zu erkennen. In diesen Massen beobachtet man auch zahlreiche meist mononukleäre Leukocyten. Mehr nach dem Zapfen zu sind die Degenerationserscheinungen noch nicht so vorgeschritten, dort liegen die etwas gequollenen Zellen in mehreren Lagen übereinander.

Die Blasen selbst bieten noch dasselbe Aussehen wie im vorigen Präparat, nur sind sie mehr zusammengeschoben. Einzelne von ihnen sind ganz mit roten Blutkörperchen gefüllt, die teils noch gut zu erkennen, teils in Lösung begriffen sind.

3. Präparat (694).

Die Muskulatur ist stark kontrahiert und springt an der Placentarstelle mächtig gegen das Lumen vor. Der Zapfen ist

hier ziemlich kurz abgerissen. Auf demselben liegt ein mächtiges Gerinnsel, das sich direkt in ein grösseres Gefäss fortsetzt und seitlich noch eine Strecke weit den Drüsen aufliegt. Der Durchschnitt eines zweiten Gefässes liegt dicht daneben, in den Epithelschläuchen finden sich ebenfalls vielfach Extravasate. An der Oberfläche derselben liegt vielkörniger Detritus, rote Blutkörperchen und gequollene Epithelzellen. Die Drüsenzellen haben sich vielfach verändert, das Protoplasma ist zusammengeflossen und es haben sich homogene Massen mit eingestreuten Kernen, die an Symplasmen erinnern, gebildet. Häufig sind auch die Zellen ungemein vergrössert, das Protoplasma ohne scharfe Begrenzung, der Kern oval mit grossem Kernkörperchen. Der Inhalt der Schläuche besteht aus feinem Fasergerinnsel und auch bei den Bindegewebszellen treffen wir hier grosse Formen mit stark gequollenem chromatinreichem Kern. Auch riesenzellartige Bildungen findet man hie und da; ungemein zahlreich sind Vakuolen sowohl im Bindegewebe wie in den Drüsenwandungen.

4. Präparat (982).

Dieser Uterus war sehr dick, da beide Hörner gleichmässig ausgedehnt sind. Er wurde zunächst in der Mitte durchschnitten und es finden sich nach beiden Seiten hin ziemlich weite Höhlungen. Nach Eröffnung der Hörner trifft man in jedem derselben dunkel gefärbte Stellen, die wie Placentarstellen aussehen, es handelte sich also vermutlich um einen Uterus, der Gemelli beherbergt hatte. Die Schnittpräparate lehren, dass das Epithel jetzt viel stärker gefaltet ist als in einem der oben beschriebenen Präparate. An der Placentarstelle hat sich das Epithel wenig über die Placentarblasen emporgeschoben, in der Gegend des Zapfens liegt ein mächtiger gemischter Thrombus von einer bindegewebigen Hülle umschlossen. In dem Lumen findet man viel Zelldetritus, zerfallende Epithelien und los-

gelöste Stücke von Epithelschläuchen; ferner degenerierte Bindegewebszellen. Nach unseren oben gegebenen Ausführungen sehen wir Präparate wie das letztbeschriebene für weiter in der Rückbildung vorgeschritten an, als die von Nr. 1—3.

5. Präparat. Dasselbe ist für Uterus Nr. 339 zu sagen.

Die Muskulatur dieses ist etwa von derselben Dicke wie im vorigen Präparat und auch in Bezug auf die Schleimhaut haben wir denselben Befund.

Schon mit schwacher Vergrösserung erkennt man die Vorsprünge der sich neu bildenden Schleimhautfalten (Fig. 12) und auch die oben erwähnten cystenartigen Bildungen im Epithel erweisen sich als Ausstülpungen desselben, z. T. durch Extravasate bedingt. Unter dem Epithel liegen jetzt ziemlich zahlreiche Durchschnitte von Drüsen im Schleimhautbindegewebe, das Lumen derselben ist klein. Da wir bei den Schnitten durch die Wand des schwangeren Uterus nur wenig Drüsen entdecken konnten, und dort das stark gedehnte Epithel durch Vermittelung spärlichen Bindegewebes dicht auf der Muskulatur lag, so ist das rasche Auftreten von Drüsen sowohl in den vorher beschriebenen wie in diesem und den folgenden Präparaten so bald nach dem Wurf immerhin bemerkenswert. Wir können uns vorstellen, dass sich Epithelzapfen in die Tiefe senken und so eine Neubildung der Drüsen bewirken, und wir können diese Art der Drüsenregeneration an vielen Stellen ziemlich direkt aus unseren Schnitten erschliessen. Man sieht vielfach, wie im Epithel Verdickungen auftreten und darunter findet sich ein Drüsendurchschnitt; verfolgt man dann die Reihe, so findet man, dass dieser Epithelzapfen direkt in Verbindung steht mit dem Drüsendurchschnitt. An vielen Stellen findet man auch die Hälse der neugebildeten Drüsen als kleine becherförmige Einsenkungen in der Schleimhaut. Durch die fortschreitende Kontraktion des Uterus wird die Oberfläche verkleinert und der Drüsenschlauch tiefer geschoben. Es sind das Regenerations-

erscheinungen, wie sie in ähnlicher Weise beim Frettchen geschildert wurden. Nur dass hier eine reichliche Neubildung von Zellen stattfindet, was in unserem Falle nicht zu beobachten ist, denn nirgends finden sich Mitosen. Es ist offenbar so viel Material im Laufe der Gravidität gebildet worden, dass es vollkommen ausreicht, die Uterindrüsen wieder neu aufzubauen.

Der Zapfen ist kegelförmig. Er besteht aus feinsten Bindegewebsfasern mit zahlreichen spindelförmigen, grösseren und kleineren Zellen. Vielfach zeigen sich Rückbildungserscheinungen. Die Fasern sind nicht mehr deutlich zu erkennen, die Zellen haben sich stark vergrössert, der Kern ist sehr chromatinreich. Auch in diesem Präparat führt der Zapfen zwei Gefässe, die mit geronnenem Blut gefüllt sind. Man trifft viele Leukocyten, sowohl die mononukleäre wie polynukleäre Form und auf dem Zapfen liegt spärliches Blut und Fibringerinnsel.

Das Uterusepithel hat sich über die placentaren Epithelschläuche von beiden Seiten her bis nahe zum Zapfen in meist einschichtiger Lage schöner cylindrischer Zellen hinübergeschoben, an manchen Stellen liegt es auch übereinandergeschoben und zeigt die schon oben geschilderten Zerfallserscheinungen.

In der Lichtung des Uterus liegt ein mässig grosses Blutgerinnsel, in den Drüsenräumen selbst beobachtet man, wie bei einzelnen die Zellen ungemein aufquellen. Das Protoplasma fliesst zusammen, die Kerne sind vergrössert. Andere Drüsenräume sind von grob- und feinkörnigem Detritus erfüllt.

Auch an solchen Stellen trifft man in reichlicher Anzahl polynukleäre Leukocyten, die man ebenfalls im Bindegewebe um die Drüsen häufig findet.

6. und 7. Präparat (684 und 630).

Die Schleimhaut ist stark gefaltet und zeigt auf den Kuppen der Falten Degenerationserscheinungen.

Einzelne der Falten mit wenig Bindegewebe erscheinen losgelöst und liegen im Lumen. Die Epithelschläuche zeigen besonders an der Oberfläche Zerfallserscheinungen, in vielen derselben sind Blutextravasate. Letztere haben wir schon mehrfach erwähnt, ebenso Blutungen unter dem Epithel selbst. Wie sind diese zu erklären? Wir müssen uns wohl vorstellen, dass durch die starke Kontraktion des Uterus in dem subepithelialen Gewebe, das ja reich vaskularisiert ist, und auch im Bindegewebe der Drüsenräume Verschiebungen eintreten, wodurch hie und da kleine und kleinste Gefässe zerrissen werden. Das Blut extravasiert dann um die angegebenen Stellen.

8. Präparat (711).

Über dem Zapfen liegt kein Gerinnsel. Das Bindegewebe liegt frei. Über den Epithelschläuchen, in der Nähe des Placentarstieles liegen in 2—4facher Reihe schöne, grosse Epithelzellen. Hier war, wohl durch die Kontraktion des Uterus, die ganze Innenfläche von dem sich hinüberschiebenden Epithel bedeckt. Über den Epithelschläuchen ist es durch Zerfallsprozesse wieder zu Grunde gegangen und nur in der Nähe des Zapfens erhalten geblieben. Im übrigen gleicht das Präparat dem vorhergehenden. Leukocyten sind weniger häufig.

9. Präparat (972).

Die Muskulatur ist etwas dünner, unter dem Epithel haben sich im ganzen Umfang Drüsen gebildet, und die Faltung der Schleimhaut ist ungemein ausgesprochen. Unter dem Epithel finden sich vielfach Blutextravasate, das Oberflächenepithel hat sich von beiden Seiten weit über die Epithelschläuche hinübergeschoben und ist auch stark gefaltet. Der Zapfen ist sehr breit und hoch, auf ihm liegt ein grosses Blutgerinnsel. Das Gewebe der Placentarstelle zeigt Degenerationserscheinungen.

Das Lumen der Epithelblasen ist spaltförmig, sie sind infolge der starken Kontraktion hoch übereinander geschoben und zeigen die schon vielfach beschriebenen Zerfallsprozesse. Häufig sind auch die Lichtungen am Schnitt leer, andere sind von einer homogenen, etwas geschrumpften Masse, erfüllt, wohl vom Sekret derselben, zuweilen enthalten dieselben Zelleinschlüsse. Wandernde Leukocyten treffen wir auch hier.

Bemerkenswert ist an diesem Präparate noch, dass sich an einer Seite unter den paravaskulären Epithelien neugebildete Drüsen finden, dieselben haben sich durch die Kontraktion des Uterus an jene Stelle verschoben.

10. Präparat (975).

Ganz ähnliche Bilder lieferten auch Schnittpräparate des einen der beiden oben beschriebenen eröffneten Uteri (Nr. 975) (Fig. 13). Die Schnitte durch das Placentarbeet sind hier bemerkenswert durch ein grosses Gerinnsel, welches die Mitte des Beetes über dem Placentarzapfen zudeckt.

Der Wulst, den man makroskopisch auf dem Placentarbeet sah, ist jedenfalls zum grössten Teil nichts anderes, als ein basal noch festsitzendes Gerinnsel.

In einem nicht graviden Horn, das wir von dem oben beschriebenen ersten Uterus (Nr. 722) geschnitten, treffen wir auffallende Veränderungen. Wir finden im Epithel ungemein häufig, dass sich dessen Zellen in Schleimzellen umwandeln. Der basale Teil der Zellen bleibt dabei häufig erhalten, das Protoplasma der einzelnen ist vielfach zusammengeflossen. Im Vergleich zu dem oben beschriebenen ist die Muskulatur bedeutend dünner geworden. Die Drüsendurchschnitte haben sich verkleinert. Das Lumen ist sternförmig. Die Rückbildung des nicht graviden Hornes geht also mit dem gravid gewesenen Hand in Hand.

b) Mittelstadien.

Aus dieser Periode liegt nur ein Präparat vor.

Der Uterus ist deutlich kleiner geworden, die Faltung der Muskulatur feiner, das Lumen ziemlich gross. Die Placentarstelle und ihre Umgebung erscheint als ein flaches Schleimhautbeet. Man erkennt deutlich den Zapfen an der mesometralen Seite, die Drüsensäume sind stark aufgewellt, sie liegen ganz an den Seitenrändern. Bei allen früheren Präparaten lagen jene auch mesometral. Hier sind sie infolge der fortschreitenden Kontraktion und Verkleinerung mehr nach den Seiten emporgeschoben. (Fig. 14.)

Die Muskelzellen haben sich erheblich verkleinert, der Durchschnitt der Uteruswand ist aber immer noch stark, die Faltung der Schleimhaut ganz erheblich. Auffallend im Epithel ist die häufige Vakuolenbildung in den Zellen. Die Drüsen haben sich reichlich vermehrt, ihr Epithel ist ein niedriges kubisches. im subepithelialem Gewebe trifft man vielfach rote Blutkörperchen. An einzelnen Stellen ist das Epithel von einem Extravasat in die Höhe geschoben.

Bemerkenswert sind die bei Untersuchung mit stärkerer Vergrösserung hervortretenden Veränderungen an der Placentarstelle und ihrer Umgebung. Die unveränderten Reste des paravaskulären Epithels treffen wir noch nahe an der Muskulatur und an den Seitenwänden im Übergang zu den neugebildeten Uterindrüsen. Die meisten haben sich in homogene Klumpen umgewandelt, auf den Schläuchen liegt eine mächtige Schicht von zerfallenden Epithelien. Das Uterusepithel hat sich auf beiden Seiten über die Schläuche hinübergeschoben, Wo es in mehreren Lagen übereinanderliegt. Die einzelnen Zellen dieser Schichten sind vergrössert.

Der Zapfen ist in diesem Präparat ungemein gross und breit, kugelförmig, er wird überlagert von einem Blut- und

Fibringerinnsel, das sich noch zwischen die Bindegewebsbündel fortsetzt, und über ihm liegt eine Lage von Zelldetritus. In dem Gerinnsel sind zahlreiche Zellen und ganze Drüsen eingeschlossen, ferner viele Leukocyten.

Der Zapfen selbst besteht aus dichtem Bindegewebe mit zahlreichen vergrösserten Zellen, die Bindegewebsfasern sind nicht sehr deutlich, zwischen den Zellen trifft man vielfach körnige Zerfallsmassen und vereinzelte Vakuolen. Das Protoplasma vieler Zellen ist zusammengeflossen, Leukocyten sind selten.

c) Endstadien.

Der Uterus als Ganzes hat sich bedeutend verkleinert. Das gravid gewesene Horn, das in der vorigen Periode noch eine kugelige Gestalt hatte, ist mehr schlauchförmig geworden. An der Aussenseite erkennt man, dass die Muskulatur in feine Falten gelegt ist.

Im Durchschnitt ist die Muskulatur noch ziemlich mächtig. Die Muskelzellen sind vergrössert, das intermuskuläre Bindegewebe vermindert.

1 Präparat (1015).

Die Schleimhautoberfläche ist grossenteils glatt, die Faltenbildung nur an einzelnen Stellen noch zu beobachten, dabei sind die Falten flach. Die Innenfläche des Uterus ist ausgekleidet von einem niedrigen Epithel mit grossen Kernen, das an manchen Stellen mehr kubisch wird. Man erkennt, wie sich an vielen Stellen das Epithel zapfen- oder röhrenförmig in die Tiefe senkt. Die Uterindrüsen sind jetzt zahlreich, das Epithel derselben ist höher geworden. Das subepitheliale Bindegewebe ist von lockerem Gefüge, in ihm sind spärliche grössere oder kleinere, von einem platten Epithel ausgekleidete Lymphräume, die teils unter der Schleimhaut, teils auf der

Muskulatur liegen, und in deren Lichtung man einzelne Lymphkörperchen trifft.

Ungemein ausgesprochen sind die Veränderungen an der Placentarstelle und ihrer Umgebung. Der ganze Bezirk ist mit einer ununterbrochenen Epitheldecke von niedrigen Zellen versehen. An manchen Stellen ist dieselbe ganz glatt und von diesem Epithel senken sich vielfach Zapfen und Röhren in die Tiefe, hie und da sieht man eine Mitose.

Von den paravaskulären Schläuchen treffen wir nur noch spärliche Durchschnitte. Sie liegen meist nahe der Muskulatur, seltener unter der Oberfläche. Manche sind von feinkörnigem Detritus erfüllt, andere von gequollenen Epithelzellen. An einer Stelle kann man beobachten, wie ein mit solchen Zerfalls- und Degenerationsprodukten beladener Schlauch diesen Inhalt entleert.

Die Durchschnitte sind kleiner geworden, die Zellgrenzen deutlicher, die Zellen selbst grösser. Diese letzten Reste der Schläuche bleiben erhalten und bilden Uterindrüsen. Man kann auch an diesen Stellen beobachten, wie sich vom Epithel aus Zapfen in die Tiefe senken.

Wir unterscheiden demnach hier Drüsen, die von der Placentaranlage persistent geblieben sind und solche, die sich nach Herüberschieben des Uterusepithels durch Einstülpung desselben bilden. Man kann beide Arten mit einiger Sicherheit von einander unterscheiden.

In den Drüsendurchschnitten, die vom Epithel ausgehen, findet man die oben beschriebenen grossen Zellenformen nicht, ihr Epithel ist ferner etwas höher, der Durchschnitt kleiner.

Der Zapfen ist deutlich erkennbar. Er besteht aus ziemlich dicht gefügtem Bindegewebe. Die Stelle ist sehr dünn im Vergleich zu der Umgebung, wo der Bezirk der früheren Drüsenräume stark gehoben ist. Die Oberfläche ist von niedrigem Cylinderepithel bekleidet.

Einzelne Epithelzapfen senken sich in die Tiefe, an anderen Schnitten erscheint der Zapfen epithelfrei. In dem Bindegewebe beobachtet man vielfach stark gequollene Zellen, meist an Stellen, wo dasselbe keinen Epithelbelag hat. In der Lichtung liegen zahlreiche dieser Zellen mit anderen Zerfallsprodukten, die degenerierten Bindegewebszellen werden also offenbar ausgestossen. Von den zahlreichen Blutextravasaten, die wir in der mittleren Zeit der Rückbildung vielfach unter der Schleimhaut und in den Drüsen beobachten konnten, finden wir jetzt nur noch wenig.

2. Präparat (1024).

Die Muskulatur verhält sich wie im vorigen Präparat. Die Uterusinnenfläche ist mit einem kontinuierlichen Epithelüberzug versehen, der vielleicht nur noch an der Placentarstelle hie und da unterbrochen ist. Leider zeigen die Schnitte gerade an der mesometralen Seite einen Defekt, so dass die Verhältnisse an dieser Stelle nicht ganz klar werden. Das eine ist sicher, dass das Bindegewebe an der Placentarstelle und ihrer Umgebung viel dichter ist, als an anderen Stellen. Die Drüsen haben sich kaum vermehrt, ihre Durchschnitte sind mesometral grösser, die Anzahl reichlicher, in wenigen findet man Extravasate und vereinzelte vergrösserte Epithelzellen. An vielen Stellen senken sich Epithelzapfen in die Tiefe. Manche Zellen der Schleimhaut sind becherförmig aufgetrieben. Subepitheliale Lymphräume finden wir in diesem Präparat weniger auffällig; dagegen die Durchschnitte vieler neugebildeter Kapillaren. Das Epithel ist mesometral niedriger, als an anderen Stellen.

Von diesem Uterus waren auch Schnitte in frontaler Richtung angefertigt worden, um eine Übersicht über das Horn und den gemeinsamen Uteruskörper zu gewinnen. Wir finden, dass die Verhältnisse der Schleimhaut mit den Drüsen dieselben sind wie im Horn. In dem Epithel treffen wir häufig die Entwicke-

lung von Schleimzellen. Bemerkenswert ist, dass das Epithel von ungleicher Höhe ist; an manchen Stellen ist es cylindrisch, an anderen mehr kubisch.

3. Präparat (472).

Die Faltung der Muskulatur ist noch ziemlich stark. Die Schleimhaut kleidet das ganze Uteruslumen aus. Die Drüsen haben sich bedeutend vermehrt. Auffallend sind die zahlreichen grösseren und kleineren Lymphräume, die sich zwischen den neugebildeten Drüsen finden. Dieselben sind von einem ganz platten Epithel ausgekleidet, in ihrer Lichtung liegen einzelne Lymphkörperchen.

Die Placentarstelle und ihre Umgebung ist noch deutlich kenntlich. Die Stelle des Zapfens wird eingenommen von einer Art Narbengewebe von zapfenförmiger Gestalt, das sich scharf gegen die Umgebung absetzt, mit feinem spaltförmigen Lumen. Dieses Gebilde wird wohl ein obliteriertes Placentargefäss sein. Man kann dasselbe eine Strecke weit durch die Muskulatur verfolgen. Es scheint in der Tiefe in ein grösseres Gefäss der Uteruswand einzumünden.

Die Stelle selbst ragt über die Umgebung empor. Die Drüsen in der Umgebung des Zapfens haben sich ebenfalls vermehrt. Auch hier lassen sich die alten Drüsen von den neugebildeten noch unterscheiden. Das Epithel über dem Zapfen ist noch niedriger, wie an anderen Stellen.

Um eine Übersicht über das Verhalten von Uterus und Scheide an diesem Präparat zu gewinnen, wurde der Uterus sagittal durchschnitten. Wir finden, dass die Muskulatur des gemeinsamen Uteruskörpers stärker rückgebildet ist. Die Faltung ist nur noch angedeutet, die Schleimhaut und Drüsen sind wie im Horn. Auch hier treffen wir zahlreiche Lymphräume. Das Epithel ist bald höher, bald niedriger. Der untere Teil des

Körpers ragt wie ein Zapfen in die Scheide, man kann deutlich Cervikalkanal, innneren und äusseren Muttermund unterscheiden. Der Übergang des einschichtigen Uterusepithels in das geschichtete der Cervix und der Scheide beginnt am inneren Muttermund.

Die Durchschnitte durch die nicht graviden Hörner der drei letzten Uteri zeigten ein sternförmiges Lumen. Es ist ausgekleidet von einem mässig hohen cylindrischen Epithel. Von diesem aus senken sich Epithelschläuche in die Tiefe bis nahe der Muskulatur und sind von dieser durch wenig lockeres Bindegewebe getrennt. Das Epithel der Drüsen ist etwas niedriger als das der Oberfläche. Zwischen den einzelnen Drüsenschläuchen ist das Bindegewebe bald mehr bald weniger reich entwickelt. Die Drüsenschicht als Ganzes ist sehr mächtig und übertrifft an Dicke die Muskulatur[1]).

Zusammenfassung der Ergebnisse.

Versuchen wir aus den vorliegenden Präparaten eine zusammenhängende Übersicht über die Rückbildungsvorgänge zu geben, so nehmen wir als Ausgangspunkt für unsere Darstellung

1) Mit einem Wort mag hier auch noch des feineren Baues der — wie wir annehmen — jugendlichen und brünstigen Uteri Erwähnung gethan sein. Bei ersteren zeigen die Uteri ein spaltförmiges, verhältnismässig grosses Lumen. Dasselbe ist ausgekleidet von einem hohen cylindrischen Epithel. Von diesem aus senken sich längere oder kürzere, ziemlich weite Drüsenschläuche in die Tiefe, doch bei weitem nicht in dem Masse, wie eben beschrieben. Zwischen der Muskulatur und den blinden Enden der Drüsen ist noch eine dicke zellreiche Bindegewebslage. Die Muskulatur setzt sich aus einer inneren Ring- und äusseren Längslage zusammen. Letztere ist dünner wie erstere.

Bei den Uteris aus der Brunstzeit fällt zunächst auf, dass sie sich als ganzes vergrössert haben. Das Epithel ist etwas niedriger als bei den jugendlichen Formen die Drüsenschläuche sind lang ausgewachsen, diese Schicht infolge dessen sehr mächtig. Die beiden Muskellagen sind verdickt. Auch die Gefässe im Mesometrium haben sich vermehrt, das Kaliber ist grösser geworden.

das Verhalten des graviden Uterus unmittelbar vor dem Wurf und heben zunächst die Art der Verbindung der Placenta mit der Uteruswand durch den Placentarstiel hervor, der das zu- und abführende Gefäss leitet. Nach dem Wurf reisst der Placentarstiel, in dessen Rand sich schon während der letzten Zeit der Gravidität Degenerationserscheinungen dokumentiert haben, durch. Das Durchreissen kann wohl früher oder später geschehen; wir halten es für möglich, dass nach der Ausstossung des Fötus die Placenta noch eine Zeitlang in den mütterlichen Geschlechtswegen zurückgehalten wird, bis der Placentarstiel reisst und die Placenta nach aussen befördert werden kann.

Da jetzt die Muskulatur bereits kontrahiert, wohl auch das zuleitende Placentargefäss schon thrombosiert ist, so braucht es dabei kaum zu einer nennenswerten Blutung nach aussen zu kommen; vielleicht bleibt eine solche hier und da ganz aus.

Da schon in der letzten Graviditätszeit die Fruchtkammer in grösster Ausdehnung von Epithel ausgekleidet ist, so erweist sich auch das Uterusinnere post partum bis auf den durchrissenen Placentarstiel und dessen nächster Umgebung dann sogleich von einer kontinuierlichen Epithellage überzogen. Eigentliche Drüsen sind dagegen nur in geringerer Zahl vorhanden. Die Muskulatur, die vor dem Wurfe papierdünn ist, nimmt mit der Verkleinerung der Fläche rasch um das 4—5fache an Dicke zu und faltet sich stark. Infolge ihrer Kontraktion werden die neben dem Placentarstiel erhaltenen paravaskulären Epithelschläuche aufgerollt und konvergieren nach der Mitte. Sie bilden dann in ihrer Gesamtheit das Placentarbeet. Bei der Ablösung kommen wohl individuelle Unterschiede vor, indem der Placentarstiel höher oder tiefer durchreisst. Wir finden bei den Präparaten aus der ersten Zeit der Rückbildung bald einen kegelförmigen, bald einen mehr flachen Bindegewebswulst auf der Muskulatur. Ebenso individuell verschieden sind wohl die Blutungen, welche mit oder nach der Geburt in die Lichtung

des Uterus oder in das Bindegewebe der Schleimhaut hinein stattfinden.

Dieselben können entstehen dadurch, dass infolge des Zerfalls von Gewebe Gefässe arrodiert werden oder Thromben sich lösen. Manche Extravasate stammen wohl aus der Zeit direkt nach dem Wurf. Denn bei einem Präparat konnte man ein solches bis in die thrombosierte Arterie verfolgen.

Die Schleimhaut des Tragsackes faltet sich ungemein, die Epithelzellen werden höher infolge der Aufhebung des Innendruckes. Bald nach dem Wurf finden sich dann auch neben dem Placentarpolster wieder zahlreiche kleine Drüsen in dem jetzt lockeren Bindegewebe der Uterusschleimhaut. Man kann annehmen, dass sie sich als Sprossen von der freien Innenfläche in die Tiefe senken.

An dem Placentarpolster schiebt sich das Epithel von den Seiten gegen den Zapfen vor und deckt dabei die tiefer liegenden grossen paravaskulären Epithelblasen mehr oder minder rasch zu; es liegt dabei dort teils in einer Lage, teils in mehreren Schichten übereinander geschoben. An letzteren Stellen kommt es zu Degenerationserscheinungen. Ein Teil der Zellen geht zu Grunde. Vielfach lösen sich ganze Falten von dem übrigen Epithelverband und zwar solche, deren Bindegewebe sehr spärlich ist. Es fanden sich in verschiedenen Präparaten ganze Stücke Epithel frei in der Lichtung oder unter anderen Zerfallsprodukten.

Unter dem Epithel, in den paravaskulären Epithelblasen und dem Bindegewebe kann es nun noch zu weiteren Blutaustritten kommen, welche fernerhin ebenso wie ein grösserer Teil der Epithelzellen der Blasen zerfallen und resorbiert werden.

Bedeutsam ist für diese erste Zeit der Rückbildung das Auftreten von zahlreichen Leukocyten, die überall da sich zeigen, wo Zerfallserscheinungen sind, wie an der Placentarstelle, in den Blasen und zwischen denselben, und an der Oberfläche, wo

das Epithel zu Grunde geht. Man beobachtet sowohl die polynukleäre wie die mononukleäre Form.

In den Epithelschläuchen machen sich bald nach dem Wurf ausgedehnte Degenerationsprozesse bemerklich. Das zerfallende Material wird teils von Leukocyten aufgenommen, teils unter Eröffnung der Schläuche gegen die Innenfläche des Uterus in diese entleert.

Hierdurch wird eine allmähliche Verminderung dieser Schichten bewirkt, und das Uterusepithel schiebt sich immer weiter über die Placentarstelle hin.

Auch am Placentarzapfen treten zu gleicher Zeit Umbildungsvorgänge ein. Bindegewebsfasern gehen zu Grunde, die Zellen degenerieren und zerfallen und werden teils ausgestossen, teils von den Wanderzellen aufgenommen.

Während auf der einen Seite, der Placentarstelle, und ihrer Umgebung, ein Zerfall von Geweben stattfindet, tritt auf der anderen Seite eine Neubildung ein, d. h. die Wiederherstellung der Uterindrüsen. Unter fortschreitender Kontraktion der Muskulatur werden die Drüsenschläuche immer tiefer geschoben und eine neue Drüsenschicht gebildet. Eine Vermehrung des Epithelmaterials findet dabei nicht statt. Dasselbe ist im Verlaufe der Schwangerschaft so reichlich gebildet, dass noch viel davon zu Grunde geht und der Rest doch ausreicht, um ausser den Drüsen, die er bildet, auch noch die Placentarstelle zu decken.

An letzterer gehen die meisten Epithelschläuche zu Grunde; nur einzelne bleiben erhalten und bilden sich, wie wir annehmen, auch wieder zu Uterindrüsen um. Das Uterusepithel schiebt sich mit der allmählichen Verkleinerung des Uterus vollständig über die Placentarstelle und senkt auch dort Epithelschläuche in die Tiefe. Wir können also hier zwei Arten von Drüsen unterscheiden: alte Uterindrüsen, von den Epithelschläuchen herstammend, die sich durch Ausstossung über-

flüssigen Zellmaterials verkleinert haben und die von Oberflächenepithel aus neu entstandenen.

Die weiteren Veränderungen bestehen dann nur noch in einer Volumverringerung des gesamten Uterus und damit einer relativen Vermehrung der Uterindrüsen. Wir würden am Ende des Puerperiums von dem gravid gewesenen Horn Bilder bekommen, die dem zuletzt beschriebenen nicht graviden Horn gleichen.

Im ganzen haben wir es bei dem puerperalen Uterus von Tarsius, gerade wie beim Hunde, mit Rückbildungsvorgängen zu thun. Hier wie dort ist während der Gravidität soviel, ja zuviel, neues Material gebildet worden, das vollkommen für die Wiederherstellung der Schleimhaut hinreichend ist.

In prinzipieller Hinsicht bemerkenswert und deshalb besonders hervorzuheben ist, dass die Form der Rückbildung der Uterusschleimhaut nach dem Wurf bei Tarsius spectrum von derjenigen aller bisher auf diesen Punkt untersuchten Säuger so weit abweicht, dass man ein Schnittpräparat von Tarsius aus genannter Zeit ohne weiteres von dem irgend eines anderen Säugers unterscheiden kann.

Die Mannigfaltigkeit der Form, welche Strahl in seinen Placentararbeiten so oft für die Säugerplacenten hervorgehoben hat, scheint sich in gewissem Sinne auch in den Regenerationsvorgängen der Uterusschleimhaut nach dem Wurfe wieder zu finden.

Figurenerklärung.

(Von den Abbildungen sind diejenigen der ganzen Uteri bei etwas mehr als doppelter Vergrösserung, die Schnittbilder bei etwa siebenfacher Vergrösserung hergestellt.)

Gemeinsame Bezeichnungen:

a gravid gewesenes Uterushorn.
b nicht gravid gewesenes Uterushorn.
c. u. Corpus uteri.
m. Mesometrium.
p. Placenta.
u. w. Uteruswand.
v Vagina.

Fig. 1. Uterus und Scheide von Tarsius spectrum; Dorsalansicht. (Die Einschnürung am unteren Ende bei diesem und einzelnen der folgenden Objekte ist künstlich verursacht.)

Fig. 2. Puerperaler Uterus von Tarsius, wohl aus der Zeit unmittelbar nach dem Wurf. Die Anschwellung des Corpus uteri ist durch die in demselben liegende Placenta bedingt.

Fig. 3. Senkrechter mittlerer Durchschnitt durch den in Fig. 2 abgebildeten Uterus. Die Figur zeigt die Einlagerung der Placenta in das Corpus uteri.

Fig. 4. Dasselbe Präparat nach Herausnahme der Placenta und Abnahme eines Teiles der Wand des gravid gewesenen Uterushornes. Auf der Kuppe des dadurch freigelegten Zapfens hat vermutlich die Placenta festgesessen.

Fig. 5. Puerperaler Uterus von Tarsius aus der Zeit kurz nach dem Wurf. Gravid gewesenes Uterushorn links, nicht gravides rechts. Corpus uteri unten.

Fig. 6. Die Placentarstelle des gleichen Uterus etwas stärker vergrössert, als Figur 5. Ansicht der Oberfläche nach Fortnahme der antimesometralen Uteruswand.

Fig. 7. Ansicht des Placentarbeetes eines anderen etwa in gleicher Zeit puerperalen Uterus.

Fig. 8. Uterus puerperalis von Tarsius. Mittelstadium. Das gravid gewesene Horn (links) war durch einen Querschnitt eröffnet.

Fig. 9. Uterus puerperalis von Tarsius gegen Ende der Rückbildungszeit. Das gravid gewesene Horn (links) ist noch ein wenig stärker als das nicht gravide.

Fig. 10. Reife Placenta von Tarsius mit anliegenden Teilen der Uteruswand im senkrechten Durchschnitt.

Fig. 11. Uterus puerperalis von Tarsius bald nach dem Wurf. Querschnitt des graviden Horns in der Mitte der Placentarstelle. Die untere, mesometrale Wand des spaltförmigen Uteruslumen wird fast ganz von einem Konvolut vergrösserter und nach oben verschlossener Uterindrüsen, den paravaskulären Epithelschläuchen, und den obliterierenden Resten der ab- und zuleitenden Placentargefässe, dem Placentarzapfen, eingenommen, welche mit einander das Placentarbeet bilden.

Fig. 12. Uterus puerperalis von Tarsius etwas weiter in der Rückbildung, als das in Fig. 11 abgebildete Präparat. Schnittbild.

Fig. 13. Schnittbild der Placentarstelle des in (Fig. 5 und) Fig. 6 abgebildeten Uterus.

Fig. 14. Schnittbild der Placentarstelle des in Fig. 8 abgebildeten Uterus. Querschnitt durch den ganzen Uterus. Mittelstadium.

Fig. 15. Querschnitt durch die Placentarstelle des in Fig. 9 abgebildeten Uterus. Endstadium der Rückbildung post partum.

ÜBER DIE

BEDEUTUNG DES HIRNGEWICHTS

BEIM MENSCHEN.

VON

H. MATIEGKA,

PRAG.

Vergangenen Jahres wurde in den „Sitzungsberichten der Kgl. böhm. Gesellschaft der Wissenschaften in Prag“ (1902. XX.) meine Abhandlung „Über das Hirngewicht“ abgedruckt, welche ich zum Teil auf Grund des im pathologisch-anatomischen Institute des H. Prof. Hlava in Prag gesammelten Materiales gearbeitet hatte. Vor kurzem veröffentlichte nun K. Weigner in den „Anatomischen Heften (1903. I. Abt. 71 Heft.) auf Grund seiner in demselben Institute vorgenommenen Untersuchungen einen „Beitrag zur Bedeutung des Gehirngewichts beim Menschen“, in welchem er jedoch zu ganz abweichenden Resultaten gelangt. Wer die beiden Arbeiten miteinander vergleicht, wird sich wundern, wie wir bei Benützung derselben Quelle zu so verschiedenen Schlusssätzen kommen konnten.

Diese Verschiedenheit der Ergebnisse liesse sich nun vollständig oder zum Teil dadurch erklären, dass die Beobachtungsreihe, die der einen Arbeit zu Grunde lag, zufällig anders zusammengesetzt war, als die der zweiten Untersuchung, — in welchem Falle meine, auf eine grössere Zahl von Fällen sich stützende Arbeit ein grösseres Vertrauen verdienen würde — oder aber dadurch, dass die Wägungsmethode eine verschiedene war, wodurch jedoch nur die quantitativen Unterschiede (d. i. die der absoluten Massangaben) sich deuten liessen, oder aber endlich dadurch, dass wir bei der Verarbeitung des Materials verschieden vorgingen.

Der letztgenannte Umstand lässt sich am leichtesten sicherstellen und zwar derart, dass beide Beobachtungsreihen nach denselben Methoden bearbeitet werden.

Ich will dies im folgenden auf die Weise versuchen, dass ich das von K. Weigner gesammelte Material nach jenen Methoden, die ich in meiner Arbeit verwendete und die ich

auch als die einzig richtigen ansehe, herrichte und zusammenstelle.

Hienach ist es vor allem nötig, das gesamte Material aller störenden Elemente, sowie dies alle neueren Autoren für nötig fanden, zu entledigen.

1. So ist es vor allem notwendig, alle Fälle auszumerzen, bei denen eine abweichende Wägungsmethode eingeschlagen wurde, und das sind jene Fälle bei denen die Wägung nach der Hirnsektion vorgenommen wurde. Es ist bekannt, dass bei dem Weisbach'schen Vorgehen (Eröffnung der Hirnkammern) und der Boyd'schen Hirnzerstückelung der Abfluss des Blutes und Serums ermöglicht und dadurch ein kleineres Hirngewicht erzielt wurde[1]).

Eigentlich sollten auch jene Fälle, bei denen die Hirnwägung zu verschiedener Zeit nach der Entnahme des Gehirns vorgenommen wurde, eliminirt werden, da durch Abträufeln des Serums und Eintrocknung — wie längst bekannt und auch von K. Weigner beobachtet — das Hirn an Gewicht einbüsst.

2. Weiters ist es — soweit es sich um Feststellung physiologischer Verhältnisse handelt — nötig, alle Fälle auszuscheiden, bei denen eine Erkrankung des Hirns und seiner Häute beobachtet wurde, da bei denselben das Gewicht am ehesten verändert sein wird.

3. Die Gehirne Geisteskranker sind gesondert zu untersuchen.

4. Endlich muss das Material nach Geschlecht und Alter geschieden werden und besonders die Gehirne der in Entwickelung befindlichen Personen (also etwa bis zum 20. Jahre) und umgekehrt die Gehirne der schon den senilen Veränderungen unterworfenen (d. i. nach den bisherigen Erfahrungen sicherlich jener über 60 J. alten) ausgeschieden werden.

Diese Zurichtung des Materials ist ein unabweisliches methodisches Postulat. Nach Vornahme dieser Vorarbeit an dem Materiale K. Weigner's erhalten wir folgende Gruppen:

21	Hirne	20—59 j.	Männer
6	„	60—80 j.	„
38	„	20—59 j.	Weiber
7	„	60—90 j.	„

[1]) Bei einer systematischen Vornahme einer dieser abweichenden Methoden lassen sich aber allerdings die so erhaltenen Resultate ohne Bedenken unter einander vergleichen.

insgesamt von geistig gesunden Personen herrührend[1]). Weiters.

15	Hirne	20—59 j.	männl.	geisteskranker Personen
2	„	60—80 j.	„	
3	„	20—59 j.	„	
3	„	60—90 j.	weibl.	

Bevor ich an die Verwertung und Vergleichung des Materials herantrete, will ich — um jedem Missverständnisse vorzubeugen — bemerken, dass die individuelle Variation, wie allgemein bekannt, nicht bloss das Gehirn im ganzen, sondern auch seine einzelnen Teile betrifft; desgleichen varieren die übrigen somatischen Charaktere selbstständig, wodurch eben jene Mannigfaltigkeit der Individuen erzielt wird. Hieraus ergiebt sich mit Notwendigkeit, dass individuell nie dieselben Beziehungen und Verhältnisse zwischen Hirngewicht, Alter, Körperlänge u. s. w. bestehen können, und dass daher jede Konstantheit in diesen Verhältnissen ausgeschlossen ist.

Es bestehen jedoch trotzdem gewisse Beziehungen zwischen Hirngewicht und einigen körperlichen Eigenschaften. Diese Beziehungen verraten sich bei Untersuchung grosser Massen und bei Anwendung geeigneter statistischer Methoden.

I. Hirngewicht und Alter: Wie eben angedeutet, hat ein einzelner Fall wegen der bedeutenden individuellen Abweichungen keine Bedeutung für die Charakteristik einer Gruppe von Beobachtungen. Eine solche gewinnt er erst beim Vergleiche mit anderen Fällen. Hiebei kann man in verschiedener Art vorgehen.

a) Vor allem ist es möglich, alle Beobachtungen nach ihren Werten in Reihen (Serien) zusammenzustellen; hienach fand sich in K. Weigner's Material

ein Hirngewicht von

	1000—1099 g	1100—1199 g	1200—1299 g	1300—1399 g	1400—1499 g	1500—1599 g	1600—1699 g
bei 20—59 j. Männern	—	1	4	10	4	1	1
„ 60—80 j. „	—	1	1	4	—	—	—
„ 20—59 j. Weibern	5	11	13	7	2	—	—
„ 60—80 j. „	—	6	1	—	—	—	—

Auch an diesen, etwas zahlarmen Serien beobachtet man, dass auf einen bestimmten Wert, den s. g. Kulminations-

punkt (d. i 1300—1399 g bei Männern, 1200—1299 g bei Weibern) die grösste Zahl von Beobachtungen fällt und dass die Beobachtungen nach beiden Richtungen hin seltener werden.

Suchen wir die Serienmitte auf, unter und über welche eine gleiche Zahl von Fällen verteilt ist, so bemerken wir, dass dieselbe in allen Reihen auf den als Kulminationspunkt erkannten Wert fällt.

Vergleichen wir nun diese Serien, so sehen wir, dass die Serien der Weiberhirngewichte im Vergleich zu den Männerhirnserien im Ganzen tiefer gerückt erscheinen d. i. dass die Weiber häufiger leichtere und seltener schwerere Hirne haben als Männer. Ausserdem fällt eine ähnliche Verschiebung der Serien der Hirngewichte alter Personen (welche übrigens wegen der kleinen Zahl der Fälle nicht jene Regelmässigkeit aufweisen im Vergleiche zu den Serien der Hirngewichte 20—59-jähriger Personen) auf. Dies deutet an, dass unter den Hirnen alter Personen häufiger leichtere und weniger häufig schwerere Hirne gefunden werden als bei jüngeren Personen, woraus man mit Sicherheit schliessen kann, dass das Hirngewicht im Alter infolge Atrophie abnimmt.

In reicheren Serien haben noch zwei Zahlen eine gewisse Bedeutung: das Minimum und das Maximum. Die individuelle Variation hat nämlich zur Folge, dass sich die einzelnen Beobachtungen von der Mitte oder dem Kulminationspunkte, welcher den häufigst vorkommenden und demnach anscheinend typischen Fall vorstellt, nach beiden Enden hin derart verteilen, dass sie je weiter von der Mitte desto seltener werden; die Variationsgrenze wird dann durch das Minimum und das Maximum angedeutet. Diese Werte stellen aber gewöhnlich nur vereinzelte und zwar sehr unverlässliche Fälle vor, nachdem, wie jedermann aus Erfahrung weiss und auch die Wahrscheinlichkeitsregeln erklärlich machen, bei einer Häufung des Materials sich der Kulminations- und der Mittelpunkt, sowie auch der Durchschnittswert, nur selten verändern, die Extreme jedoch mehr auseinanderweichen.

Es ist daher eine Vergleichung der Minimal- und Maximalwerte die am wenigsten geeignete Methode, einen Überblick über mehrere Serien von Beobachtungen zu erlangen, besonders wenn die Serien nicht gleich und hinlänglich reich an Beobachtungen

---

[1]) Diese Gruppen noch weiter nach Jahrzehnten einzuteilen ist nicht möglich, nachdem man so zu allzusehr unverlässlichen Zahlen (3, 6, 4, 8, 4, 2 Fälle u. s. w.) gelangt, bei denen die individuelle Variation sehr störend wirkt.

sind. In diesem Falle ergeben sie eine ganz unregelmässige Reihenfolge, ohne irgend einen Schluss zu gestatten[1]).

b) Ein anderer Weg ist die Einteilung des Materiales in grössere Gruppen; so verteilen sich die Hirngewichte folgender Art:

Hirngewicht	20—59j. Männer	60—80j. Männer
bis 1299 g	5 = 23,8%	2 = 33,3%
1300—1399 g	10 = 47,6%	4 = 66,6%
1400 g und mehr	6 = 28,6%	0 = 0%
	20—59j. Weiber	**60—80j. Weiber**
bis 1199 g	16 = 42,1%	6 = 85,7%
1200—1299 g	13 = 34,2%	1 = 14,3%
1300 g und mehr	9 = 23,7%	0 = 0%

Aus dieser Übersicht ersehen wir abermals, dass von den Hirngewichten alter Personen eine verhältnismässig grössere Zahl auf die Gruppen niederer Gewichtswerte entfällt als von den Hirngewichten jüngerer Männer und Weiber.

c) Endlich ist es möglich, aus der Summe aller Fälle die Durchschnittszahl (Summe der Werte, geteilt durch die Zahl der Fälle) zu berechnen. Durchschnittlich wiegt das Gehirn nach H. Weigners Materiale

20—59j.	Männer	1361,9 g
60—80j.	„	1309,1 g
20—59j.	Weiber	1228,4 g
60—80j.	„	1161,4 g

Bei einem etwas reichlicheren Materiale und bei hinlänglich regelmässiger Anordnung der Serien wie z. B. jener der Hirngewichte 20—59j. Weiber und Männer, fällt die Durchschnittszahl annähernd auf dieselbe Ziffer wie der Kulminationspunkt und die Serienmitte. Die Durchschnittszahl deutet jedoch zugleich an, ob und wie weit die Summe der Hirngewichtswerte der einen Serienhälfte über die der anderen überwiegt.

Man ist daher berechtigt in einem Falle, wo es sich um eine grössere Zahl von Beobachtungen handelt, welche in eine regel-

[1]) In ähnlicher Weise kann auch eine Reihe Minimal- und Maximalzahlen von Serien, welche die Körpergrösse der Kinder in einzelnen Lebensjahren darstellen, so unregelmässig sein, dass der kleinste 10jährige Knabe in diesen Beobachtungsreihen kleiner erscheinen kann als der kleinste 6jährige Knabe; und doch kann daraus nicht gefolgert werden, dass das Kind überhaupt nicht wächst und dass das Körperwachstum keinen bestimmten Gesetzen unterliegt.

mässige auf- und absteigende Serie verteilt sind, die Durchschnittszahl im Verein mit anderen Merkmalen zu verwenden, zumal diese Zahl die einfachste, wenn auch nicht erschöpfende Kennzeichnung einer Reihe von Beobachtungen ist, nachdem alle Fälle nach ihren Werten auf sie einen Einfluss nehmen.

Der Kampf gegen die ausschliessliche Anwendung der Durchschnittszahlen, wie sie s. Z. in der Anthropologie häufig geübt wurde, war sicherlich berechtigt, aber die grosse Scheu vor denselben und ihre vollständige Geringschätzung ist unbegründet. Vollkommen unstatthaft ist jedoch die ausschliessliche Verwendung der Minimal- und Maximalwerte, welche ja zur Charakterisierung einer Beobachtungsreihe bei weitem unverlässlicher sind, als die Durchschnittszahlen, wie man sich leicht an dem von K. Weigner (l. c. S. 102—103) berührten Versuche überzeugen kann. Lässt man nämlich aus der vorliegenden Beobachtungsreihe den kleinsten und den höchsten Wert weg, so verschiebt sich allerdings unsere Durchschnittszahl ein wenig, was beweist, dass diese Zahl — aus kleinen Beobachtungsreihen berechnet — nicht absolut verlässlich ist. Aber unvergleichlich mehr verschiebt sich das Minimum, das Maximum und die zwischen beiden gelegene Mitte, welche uns ja den häufigst vorkommenden, also gleichsam typischen Fall andeuten soll, wenn wir nach K. Weigner auf die Durchschnittszahl verzichten und auch keinen Kulminationspunkt, noch die Serienmitte angeben. Denn es beträgt bei 20—59-jährigen Männern

	das I. Minimum	das I. Maximum	die Mitte zw. Min. u. Maxim.	der Durchschnitt
	1160 g	1607 g	1383,5 g	1361,9 g
das II.	1220 g	1510 g	1365,0 g	1359,7 g
die Differenz	60 g	97 g	28,5 g	2,2 g

desgleichen bei Weibern

	das I. Minimum	das I. Maximum	die Mitte zw. Min. u. Maxim.	der Durchschnitt
	1018 g	1474 g	1246,0 g	1228,4 g
das II.	1025 g	1428 g	1226,5 g	1227,5 g
die Differenz	7 g	46 g	20,5 g	0,9 g

Der Durchschnittswert wird bei diesem Versuche am wenigsten geändert. Ich betone jedoch ausdrücklich,

dass die Durchschnittszahlen zur Charakterisierung von Beobachtungsreihen nicht genügen, sondern dass man hierzu die verschiedenen statistischen Methoden ausnützen muss.

Wenn wir nun die auf den sub a, b, c angeführten Wegen erlangten Resultate überblicken, müssen wir anerkennen, dass bei alten Personen sich häufiger und durchschnittlich kleinere Hirngewichte vorfinden, als bei jüngeren Personen, d. i. dass das Hirngewicht im höheren Alter abnimmt. Wann diese Gewichtsabnahme beginnt, lässt sich an diesem unzulänglichen Materiale nicht entscheiden. Ich nahm nur, dem begründeten Vorgehen erfahrener Autoren folgend, das 60. Jahr als ungefähre Grenze an[1]).

Es ist allerdings nicht möglich zu verfolgen, „wie sich das Gehirngewicht bei einem und demselben Individuum in verschiedenen Altersperioden verhält" (K. Weigner l. c. S. 108); aber es ist dies auch nicht nötig, denn man ist berechtigt, die an einer genügend grossen Zahl von Einzelfällen erlangten Resultate zur Aufsuchung von Wachstumsgesetzen zu vereinigen. Auf diese Art wurden beinahe alle Wachstumsgesetze des Körpers und einzelner Organe sichergestellt. Übrigens benützen alle Naturwissenschaftszweige diese Methode und wäre z. B. das Studium der morphologischen Embryonalentwickelung höherer Tiere nicht einmal möglich.

II. Hirngewicht und Körperlänge. Zur Sicherstellung der Beziehungen zwischen Hirngewicht und Körperlänge ist das von K. Weigner gesammelte Material nicht nur quantitativ, sondern auch qualitativ ungenügend. Ich weise nur darauf hin, dass die Höhenwerte erwachsener Männer in Böhmen nach Messungen an Lebenden um 169 und 170 cm schwanken und bei Rekruten durchschnittlich 165—166 cm betragen. In K. Weigners Materiale weisen jedoch von 21 Männern im Alter von 20—59 Jahren, 13 eine Körperlänge bis 165 cm, aber nur 6 eine solche von 165—169 und sogar nur 2 eine Länge über 170 cm auf. Ähnlich wurden unter 38 Weibern im Alter von 20—59 Jahren im Ganzen 21 unter 155 cm, bloss 9 155 bis

[1]) Nach F. Marchand (Über d. Hirngewicht des Menschen. Abhandl. d. math.-phys. Kl. d. kgl. sächs. Ges. d. Wiss. Leipzig, XXVII. Bd. 1902. Nr. IV, S. 436) — um aus der reichen Literatur über diesen Gegenstand wenigstens die neueste, hervorragende Arbeit zu erwähnen, die ein reiches Material nach verschiedenen statistischen Methoden verwertet — tritt die Verkleinerung des mittleren Gehirngewichtes in Folge der senilen Atrophie beim Manne im 8. Decennium ein.' Nach ceinen sorgfältig zusammengestellten Listen beträgt die Zahl der das Mittel übertreffenden Hirngewichte in den Jahren von 15—40 ziemlich genau die Hälfte, um dann allmählich in den folgenden Decennien, beim Manne stärker im 8., beim Weibe schon im 7. Decennium abzusinken (l. c. S. 403—406).

159 cm und 8 160 cm und darüber hoch befunden. Dieses Überwiegen kleiner Gestalten ist ganz auffallend und kann vielleicht auch durch die kleine Zahl der Untersuchten erklärt werden.

Untersuchen wir aber doch, wie sich in diesem Materiale das Hirngewicht zur Körpergrösse verhält, wenn wir dasselbe in 3 Gruppen verteilen.

Es findet sich	ein Hirngewicht von						
bei 25—59j. Männnern und einer Körpergrösse von	1000—1099 g	1100—1199 g	1200—1299 g	1300—1399 g	1400—1499 g	1500—1599 g	1600—1699 g
bis 159 cm	—	—	1	4	1	—	—
160 bis 169 cm	—	1	2	5	3	1	1
170 cm u. mehr	—	—	1	1	—	—	—
bei Weibern und einer Körpergrösse von							
bis 149 cm	2	5	4	2	—	—	—
150—159 cm	2	4	6	3	2	—	—
160 cm u. mehr	1	2	3	2	—	—	—

Durchschnittlich beträgt das Gehirngewicht

bis 150 cm grosser	Männer	1346,7 g	
160—169 cm „	„	1377,9 g	
170 cm u. grösserer	„	1304,0 g	(2 Fälle!)
bis 149 cm grosser	Weiber	1194,3 g	
150—159 cm „	„	1252,4 g	
160 cm u. grösserer	„	1233,0 g	

Wenn wir von den Personengruppen mit grösster Körperlänge absehen (bei den Männern nur 2 Fälle!), so ist doch aus diesen wenigen Zahlen ersichtlich, dass bei den Personen kleiner Statur häufiger und durchschnittlich ein kleineres absolutes Hirngewicht vorkommt. Im übrigen muss in dieser Hinsicht auf die grösseren Statistiken verwiesen werden. Es ist ja eigentlich ganz natürlich, dass einem grösseren Körper auch grössere Gliedmassen, grössere Eingeweide und also auch ein absolut grösseres und schwereres Gehirn zukommt[1]).

[1]) Auch Marchands Durchschnittszahlen für grössere Gruppen sprechen für eine Zunahme des absoluten Hirngewichts bei höherer Statur; bei der Ein-

Interessant ist allerdings, dass das Hirngewicht nicht in demselben Verhältnisse wie die Körpergrösse zunimmt. Auch in dieser Hinsicht widerspricht diese kleine Statistik nicht den Angaben der älteren Autoren; denn bei den oben angeführten Gruppen

	betrug durchschnittlich die Körperlänge	das Hirngewicht	entfiel also auf 1 cm Körperlänge eine Hirnmasse von
der Männer	153 cm	1346,7 g	8,8 g
	164,8 cm	1377,9 g	8,4 g
	176 cm	1304,0 g	7,4 g
der Weiber	140,5 cm	1194,3 g	8,5 g
	154,3 cm	1252,4 g	8,1 g
	162,9 cm	1233,0 g	7,6 g

Die angeführten Zahlen — auch wenn man nur die beiden ersten Gruppen berücksichtigt — sprechen dafür, dass das Hirngewicht im Verhältnis zur Körpergrösse d. i. das relative Hirngewicht mit der Körpergrösse abnimmt.

III. Noch andere Beziehungen zu gewissen somatischen Eigenschaften lassen sich nachweisen. K. Weigner erkennt selbst im Widerspruch zu seinen sonstigen Ansichten den Einfluss der Gesamtkonstitution des Körpers auf das Hirngewicht an, indem er das kleinere Hirngewicht des Weibes zum Teil durch den gracileren Körperbau erklärt (p. 107). Dieser Einfluss lässt sich allerdings nicht aus dem gebotenen Materiale ziffermässig nachweisen, sehrwohl aber der Einfluss des Ernährungszustandes auf das Hirngewicht; denn es fand sich bei den 20—59jährigen

Männern von	ein Hirngewicht von 1000—1099 g	1100—1199 g	1200—1299 g	1300—1399 g	1400—1499 g	1500—1599 g	1600—1699 g
schlechter Ernährung	—	—	4	7	—	1	—
mittlerer „	—	1	—	1	1	—	1
guter „	—	—	—	2	3	—	—

teilung des Materials in kleinere Gruppen nach einzelnen Centimetern (von 4—5 bis 22 Fällen) ist allerdings infolge der individuellen Variation eine Inkonstanz der Verhältnisse bemerkbar; auch auf die Angaben älterer Autoren Rücksicht nehmend, gelangt Marchand zu folgendem Resultate: „Beim Erwachsenen lässt sich ein bestimmtes Verhältnis zwischen Gehirngewicht und Körperlänge nicht feststellen. Doch ist das mittlere Hirngewicht der Männer unter Mittelgrösse (150—160 cm) etwas niedriger als das der normal grossen Individuen, ebenso das der Weiber unter 145 cm." (l. c. S. 436).

Weibern von	1000—1099 g	1100—1199 g	1200—1299 g	1300—1399 g	1400—1499 g	1500—1599 g	1600—1699 g
schlechter Ernährung	3	4	4	1	1	—	—
mittlerer „	1	2	3	—	—	—	—
guter „	1	5	6	6	1	—	—

Durchschnittlich wog ein Hirn 20—59jähriger

	Männer	Weiber
von schlechter Ernährung	1324,2 g	1190,3 g
„ mittlerer „	1392,0 g	1208,0 g
„ guter „	1428,6 g	1261,0 g

Bei Personen von schlechtem Ernährungszustande findet man häufiger und auch durchschnittlich ein geringeres Hirngewicht als bei Personen von gutem Ernährungszustande.

IV. K. Weigner hat auch im besonderen das Gewicht des distalen Hirnabschnittes (Brücke, Kleinhirn und verlängertes Mark) bestimmt, aber nach seinen Zusammenstellungen „lässt sich behaupten, dass das Gewicht des distalen Teiles von dem Gewichte des ganzens Gehirns vollkommen unabhängig ist und dass zwischen beiden keine bestimmten Proportionen bestehen“ (l. c. S. 103). Aber dem ist nicht so; es tritt zwar ebenso wie im ganzen auch an den einzelnen Hirnabschnitten eine individuelle Variation zu Tage, weshalb das Verhältnis zwischen beiden nicht durchwegs konstant sein kann, aber im übrigen ist aus den folgenden Zahlen zu ersehen, dass einem grösseren Gesamthirngewicht auch häufiger und durchschnittlich ein bedeutenderes Gewicht des distalen Abschnittes entspricht.

Es entfiel nämlich bei 20—59 j. Männern

von einem Gesamtgewichte		auf den distalen Teil 151—159 g	160—179 g	180—204 g	
bis 1300 g	bei	2	2	—	
1300—1399 g.	„	1	3	6	
1400 g u. mehr	„	—	1	4	Fällen

und weiter bei 20—59 j. Weibern

von einem Gesamtgewichte		auf den distalen Teil 115—149 g	150—169 g	170—210 g	
bis 1200 g	bei	7	8	1	
1200—1299 g	„	2	4	7	
1300 g u. mehr	„	—	4	5	Fällen.

Das durchschnittliche Gewicht des distalen Abschnittes beträgt bei Männern bei einem Gesamthirngewichte

bis 1300 g	—	158,2 g	(4 Fälle)
1300—1399 g	—	178,1 g	(10 „)
1400 g u. mehr	—	187,5 g	(6 „)

bei Weibern bei einem Gesamtgehirngewichte

bis 1200 g	—	147,7 g	(16 Fälle)
1200—1299 g	—	162,0 g	(13 „)
1300 g u. mehr	—	173,2 g	(9 „)

Es ist daher auch nach diesem Materiale kein Zweifel, dass gewisse Beziehungen zwischen dem Gesamthirngewichte und dem Gewichte des distalen Hirnabschnittes bestehen, wenn es auch keines Beweises bedurfte, dass in Einzelfällen eine „bestimmte" Proportion nicht vorliegt.

V. Die Gehirne Geisteskranker müssen gesondert betrachtet werden. In K. Weigners Material betreffen die meisten dieser Fälle Beobachtungen an 20—59jährigen Männern. Vergleichen wir ihr Hirngewicht mit dem der geistig gesunden Männer gleichen Alters, so erhalten wir folgende Reihen. Es findet sich ein Hirngewicht von über

bei 20—59j.	1100	1200	1300	1400	1500	1600 g
geistesgesunden Männern	1	4	10	4	1	1
geisteskranken „	1	7	5	2	—	—

Durchschnittlich wiegt das Hirn eines 20—59j.

geistesgesunden Mannes	1361,9 g
geisteskranken „	1300,4 g

Es ist daher auch in diesem Materiale das Hirngewicht Geisteskranker häufiger und durchschnittlich geringer als bei geistesgesunden Männern, ähnlich wie dies in der Mehrzahl der älteren Statistiken und auch in meinem Materiale (l. c.) gefunden worden ist. Andere Schlüsse lassen sich aus dieser Beobachtungsreihe nicht ziehen.

VI. Betreffs der Frage nach den Beziehungen zwischen Hirngewicht und Intelligenz bietet K. Weigner's Material keinen Anhaltspunkt und verweise ich in dieser Hinsicht auf meine eingangs citierte Arbeit, sowie auf die Ansichten der von mir und K. Weigner im Literaturverzeichnisse angeführten Autoren, von denen einige mit Recht vor dem Versuche

warnen, dem Hirngewichte allein einen entscheidenden Einfluss auf die Intelligenz zuzuschreiben, womit allerdings nicht jedwelche Beziehungen zwischen Hirngewicht und Intelligenz geleugnet werden.

Aus dem Angeführten ergiebt sich, dass das von K. Weigner gesammelte Materíal — soweit es zur Lösung der betreffenden Fragen ausreicht — den in meiner Arbeit niedergelegten Resultaten nicht widerspricht, d. h. dass meine Schlussfolgerungen vollständig begründet waren. Meine Ergebnisse stimmen auch mit den Angaben aller Autoren überein, welche K. Weigner in seinem Literaturverzeichnisse (S. 110) anführt, aber mit denen seine eigenen Schlussfolgerungen im Widerspruche stehen.

Ich erlaube mir demnach auf Grund des von K. Weigner gesammelten Materiales, das ich allerdings, besonders nach der von mir vorgenommenen Reduktion als etwas zu klein anerkennen muss, folgende Schlusssätze zu ziehen:

1. Die Ergebnisse der Hirnwägungen können nur dann direkt miteinander verglichen werden, wenn die Beobachtungen aus derselben Quelle stammen, die Wägung nach derselben Methode stattgefunden hat und alle nicht einwurfsfreien Fälle (Hirnerkrankungen, Geistesstörungen etc.) aus den Beobachtungsreihen eliminiert wurden.

2. Bei der Verarbeitung des Materials müssen geeignete statistische Methoden verwendet werden, besonders Serien-, Gruppenbildung etc. Die Benützung von Durchschnittszahlen ist bei oben angedeuteten Umständen desgleichen gestattet, besonders wenn eine genügend grosse Beobachtungsreihe vorliegt, während der Vergleich der Minimal- und Maximalwerte bei Vernachlässigung anderer Angaben keinen, sonst aber nur einen beschränkten Wert hat. Die an einer grossen Zahl von Individuen erlangten Resultate zur Aufsuchung von Gesetzmässigkeiten zu benützen und untereinander zu vergleichen, ist eine berechtigte und allgemein anerkannte wissenschaftliche Methode.

3. Infolge der individuellen Variabilität treten in den einzelnen Fällen verschiedene und daher nicht immer durch dieselbe mathematische Formel ausdrückbare Verhältnisse zwischen dem Gesamthirngewichte einerseits und dem Gewichte der einzelnen Hirnabschnitte sowie anderen somatischen Charakteren andererseits auf.

Im Allgemeinen können jedoch mittelst geeigneter statistischer Methoden auch an dem von K. Weigner gesammelten Materiale gewisse Beziehungen zwischen Hirngewicht und

anderen somatischen Charakteren nachgewiesen werden, die aber wohl nur bei mehr weniger vollkommener Übereinstimmung aller anderen, das Hirngewicht beeinflussenden Faktoren in Einzelfällen zum Ausdrucke gelangen.

4. Im besonderen bestehen gewisse Beziehungen zwischen Hirngewicht und Alter in der Art, dass in den ersten zwei Decennien das Gehirn wächst, also an Gewicht zunimmt, im höheren Alter aber infolge von Atrophie, die sich an ihm wie am übrigen Körper merkbar macht, abnimmt.

5. Das vorliegende, unzulängliche Material bestätigt wenigstens teilweise die durch grössere Statistiken erwiesene Thatsache, dass einer bedeutenderen Körpergrösse häufiger und durchschnittlich ein schwereres Gehirn entspricht, wobei aber das Hirngewicht nicht in demselben Verhältnisse zunimmt wie die Körpergrösse (Abnahme des relativen Hirngewichts).

6. Die Beziehung zwischen Ernährungszustand und Hirngewicht verrät sich in der Weise, dass einem besseren Ernährungszustande häufiger und durchschnittlich ein grösseres, einem schlechten Zustande ein geringeres Hirngewicht entspricht.

7. Zwischen dem Gewichte des Gesamthirns und seines distalen Abschnittes bestehen gewisse Beziehungen, nachdem auf ein grösseres Gesamtgewicht häufiger und durchschnittlich auch ein grösseres Gewicht des distalen Teiles entfällt.

8. Die Gehirne Geisteskranker weisen auch nach K. Weigner's Materiale im Ganzen häufiger und durchschnittlich ein geringeres Gewicht auf als die der geistesgesunden Personen.

9. Dieses Material bietet endlich keine Behelfe zu einer Untersuchung der Beziehungen zwischen „Gehirngewicht und psychischen Potenz", ja es kann aus den erlangten Resultaten nicht einmal geschlossen werden, dass „die Lösung solcher Fragen einer anotomisch reellen Basis vollkommen entbehrt".

Bemerkung zu vorstehendem Aufsatz.

Durch die Liebenswürdigkeit des Herrn Prof. Merkel ist mir ein Artikel von H. Matiegka: „Über die Bedeutung des Hirngewichts beim Menschen", in welchem meine in den Anat. Heften Bd. 23, Heft 71 erschienene Arbeit: „Ein Beitrag zur Bedeutung des Gehirngewichts beim Menschen" einer Kritik unterzogen wird, zugekommen; ich erlaube mir, einige Bemerkungen hinzuzufügen, um dem unbefangenen Leser einige Punkte, durch welche derselbe sicherlich irregeführt würde, näher zu beleuchten. Matiegka schreibt: „Wer die beiden Arbeiten miteinander vergleicht, wird sich wundern, wie wir bei Benützung derselben Quelle zu so verschiedenen Schlussfolgerungen kommen konnten." Dazu Folgendes: Matiegkas Arbeit beruht auf einem Zahlenmaterial, welches er aus Sektionsprotokollen zusammengestellt hat; wenn man in Betracht zieht, dass im pathologischen Institute jährlich ca. 1200 Sektionen vollführt werden, dass Matiegka seine Untersuchungen auf das Quinquennium 1895—1899 ausbreitet und dabei von einer Gesamtzahl der Leichen etwa 6000 bloss über 94 Gehirne Geistesgesunder und 322 Gehirne Geisteskranker verfügt (S. 6), dann ist es leicht ersichtlich, dass sein Material mit meinem überhaupt nicht verglichen werden darf, denn ich habe in der Zeit vom 5. XII. 1902 bis 31. I. 1903 fast alle Gehirne (die Säuglinge ausgenommen) selbst sorgfältig gewogen. Dass das Vergleichen des Materials unzulässig ist, mag auch dadurch bewiesen werden, dass nach der Aussage des Chefs des pathologischen Institus Herrn Prof. Hlava zu anthropologischen Zwecken überhaupt **nie** gewogen wurde, sondern nur bei augenscheinlich auffallenden Grösseverhältnissen des Gehirns, (was mit der oben angeführten Zahl per 94 im Einklang steht); weiter wurde das Gehirngewicht bei den Sektionen nur in abgerundeten Zahlen ange-

geben, was auch Matiegka zugiebt, indem er über „allerdings nicht minutiöse Wägungen" spricht (S. 4), endlich wurden die Wägungen hauptsächlich bei den Geisteskranken durchgeführt (s. oben 322 Gehirne). Ob ein solches Material „ein grösseres Vertrauen verdienen würde", lasse ich Matiegka anheimgestellt. Matiegka ist darüber erstaunt, dass in meiner „Statistik ein Überwiegen kleiner Gestalten ganz auffallend ist"; dazu sei wieder nur bemerkt, dass ich die Leichen wirklich gemessen habe, wogegen im pathologischen Institute bei gewöhnlichen Sektionen die Körperlänge als „grosse, mittlere, kleine Statur" angegeben wird, was sicherlich von der rein subjektiven Anschauungsweise des betreffenden Sekanten abhängig ist und wobei es auf Differenzen von 5—10 cm nicht ankommt. Ich kann nun das nicht gut begreifen, wie Matiegka es wagen kann, das von mir gesammelte Material in ganz will, kürliche Reihen zu ordnen und daraus den Schluss zu ziehen- dass meine Schlussfolgerungen schlecht sind, wobei er das für ihn Unpassende ganz einfach weglässt, z. B. die Gehirngewichte über 80 Jahre alter Personen; ob eine solche Handlungsweise als begründet betrachtet werden kann, wenn er hinzufügt: „ein einzelner Fall hat wegen der bedeutenden individuellen Abweichungen keine Bedeutung für die Charakteristik einer Gruppe von Betrachtungen", ist sehr fraglich; besteht denn nicht eine jede Gruppe aus „einzelnen Fällen"? Dass mir 135 sorgfältig vorgenommene Gehirnwägungen, die ich deshalb unternommen habe, um mir ein klares Bild über die Bedeutung des Gehirngewichts schaffen zu können, genügen konnten, wird ein jeder Anatom, der sich mit Messungen und Wägungen einzelner Organe beschäftigte, wohl bestätigen; aus diesem Grunde lasse ich die Anmerkung des von mir gesammelten Materials als zu klein unberücksichtigt.

Ich bin nirgends in meiner Arbeit näher auf die Frage eingegangen, ob gewisse Beziehungen zwischen Hirngewicht und einigen körperlichen Eigenschaften bestehen; ich überlasse es Matiegka, verschiedene solche gewisse Beziehungen, deren Existenz niemand bezweifelt, sicherzustellen; ich legte das grösste Gewicht darauf ganz bestimmte, direkte Beziehungen zwischen dem Gehirngewichte und sonstigen körperlichen Eigenschaften sicherzustellen (s. das Resumé meiner Arbeit). Das wird mir wohl ein jeder zugestehen, dass die Begriffe „gewiss" und „bestimmt" nicht verwechselt werden dürfen.

Auf Grund meiner Arbeit und des eben Angeführten hebe ich nochmals ausdrücklich hervor:

Zwischen dem Gehirngewichte und dem Alter, Geschlechte, der Körperlänge giebt es **gar keine be-**

stimmte Beziehung; die Durchschnittszahlen haben nur einen **relativen** Wert, indem sie uns über die eigentlichen Verhältnisse nicht ins klare bringen können; es besteht **gar keine beständige** Relation zwischen dem Gewichte des ganzen Gehirns und seines distalen Teiles. Wenn also das Gehirngewicht mit verschiedenen somatischen Eigenschaften in keinem direkten Zusammenhange steht (s. auch Pfister), sind wir nicht berechtigt die Intelligenz nach dem Gehirngewichte zu beurteilen.

Dozent Dr. K. Weigner.

Wir schliessen mit vorstehender Gegenerklärung für die „anatomischen Hefte“ die Diskussion über den in Rede stehenden Gegenstand.

Die Redaktion.

WH 1AYC K